ΤΟΜΟΣ 9 • ΤΕΥΧΟΣ 4 • ΟΚΤΩΒΡΙΟΣ - **ΔΕΚΕΜΒΡΙΟΣ 2012**

Ελληνικη Εταιρεια Υπερηχων Στη Μαιευτικη & Γυναικολογια
Hellenic Society For Ultrasound In Obstetrics & Gynecology

ΥΠΕΡΗΧΟΓΡΑΦΙΑ

ΠΕΡΙΟΔΙΚΟ ΤΗΣ ΕΛΛΗΝΙΚΗΣ ΕΤΑΙΡΕΙΑΣ ΥΠΕΡΗΧΩΝ ΣΤΗ ΜΑΙΕΥΤΙΚΗ & ΓΥΝΑΙΚΟΛΟΓΙΑ

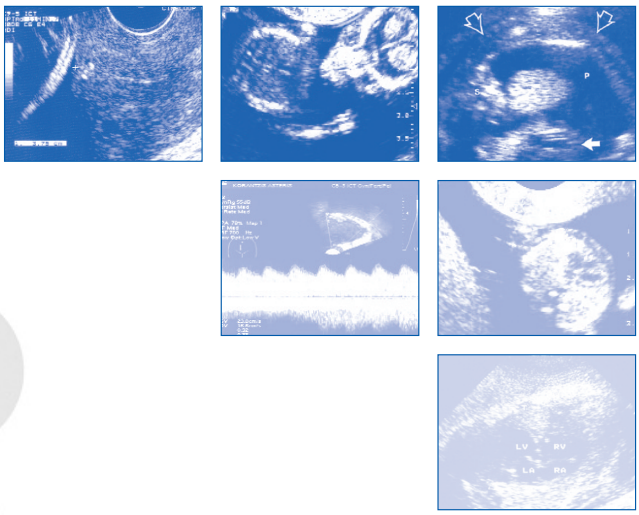

Περιεχόμενα

Υπερηχογραφική διάγνωση δεξιού αορτικού τόξου κατά το υπερηχογράφημα Β' επιπέδου - περιγραφή περίπτωσης

Σειρηνομελία

Η συμβολή της μαγνητικής τομογραφίας εγκεφάλου στη διαχείριση σοβαρής αναιμίας του εμβρύου που αντιμετωπίστηκε με ενδομήτριες μεταγγίσεις αίματος

Προγεννητική υπερηχογραφική διάγνωση του συνδρόμου Prune-Belly στις 11 και 12 εβδομάδες κύησης: παρουσίαση περιστατικών και ανασκόπηση της βιβλιογραφίας

Υπερηχογραφική διάγνωση αχονδροπλασίας με φυσιολογικό καρυότυπο κατά το πρώτο τρίμηνο της κύησης: παρουσίαση περιστατικού και ανασκόπηση της βιβλιογραφίας

Όψιμη διακοπή εγκυμοσύνης λόγω ολοπροσεγκεφαλίας του εμβρύου: παρουσίαση περιστατικού και ανασκόπηση της βιβλιογραφίας

Διευθυντής Σύνταξης:
Α. Αντσακλής

Αν. Διευθυντής Σύνταξης:
Α. Αθανασιάδης

ΚΩΔΙΚΟΣ ΜΜΕ 7216

ISSN 1109-9267

Ian Donald Greek Branch

INTER-UNIVERSITY SCHOOL OF MEDICAL ULTRASOUND

6th ADVANCED COURSE OF ULTRASOUND IN OBSTETRICS AND GYNECOLOGY

Director of Greek Branch:

A. ANTSAKLIS

Professor of Obstetrics & Gynecology

University of Athens

45th INTERNATIONAL MEETING of Gestosis Organization

6th - 8th DECEMBER 2013

GOULANDRIS NATURAL HISTORY MUSEUM, KIFISIA, ATHENS

www.iandonald-gestosismeeting2013.mdcongress.gr

SECRETARIAT MD congress 118 Al. Panagouli Str., Ag. Paraskevi 153 43, Tel +30 2106074200, e-mail: md@mdcongress.gr

ΥΠΕΡΗΧΟΓΡΑΦΙΑ

ISSN 1109-9267

ΤΡΙΜΗΝΙΑΙΑ ΕΚΔΟΣΗ

ΠΕΡΙΟΔΙΚΟ ΤΗΣ ΕΛΛΗΝΙΚΗΣ ΕΤΑΙΡΕΙΑΣ ΥΠΕΡΗΧΩΝ ΣΤΗ ΜΑΙΕΥΤΙΚΗ & ΓΥΝΑΙΚΟΛΟΓΙΑ

ΕΛΛΗΝΙΚΗ ΕΤΑΙΡΕΙΑ ΥΠΕΡΗΧΩΝ ΣΤΗ ΜΑΙΕΥΤΙΚΗ & ΓΥΝΑΙΚΟΛΟΓΙΑ
HELLENIC SOCIETY FOR ULTRASOUND IN OBSTETRICS & GYNECOLOGY

ΔΙΟΙΚΗΤΙΚΟ ΣΥΜΒΟΥΛΙΟ

ΠΡΟΕΔΡΟΣ :
Αντσακλής Αριστείδης
ΑΝΤΙΠΡΟΕΔΡΟΣ:
Μπ ότσης Δημήτριος
ΓΡΑΜΜΑΤΕΑΣ:
Αθανασιάδης Απόστολος
ΤΑΜΙΑΣ:
Δασκαλάκης Γεώργιος
ΜΕΛΟΣ:
Σκέντου Χαρά

ΣΥΝΤΑΞΗ

ΔΙΕΥΘΥΝΤΗΣ ΣΥΝΤΑΞΗΣ
Αντσακλής Αριστείδης

ΑΝΑΠΛΗΡΩΤΗΣ ΔΙΕΥΘΥΝΤΗΣ
Αθανασιάδης Απόστολος

ΥΠΕΥΘΥΝΟΙ ΥΛΗΣ
Μεσογίτης Σπυρίδων
Παπαντωνίου Νικόλαος
Σκέντου Χαρά

ΣΥΝΤΑΚΤΙΚΗ ΕΠΙΤΡΟΠΗ
Αναστασάκης Ελευθέριος
Ασημακόπουλος Ευστράτιος
Γεωργαδάκης Γεώργιος
Δασκαλάκης Γεώργιος
Ζαβλανός Απόστολος
Θεοδωρά Μαριάννα
Καλμαντής Κωνσταντίνος
Κασσάνος Δημήτριος
Μακρυδήμας Γεώργιος
Μπ ότσης Δημήτρης
Σαρηκώστας Δημήτρης
Σηφάκης Σταύρος
Σωτηριάδης Αλέξανδρος
Τζίωτης Ιωάννης
Τσάπανος Βασίλειος

ΙΔΙΟΚΤΗΣΙΑ ΚΑΙ ΣΥΝΤΑΞΗ

ΕΛΛΗΝΙΚΗ ΕΤΑΙΡΕΙΑ ΥΠΕΡΗΧΩΝ ΣΤΗΝ ΜΑΙΕΥΤΙΚΗ ΚΑΙ ΓΥΝΑΙΚΟΛΟΓΙΑ

ΕΚΔΟΤΗΣ

Αριστείδης Αντσακλής,
Καθηγητής Μαιευτικής και Γυναικολογίας Πανεπιστημίου Αθηνών
Νοσοκομείο «ΑΛΕΞΑΝΔΡΑ», Βασ. Σοφίας 80, 11528 Αθήνα
Τηλ.: 210-7708749 Fax: 210-7787317
E-mail: aantsak@med.uoa.gr

Copyright:

ΕΛΛΗΝΙΚΗ ΕΤΑΙΡΕΙΑ ΥΠΕΡΗΧΩΝ ΣΤΗΝ ΜΑΙΕΥΤΙΚΗ ΚΑΙ ΓΥΝΑΙΚΟΛΟΓΙΑ

ΣΥΝΤΟΜΟΣ ΤΙΤΛΟΣ:

Υπερηχ.

Η «ΥΠΕΡΗΧΟΓΡΑΦΙΑ» είναι τριμηνιαία έκδοση της Ελληνικής Εταιρείας Υπερήχων στη Μαιευτική και Γυναικολογία. Αποτελεί επίσημο όργανο της Εταιρείας και έχει σκοπό την ενημέρωση των ιατρών Μαιευτήρων-Γυναικολόγων επί θεμάτων Υπ ερηχογραφίας.

Τα δημοσιευμένα άρθρα είναι ιδιοκτησία του π εριοδικού «ΥΠΕΡΗΧΟΓΡΑΦΙΑ» και απαγορεύεται η μερική ή/και ολική αναδημοσίευση τους, χωρίς την έγγραφη συγκατάθεση της Συντακτικής Επιτροπής.

Οι απόψεις των συντακτών των δημοσιευμάτων δεν αποτελούν αναγκαία τις απόψεις του εκδότη και του ιδιοκτήτη του περιοδικού (Ελληνική Εταιρεία Υπερήχων στη Μαιευτική & Γυναικολογία)

ΣΥΝΔΡΟΜΕΣ

Το περιοδικό διανέμεται δωρεάν στα μέλη της Εταιρείας.
Η ετήσια συνδρομή για μη μέλη ανέρχεται σε 40€.
Το ποσό αυτό καλύπτει και τα ταχυδρομικά έξοδα αποστολής των 4 ετησίων τευχών.
Συνδρομές βιβλιοθηκών : 60€ ετησίως
Συνδρομές εξωτερικού : 80€ ετησίως

ΓΡΑΜΜΑΤΕΙΑ

Ελληνική Εταιρεία Υπερήχων στην Μαιευτική και Γυναικολογία,
Μιχαλακοπούλου 85, 11528 ΑΘΗΝΑ
Τηλ./Fax: 210.7796310
e-mail: hellenicultrasound@yahoo.gr

ΕΠΙΜΕΛΕΙΑ ΕΚΔΟΣΗΣ

MD communications
Αλ. Παναγούλη 118, Αγ. Παρασκευή 153 43. Τηλ: 210-6835999, Fax: 210-6836077
e-mail: md@mdcom.gr

ULTRASOUND

ISSN 1109-9267

PUBLISH FOUR TIMES EACH YEAR

OFFICIAL JOURNAL OF HELLENIC SOCIETY FOR ULTRASOUND IN OBSTETRICS & GYNECOLOGY

EXECUTIVE COMMITEE

PRESIDENT
Antsaklis Aristidis
VICE PRESIDENT
Botsis Dimitrios
SECRETARY
Athanasiadis Apostolos
TREASURER
Daskalakis Georgios
MEMBER
Skentou Chara

EDITORIAL BOARD

EDITOR-IN-CHIEF
Antsaklis Aristidis

ASSOCIATE EDITOR
Athanasiadis Apostolos

ASSISTANT EDITORS
Messogitis Spiridon
Papantoniou Nikolaos
Skentou Chara

MEMBERS
Anastasakis Eleftherios
Asimakopoulos Efstratios
Georgadakis Georgios
Daskalakis Georgios
Theodora Marianna
Kalmantis Konstantinos
Kassanos Dimitrios
Makridimas Georgios
Mpotsis Dimitris
Sarikostas Dimitrios
Sifakis Stavros
Sotiriadis Alexandros
Tziotis Ioannis
Tsapanos Vasilios
Zavlanos Apostolos

PROPERTY AND EDITING

HELLENIC SOCIETY FOR ULTRASOUND IN OBSTETRICS & GYNECOLOGY

PUBLISHER

Prof. Aristidis Antsaklis,
Department of Obstetrics and Gynaecology, University of Athens
"ALEXANDRA" Hospital, Vas. Sofias 80, 11528 Athens
Tel. +30210.7708749 Fax.+30210.7787317
E-mail: aantsak@med.uoa.gr

Copyright:

HELLENIC SOCIETY FOR ULTRASOUND IN OBSTETRICS & GYNECOLOGY

SHORT TITLE

Hel. Ultras.

The "ULTRASOUND" publishes four times each year by HELLENIC SOCIETY FOR ULTRASOUND IN OBSTETRICS & GYNECOLOGY. It is an official implement of this society and its goal to inform Obstetricians and Gynecologists about Ultrasound topics.

The published articles is property of the "ULTRASOUND" journal and partial or total republishing is forbidden without written assent of the Editorial Board.

The opinions of the author's publications do not constitute necessarily the opinions of the publisher and owner of the journal
(Hellenic Society for Ultrasound in Obstetrics & Gynecology)

SUBSCRIPTIONS

The journal is distributed free to the members of the society.
The annual subscription for non-members is 40€.
The postage of the 4 annual issues are included to this amount.
Library subscriptions: 60€ annual
Abroad subscriptions: 80€ annual

SECRETARIAT

HELLENIC SOCIETY FOR ULTRASOUND IN OBSTETRICS & GYNECOLOGY
85 Michalakopoulou str.
11528 ATHENS, GREECE
TEL/FAX No. +2107796310
E-mail: hellenicultrasound@yahoo.gr

RENSPONSIBLE FOR EDITION

MD communications
118 Al. Panagouli str., 153 43 Ag. Paraskevi, Athens, Greece
Tel.+30210.6835999, Fax:+30210.6836077, E-mail: md@mdcom.gr

ΥΠΕΡΗΧΟΓΡΑΦΙΑ

Τόμος 9, Τεύχος 4, Οκτώβριος - Δεκέμβριος 2012

ΠΕΡΙΕΧΟΜΕΝΑ

101 ***Υπερηχογραφική διάγνωση δεξιού αορτικού τόξου κατά το υπερηχογράφημα Β' επιπέδου - περιγραφή περίπτωσης***
Κεραμίδας Ο., Αντσακλής Π., Οικονόμου Θ., Θεοδωρά Μ., Δασκαλάκης Γ., Παπαντωνίου Ν., Μεσογίτης Σ., Αντσακλής Α.

109 ***Σειρηνομελία***
Περγιαλιώτης Β., Χριστάκης Δ., Κουτρούμπα Ι., Παπαζεύκος Β., Αντσακλής Α.

117 ***Η συμβολή της μαγνητικής τομογραφίας εγκεφάλου στη διαχείριση σοβαρής αναιμίας του εμβρύου που αντιμετωπίστηκε με ενδομήτριες μεταγγίσεις αίματος***
Σηφάκης Σ., Σφακιωτάκη Μ., Μαντάς Ν., Καμινόπετρος Π.

129 ***Προγεννητική υπερηχογραφική διάγνωση του συνδρόμου Prune-Belly στις 11 και 12 εβδομάδες κύησης: παρουσίαση περιστατικών και ανασκόπηση της βιβλιογραφίας***
Παπαντωνίου Ν., Αντωνακόπουλος Ν., Δασκαλάκης Γ., Ντόμαλη Α., Αντσακλής Α.

137 ***Υπερηχογραφική διάγνωση αχονδροπλασίας με φυσιολογικό καρυότυπο κατά το πρώτο τρίμηνο της κύησης: παρουσίαση περιστατικού και ανασκόπηση της βιβλιογραφίας***
Δασκαλάκης Γ., Αντωνακόπουλος Ν., Αντσακλής Α.

143 ***Όψιμη διακοπή εγκυμοσύνης λόγω ολοπροσεγκεφαλίας του εμβρύου: παρουσίαση περιστατικού και ανασκόπηση της βιβλιογραφίας***
Αντωνακόπουλος Ν., Ντόμαλη Α., Θεοδωρά Μ., Δασκαλάκης Γ., Γουμαλάτσος Ν., Παπαζεύκος Β., Σύνδος Μ., Αντσακλής Α.

ULTRASOUND

Volume 9, No 4, October-December 2012

CONTENTS

101 ***Diagnosis of right aortic arch during the second trimester anomaly scan: case report***
Keramidas O., Antsaklis P., Oikonomou Th., Theodora M., Daskalakis G., Papantoniou N., Mesogitis S., Antsaklis A.

109 ***Sirenomelia***
Pergialiotis V., Christakis D., Koutroumpa I., Papazefkos V., Antsaklis A.

117 ***The contribution of fetal brain MRI in the management of severe fetal anemia treated by intrauterine transfusions***
Sifakis S., Sfakiotaki M., Mantas N., Kaminopetros P.

129 ***Prenatal ultrasound diagnosis of Prune-Belly syndrome at 11 and 12 weeks of gestation: our cases and review of the literature***
Papantoniou N., Antonakopoulos N., Daskalakis G., Domali A., Antsaklis A.

137 ***Ultrasound diagnosis of achondroplasia with normal karyotype in the first trimester of pregnancy: our case and review of the literature***
Daskalakis G., Antonakopoulos N., Antsaklis A.

145 ***Late termination of pregnancy with fetal holoprosencephaly: case report and review of the literature***
Antonakopoulos N., Domali A., Theodora M., Daskalakis G., Goumalatsos N., Papazeukos V., Syndos M., Antsaklis A.

ΥΠΕΡΗΧΟΓΡΑΦΙΑ ΤΟΜ.9, ΤΕΥΧ.4, ΣΕΛ. 101-108, 2012

Κεραμίδας Ο., Αντσακλής Π., Οικονόμου Θ., Θεοδωρά Μ., Δασκαλάκης Γ., Παπαντωνίου Ν., Μεσογίτης Σ., Αντσακλής Α.
Α' Μαιευτική & Γυναικολογική Κλινική Πανεπιστημίου Αθηνών, Τμήμα Εμβρυομητρικής Ιατρικής & Υπερήχων, Νοσοκομείο «Αλεξάνδρα», Αθήνα

Υπερηχογραφική διάγνωση δεξιού αορτικού τόξου κατά το υπερηχογράφημα Β' επιπέδου - περιγραφή περίπτωσης

Περίληψη

Το δεξιό αορτικό τόξο αποτελεί μία εμβρυολογική ανωμαλία του αορτικού τόξου, που μπορεί να προκαλέσει αναπνευστικά συμπτώματα ή δυσκολίες σίτισης κατά τη νεογνική περίοδο, που οφείλονται σε πιεστικά φαινόμενα της τραχείας ή του οισοφάγου αντίστοιχα. Η ύπαρξη δεξιού αορτικού τόξου μπορεί να σχετίζεται και με άλλες συγγενείς καρδιοπάθειες του εμβρύου, διαμαρτίες από τα άλλα ανατομικά συστήματα, καθώς και με χρωμοσωμικές ανωμαλίες, κυρίως σύνδρομο DiGeorge και σύνδρομο Down. Περιγράφουμε μία περίπτωση δεξιού αορτικού τόξου που διαγνώσθηκε στην 22η εβδομάδα της κύησης, κατά τη διάρκεια του αναλυτικού υπερηχογραφήματος του 2ου τριμήνου (υπερηχογράφημα Β' Επιπέδου). Επίσης παραθέτουμε μία ανασκόπηση της βιβλιογραφίας, σχετικά με τη σημασία της διάγνωσης του δεξιού αορτικού τόξου προγεννητικά, τι αναφέρεται σχετικά με τη διαγνωστική προσέγγιση και τη διαχείριση τέτοιων περιστατικών.

Λέξεις - κλειδιά: δεξιό αορτικό τόξο, προγεννητική διάγνωση, σύνδρομο DiGeorge

Αλληλογραφία:
Πάνος Αντσακλής
Α' Μαιευτική & Γυναικολογική Κλινική Πανεπιστημίου Αθηνών, Λαμψάκου 6 (4ος όροφος), 11528, Αθήνα
Τηλ: 6945 586417

e-mail: panosant@gmail.com

Κατατέθηκε 1/10/12
Έγινε δεκτή 1/10/12

Εισαγωγή

Το αορτικό τόξο αποτελεί τη συνέχεια της ανιούσας αορτής και είναι ο αγγειακός σύνδεσμος της ανιούσας με την κατι-

ούσα αορτή. Κλάδοι του αορτικού τόξου είναι το βραχιονοκεφαλικό στέλεχος (ή ανώνυμη αρτηρία), η αριστερή κοινή καρωτίδα και η αριστερή υποκλείδια αρτηρία. Βρίσκεται πίσω από τη λαβή του στέρνου και φυσιολογικά πορεύεται προς τα πάνω, πίσω και αριστερά, μπροστά και αριστερά από την τραχεία και συνεχίζει από δεξιά προς τα αριστερά μπροστά από την σπονδυλική στήλη[1]. Συγγενείς ανωμαλίες του αορτικού τόξου σχετίζονται εμβρυολογικά με ανωμαλίες της ανάπτυξης των φαρυγγικών τόξων. Σύμφωνα με την θεωρία του Edwards, κατά τα πρώτα στάδια της εμβρυογένεσης υπάρχει ένα διπλό αορτικό τόξο, προερχόμενο από τον διαχωρισμό της ανιούσας αορτής. Τα δύο τόξα (δεξιό και αριστερό) στη συνέχεια συνενώνονται για να σχηματίσουν την κατιούσα αορτή, ενώ ταυτόχρονα σχηματίζουν και έναν αγγειακό δακτύλιο γύρω από την τραχεία και τον οισοφάγο (Σχήμα-1). Φυσιολογικά το δεξιό αορτικό τόξο υποστρέφει και το αριστερό παραμένει, ενώ η αριστερή υποκλείδιος και η αριστερή κοινή καρωτίδα συνενώνονται για να σχηματίσουν το βραχιονοκεφαλικό στέλεχος. Στην αντίθετη περίπτωση που το αριστερό αορτικό τόξο υποστρέψει, δημιουργείται μία εικόνα κατόπτρου του φυσιολογικού, το λεγόμενο δεξιό αορτικό τόξο (ΔΑΤ)[2].

Το ΔΑΤ ανήκει στις ανωμαλίες του αορτικού τόξου και συγκεκριμένα στις ανωμαλίες θέσεως ή διακλαδώσεως του αορτικού τόξου. Η επίπτωσή του ΔΑΤ στο γενικό πληθυσμό είναι περίπου 1 στις 1000 κυήσεις[2-4], ποσοστό που πιθανώς είναι μεγαλύτερο αν συνυπολογίσουμε και τις περιπτώσεις όπου το ΔΑΤ δεν αποτελεί μεμονωμένο εύρημα, αλλά συνυπάρχει και με άλλες συγγενείς καρδιοπάθειες. Υπάρχουν τρεις υποκατηγορίες ΔΑΤ: (α) ΔΑΤ με δεξιό αρτηριακό πόρο (V-sign): όπου ο αρτηριακός πόρος βρίσκεται στη δεξιά πλευρά - η περίπτωση αυτή σχετίζεται πιο

Εικόνα 1: *το αορτικό τόξο με έγχρωμο Doppler φαίνεται να περιβάλλει την τραχεία (ΠΑ: Πνευμονική Αρτηρία, ΑΟ: Αορτή, ΔΑΑ: Δεξί Αορτικό Τόξο, ΑΚΦ: Άνω Κοίλη Φλέβα, Τ: Τραχεία)*

Εικόνα 2: *τμήματα του αορτικού τόξου φαίνεται να περνάνε εκατέρωθεν της τραχείας (ΠΑ: Πνευμονική Αρτηρία, ΑΟ: Αορτή, ΑΚΦ: Άνω Κοίλη Φλέβα, Τ: Τραχεία)*

Εικόνα 3: *υπερηχογραφική απεικόνιση του αορτικού τόξου, το οποίο φαίνεται να περιβάλλει την τραχεία (ΠΑ: Πνευμονική Αρτηρία, ΑΟ: Αορτή, ΔΑΑ: Δεξί Αορτικό Τόξο, ΑΚΦ: Άνω Κοίλη Φλέβα, Τ: Τραχεία)*

συχνά με άλλες συγγενείς καρδιοπάθειες. (β) ΔΑΤ με αριστερό αρτηριακό πόρο (U-sign): όπου ενώ το αορτικό τόξο βρίσκεται στα δεξιά, ο αρτηριακός πόρος και το στέλεχος της πνευμονικής αρτηρίας βρίσκονται στα αριστερά της τραχείας και συνήθως αποτελεί μεμονωμένο εύρημα και (γ) το διπλό αορτικό τόξο, που διχάζεται σαν το γράμμα λάμδα και περιβάλει την τραχεία και τον οισοφάγο[2] (Σχήμα-2).

Οι ανωμαλίες του αορτικού τόξου είναι από τις λιγότερο συχνά διαγνωσμένες καρδιακές ανωμαλίες και μπορούν να προκαλέσουν συμπτώματα στο νεογνό μετά τη γέννηση, όπως αναπνευστική δυσχέρεια, κυρίως λόγω πίεσης της τραχείας ή του οισοφάγου, ή να παραμείνουν ασυμπτωματικές. Οι ανωμαλίες του ΔΑΤ καταλαμβάνουν λιγότερο από το 1% του ποσοστού των χειρουργήσιμων συγγενών καρδιοπαθειών5. Οι πιο συχνές ανωμαλίες που προκαλούν τραχειοοισοφαγικά πιεστικά φαινόμενα είναι το διπλό αορτικό τόξο και το ΔΑΤ με έκτοπη αριστερή υποκλείδιο αρτηρία ή με εικόνα κατόπτρου των κλάδων του αορτικού τόξου6. Επίσης το ΔΑΤ μπορεί να σχετίζεται και με άλλες καρδιακές ανωμαλίες καθώς και με χρωμοσωμικές ανωμαλίες και μικροελλειπτικά σύνδρομα και η έγκαιρη διάγνωσή του είναι πολύ σημαντική για τη σωστή διαχείριση και προγεννητικό έλεγχο των περιστατικών αυτών. Παρουσιάζουμε μία περίπτωση υπερηχογραφικής διάγνωσης ΔΑΤ στο δεύτερο τρίμηνο της κύησης και τον τρόπο διαχείρισης του περιστατικού.

Παρουσίαση Περιστατικού

Γυναίκα πρωτοτόκος 28 ετών προσήλθε κατά την 22η εβδομάδα της κύησής της στο τμήμα εμβρυομητρικής ιατρικής του νοσοκομείου «Αλεξάνδρα» για το αναλυτικό υπερηχογράφημα 2ου τριμήνου (υπερηχογράφημα Β' Επιπέδου). Στο υπερηχογράφημα 1ου τριμήνου η αυχενική διαφάνεια (ΑΔ) ήταν στην 50η εκ. θέση για την ηλικία κύησης (1,8 χιλιοστά) και σε συνδυασμό με το βιοχημικό έλεγχο (PAPP-A και free-βhCG) ο κίνδυνος για τρισωμία 21 υπολογίστηκε σε 1:4500. Κατά τον υπερηχογραφικό έλεγχο Β' επιπέδου που έγινε διακοιλιακά (με μηχάνημα GE Voluson 730 PRO), η αορτή απεικονιζόταν δεξιά της τραχείας, εύρημα που αποτελεί ένδειξη ΔΑΤ. Στον υπερηχογραφικό αυτό έλεγχο δεν αποκαλύφθηκαν άλλες ανατομικές ανωμαλίες του εμβρύου ή δείκτες χρωμοσωμικών ανωμαλιών. Λόγω του ευρήματος πραγματοποιήθηκε και εμβρυϊκό υπερηχοκαρδιογράφημα, που επιβεβαίωσε το εύρημα, ενώ δεν εντοπίστηκαν άλλες συνοδές συγγενείς καρδιακές ανωμαλίες ή παθολογικά ευρήματα. Συγκεκριμένα το αορτικό τόξο ήταν δεξιά της τραχείας, ενώ η πνευμονική αρτηρία και ο αρτηριακός πόρος βρίσκονταν στα αριστερά της τραχείας (ΔΑΤ U-sign), με την τραχεία να φαίνεται σαν μία ηχογενής δομή μεταξύ του αορτικού τόξου (δεξιά) και του αρτηριακού πόρου (αριστερά) (Εικόνες 1-3). Τέθηκε η διάγνωση του ΔΑΤ, ενός αγγειακού δακτυλίου δηλαδή, που μπορεί να έχει ως αποτέλεσμα πιεστικά φαινόμενα στην τραχεία και

***Πίνακας 1**: συσχέτιση δεξιού αορτικού τόξου με άλλα ευρήματα*

Εργασία	Έτος	N	Εβδομάδα Κύησης	Σύνδρομο DiGeorge	T-21 Fallot	Τετραλογία	VSD	NT	IUD	NND
Zidere και συν.	2006	75	21	14	4	35	6	19/45	4	4
Galindo και συν.	2009	48/8615	24	4	1	26	-	3	-	-
Berg και συν.	2006	69/13000	25	7/53	-	30	15	-	-	-
Achiron και συν.	2002	18/18345	15	-	-	-	2	-	-	-

N: αριθμός ασθενών, T-21: τρισωμία 21, VSD: μεσοκοιλιακή επικοινωνία, NT: αυχενική διαφάνεια, IUD: ενδομήτριος θάνατος, NND: νεογνικός θάνατος

στον οισοφάγο του νεογνού, μετά τη γέννηση. Η έγκυος ενημερώθηκε ότι τα νεογνά που διαγιγνώσκονται με μεμονωμένο εύρημα ΔΑΤ και φυσιολογικό καρυότυπο, είναι στο μεγαλύτερο ποσοστό τους ασυμπτωματικά, αν και μπορεί να εμφανιστούν συμπτώματα ακόμα και έξι μήνες μετά τον τοκετό. Σε περίπτωση που εμφανιστούν συμπτώματα η αντιμετώπιση είναι χειρουργική, όπου γίνεται διαίρεση του αγγειακού δακτυλίου και η χειρουργική θνησιμότητα μίας τέτοιας επέμβασης ανέρχεται σε 5-6%. Έγινε ενημέρωση της εγκύου επίσης ότι συνοδές συγγενείς καρδιακές ανωμαλίες που δεν είναι εμφανείς προγεννητικά μπορεί να επιβαρύνουν την πρόγνωση. Η έγκυος παραπέμφθηκε για περαιτέρω συμβουλευτική σε παιδοκαρδιοχειρουργό. Τέλος, έγινε ενημέρωση της εγκύου ότι το εύρημα του ΔΑΤ σχετίζεται με χρωμοσωμικές ανωμαλίες και γενετικά σύνδρομα και συνεστήθη έλεγχος του καρυότυπου του εμβρύου και έλεγχος του 22q11 για σύνδρομο DiGeorge. Το σύνδρομο αυτό αποτελεί μια γενετική διαταραχή που οφείλεται σε ανωμαλία του χρωμοσώματος 22 και εκδηλώνεται με αναπτυξιακή και πνευματική καθυστέρηση, ενώ συνήθως προσβάλλει την καρδιά, τον θύμο αδένα και τους παραθυρεοειδείς αδένες. Ο έλεγχος του καρυότυπου του εμβρύου πραγματοποιήθηκε 2 ημέρες μετά τη διάγνωση του ΔΑΤ με λήψη αμνιακού υγρού (αμνιοπαρακέντηση) και ήταν φυσιολογικός (46XY). Η έγκυος γέννησε με καισαρική τομή στις 38 εβδομάδες, ένα υγιές άρρεν νεογνό βάρους 3120 gr. Στους πρώτους έξι μήνες της ζωής του δεν έχει εμφανίσει κανένα σύμπτωμα και εξακολουθεί να παρακολουθείται από παιδοκαρδιολόγο.

Συζήτηση

Η επίπτωση του ΔΑΤ έχει υπολογιστεί σε περίπου 0,1% του γενικού πληθυσμού και αφορά σε λιγότερο από 1% των χειρουργηθέντων συγγενών καρδιοπαθειών. Ωστόσο, η πραγματική επίπτωση του ΔΑΑ δεν είναι γνωστή και αυτό διότι όταν δεν διαγνωσθεί προγεννητικά και δεν προκαλέσει συμπτώματα μετά τη γέννηση, τότε σε σημαντικό ποσοστό παραμένει αδιάγνωστο6. Οι ανωμαλίες του αορτικού τόξου μπορούν να παρουσιαστούν ως διπλό ή απλό αορτικό τόξο και περαιτέρω διαχωρισμός τους γίνεται βάση της πλευράς και των παραλλαγών των διακλαδώσεων. Οι δυο κύριοι τύποι είναι αυτός με έκτοπη αριστερή υποκλείδιο αρτηρία και με εικόνα κατόπτρου των κλάδων του αορτικού τόξου[3,7-8]. Υπερηχογραφικά η διάγνωση του αριστερού ή δεξιού αορτικού τόξου γίνεται με βάση του ποιός βρόγχος χιάζεται από το τόξο και όχι από ποια πλευρά της μέσης γραμμής ανεβαίνει η αορτή. Επίσης, έχει βρεθεί ότι η τραχεία, περιέχοντας αμνιακό υγρό, σχηματίζει μία υποηχογενή συνήθως δομή που μπορεί να αποτελέσει αξιόπιστο ανατομικό σημείο για

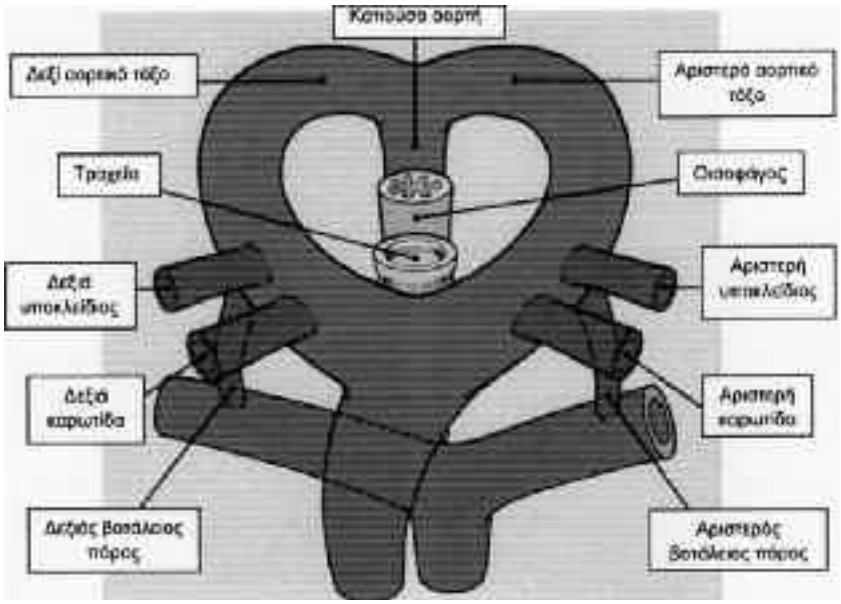

Σχήμα 1: *εμβρυολογική προέλευση των αορτικών τόξων. Αρχικά υπάρχουν δύο αορτικά τόξα, εκ των οποίων στη συνέχεια το δεξιό υποστρέφει*

την ακριβή διάγνωση του αορτικού τόξου, κατά την υπερηχογραφική εξέταση του εμβρύου[3]. Για τον πλήρη καρδιολογικό έλεγχο του εμβρύου απαραίτητη είναι η αναγνώριση της τραχείας, των 3 αγγείων, του αορτικού πόρου και της κατιούσας αορτής. Ευρήματα που μπορεί να οδηγήσουν στη διάγνωση του δεξιού αορτικού τόξου είναι η ανώμαλη εντόπιση της κατιούσας αορτής, η απουσία του φυσιολογικού σχήματος V της σύνδεσης του αορτικού πόρου με την αορτή, η διεύρυνση μεταξύ της ανιούσας αορτής και της πνευμονικής αρτηρίας στην εικόνα των 3 αγγείων και η παρουσία ενός αγγείου πίσω από την τραχεία με ή χωρίς την παρουσία αγγειακού δακτυλίου[3,9]. Λεπτομερής εξέταση αυτών των στοιχείων μπορεί να οδηγήσει στην έγκαιρη προγεννητική διάγνωση του ΔΑΤ και να βελτιώσει την πρόγνωση αυτών των νεογνών.

Το ΔΑΤ αυξάνει την πιθανότητα συνοδών συγγενών καρδιακών ανωμαλιών του εμβρύου και γι'αυτό το λόγο σε περιπτώσεις που διαγιγνώσκεται ΔΑΤ προγεννητικά, θα πρέπει να συστήνεται εμβρυϊκό υπερηχοκαρδιογράφημα. Από τις σοβαρές συγγενείς καρδιακές ανωμαλίες, το ΔΑΤ πιο συχνά σχετίζεται με τετραλογία Fallot, η οποία μπορεί να φτάνει μέχρι και το 30-50%[3,8,10]. Σε περίπτωση ΔΑΤ με έκτοπη αριστερή υποκλείδια αρτηρία, η πιθανότητα συγγενών καρδιοπαθειών είναι 10%, και παρατηρούνται συχνότερα πιεστικά φαινόμενα στην τραχεία του νεογνού[8-10]. Το ΔΑΤ είναι δεύτερο σε συχνότητα εμφάνισης πιεστικών φαινομένων μετά το διπλό αορτικό τόξο10. Η εικόνα κατόπτρου των κλάδων του αορτικού τόξου παρουσιάζεται περίπου στο 47% των περιπτώσεων ανωμαλιών αορτικού τόξου και σε αυτή την περίπτωση ο κίνδυνος συνυπαρχουσών συγγενών καρδιοπαθειών είναι μεγαλύτερος από 90%.

Η ύπαρξη ΔΑΤ έχει συσχετιστεί με αυξημένη πιθανότητα χρωμοσωμικών ανωμαλιών του εμβρύου και κυρίως με τρισωμία 21 και σύνδρομο DiGeorge (22q11 μικροέλλειψη). Η πιθανότητα χρωμοσωμικής ανωμαλίας είναι μεγαλύτερη όταν συνυπάρχουν και άλλες συγγενείς ανωμαλίες καρδιάς ή ανωμαλίες από

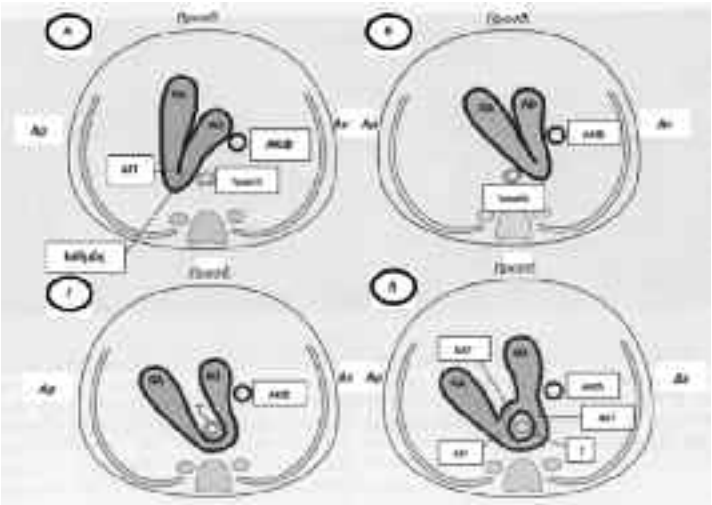

Σχήμα 2: *σχηματική απεικόνιση των τύπων του αορτικού τόξου, σύμφωνα με την ανατομική θέση του αορτικού τόξου σε σχέση με την τραχεία (Α) Φυσιολογική εικόνα των τριών αγγείων (Β) Δεξί αορτικό τόξο – V-sign (Γ) εικόνα U-sign (Δ) διπλό αορτικό τόξο (ΠΑ: Πνευμονική Αρτηρία, ΑΟ: Αορτή, ΑΠ: Αρτηριακός Πόρος, ΔΑΤ: Δεξί Αορτικό Τόξο, ΑΚΦ: Άνω Κοίλη Φλέβα, Τ: Τραχεία, Δε: Δεξιά, Αρ: Αριστερά, Πρόσθ: πρόσθιο τοίχωμα) – Σχήμα σύμφωνα με A. Abuhamad & R. Chaoui.*

άλλα ανατομικά – λειτουργικά συστήματα του εμβρύου. Πάντως, ακόμα και σε ασθενείς που έχει διαγνωσθεί μετά τη γέννηση ΔΑΤ ή διπλό αορτικό τόξο ως μοναδικό εύρημα, η πιθανότητα 22q11 ελλείψεων ανέρχεται σε 24%14. Ωστόσο και αυτά τα ποσοστά μπορεί να μην είναι ακριβή, αφού η μετά τη γέννηση διάγνωση του ΔΑΤ γίνεται συνήθως σε άτομα που έχουν αναπτύξει κάποια συμπτωματολογία, οπότε αυτόματα αυξάνεται και ο κίνδυνος τους για χρωμοσωμικές ανωμαλίες. Νέες μελέτες δείχνουν ότι η συντριπτική πλειοψηφία των νεογνών που είχαν ΔΑΤ και χρωμοσωμική ανωμαλία, είχαν και κάποιο άλλο εύρημα από την καρδιά ή από τα λοιπά συστήματα, θέτοντας το ερώτημα κατά πόσο είναι απαραίτητη μία επεμβατική μέθοδος για τον έλεγχο του καρυοτύπου, σε ένα έμβρυο με μοναδικό εύρημα το ΔΑΤ[14].

Η διάγνωση περιστατικών δεξιού αορτικού τόξου έχει αυξηθεί σημαντικά τα τελευταία χρόνια, γεγονός που δείχνει ότι η διάγνωση αυτής της κλινικής κατάστασης έχει βελτιωθεί σημαντικά[15]. Πρόσφατες έρευνες απέδειξαν ότι πλέον μπορεί να διαγνωστεί με μεγάλη ακρίβεια υπερηχογραφικά, που μπορεί να φτάνει μέχρι και το 68-100%, αρκεί να ακολουθηθούν προσεκτικά τα βήματα υπερηχογράφησης της καρδιάς και των μεγάλων αγγείων[9-11]. Η καλύτερη διάγνωση οφείλεται στην πιο συστηματική εξέταση της καρδιάς του εμβρύου με τις τέσσερις τομές (εικόνα τεσσάρων κοιλοτήτων, έξοδοι μεγάλων αγγείων και εικόνα τριών αγγείων), σε αντίθεση με τη μέχρι πρόσφατα εξέταση τις καρδιάς του εμβρύου που περιοριζόταν στην απεικόνιση των τεσσάρων κοιλοτήτων. Η διάγνωση ΔΑΤ θα πρέπει να ευαισθητοποιεί τον εξεταστή για έναν περισσότερο λεπτομερή υπερηχογραφικό έλεγχο του εμβρύου, ενώ θα πρέπει να συστήνεται και ειδικό εμβρυϊκό υπερηχοκαρδιογράφημα. Λόγω της συσχέτισης του ΔΑΤ με χρωμοσωμικές ανωμαλίες εφόσον υπάρχουν και άλλα υπερηχογραφικά ευρήματα είτε από την καρδιά του εμβρύου, είτε από άλλα συστήματα θα πρέπει να συστήνεται έλεγχος του καρυότυπου του εμβρύου και έλεγχος για σύνδρομο DiGeorge (22q11),

ενώ όταν το ΔΑΤ αποτελεί μεμονωμένο εύρημα θα πρέπει να γίνεται σχετική συζήτηση με την έγκυο για τη δυνατότητα επεμβατικού προγεννητικού ελέγχου. Η προγεννητική διάγνωση του ΔΑΤ έχει φανεί ότι βελτιώνει την πρόγνωση, εφόσον συνεισφέρει στην καλύτερη παρακολούθηση αυτών των ατόμων μετά τη γέννηση, ώστε να αποφευχθεί βαριά συμπτωματολογία και επιπτώσεις από αδιάγνωστα πιεστικά φαινόμενα, όπως τραχειομαλακία και διάταση του οισοφάγου[16].

Diagnosis of right aortic arch during the second trimester anomaly scan: case report

Keramidas O., Antsaklis P., Oikonomou Th., Theodora M., Daskalakis G., Papantoniou N., Mesogitis S., Antsaklis A.

Fetal Medicine Unit, 1st Department of Obstetric and Gynaecology, University of Athens, "Alexandra" Maternity Hospital, Athens, Greece

Correspondence: Antsaklis P., 1st Dept. of Obstetrics & Gynecology, University of Athens
6 Lampsakou str., (4th floor) 1528, Athens, Greece, Tel: +30 6945 586417,
E-mail: panosant@gmail.com

Summary

Right Aortic Arch (RAA) is an uncommon embryologic abnormality of the aortic arch that may cause respiratory symptoms and feeding difficulties during the neonatal life as a result of the compression of the trachea or/and the esophagus. RAA can also be associated with other heart and other fetal abnormalities, or even with chromosomal abnormalities such as DiGeorge and trisomy 21 syndromes. We report a case of RAA, diagnosed at the 22th week of gestation, during the 2nd trimester ultrasound scan, with normal karyotype and no other ultrasound findings. We also present a review of the literature regarding the significance, the management and the diagnostic algorithm of such cases diagnosed prenatally.

Key words: right aortic arch, DiGeorge Syndrome, prenatal diagnosis.

Βιβλιογραφία

1.ISUOG. Cardiac screening examination of the fetus: guidelines for performing the basic and extended basic cardiac scan. Ultrasound Obstet Gynecol. 2006: 107-113.

2.Abuhamad A & Chaoui R. A practical guide to fetal echocardiography. Normal and abnormal hearts. 2nd edition 2010.Chapter 21. pp. 298-310.

3.Achiron R, Rotstein Z., Heggesh J., Bronshtein M, Zimand S, Lipitz S, Yagel S. Anomalies of the fetal aortic arch: a novel sonographic approach to in-utero diagnosis. Ultrasound Obstet. Gynecol. 2002: 20: 553-557.

4.Hashreiter AR, D'Cruz IA, Cantez T, et. al. 1966. Right sided aorta . I. Occurrence of right aortic arch in various types of congenital heart disease. II. Right aortic arch, right descending aorta, and associated anomalies. Br. Heart J. 28:722-739.

5.Braunstein PW Jr, Sade RM. Vascular malformations with airway obstruction. In the Pediatric Airways, Othersen HB Jr. WB Saunders: Philadelphia: 1991:81-96.

6.Galindo, O. Nieto, M.T. Nieto, M.O Rodriguez-Martin, D. Escribano and M.A. Granados. Prenatal diagnosis of right aortic arch: associated findings, pregnancy outcome and clinical significance of vascular rings. Prenat Diagn. 2009; 975-981.

7.Knight L, Edwards JE. Right aortic arch. Types and associated anomalies. Circulation. 1974; 50: 1047-51.

8.Weinberg PM. Aortic Arch Anomalies in Moss Heart Diseases: Infants and Children and Adolescence, 5th edu. Baltimore: Williams and Wilking, 1998.

9.S.J. Yoo, J.Y. Min, Y-H Lee, K. Roman, E. Jaegg and J. Smallhorn. Fetal sonographic diagnosis of aortic arch

anomalies. Ultrasound Obstet. Gynecol. 2003: 22; 535-546.

10.Valletta EA, Pregarz M, Bergamo-Andreis I, Bauer AL. Tracheoesophageal compression due to congenital vascular anomalies (vascular rings) Pediatr. Pulm. 1997:24; 93-105.

11.Mc Elhinney DB, Mc Donald-Mc Dinn D, Zackovich, Goldmuntz E. Cardiovascular anomalies in patients diagnosed with a chromosome 22q11 deletion beyond 6 months of age. Pediatrics; 2001:108: e104.

12.Mc Elhinney DB, Driscoll DA, Levin ER, et al. Chromosome 22q11 deletion in patients with ventricular septal defect: frequency and associated cardiovascular anomalies. Pediatrics. 2003:112: 472-476.

13.Rauch R, Rauch A, Koch A, et al. Laterality of the aortic arch and anomalies of the subclevian artery-reliable indicators for 22q11 deletion syndromes? Eur. J. Pediatr. 2004:163: 642-645.

14.Mc Elhinney DB, Clark BJ, Weinberg PM, et al. Association of chromosome 22q11 deletion with isolated anomalies of aortic arch laterality and branching. J. Am. Coll. Cardiol. 2001:37: 2114-2119.

15.V. Zidere, E.G. Tsapakis, I.C. Huggon and L.P. Allan. Right aortic arch in fetus. Ultrasound Obstet. Gynecol. 2006: 28: 876-881.

16.Olivieri LJ, Cross RR, Donofrio MT. Influence of fetal diagnosis on the clinical presentation of a vascular ring. Pediatr Cardiol. 2012 Feb;33(2):351-3.

ΥΠΕΡΗΧΟΓΡΑΦΙΑ ΤΟΜ.9, ΤΕΥΧ.4, ΣΕΛ. 109-116, 2012

Σειρηνομελία

Περγιαλιώτης Βασίλειος, Χριστάκης Δημήτριος, Κουτρούμπα Ιωάννα, Παπαζεύκος Βασίλειος, Αντσακλής Αριστείδης

Α' Πανεπιστημιακή Μαιευτική/Γυναικολογική Κλινική Ιατρικής Σχολής Πανεπιστημίου Αθηνών, Γ.Ν.Α. Αλεξάνδρα.

Δ/ντης Καθηγ. Αντσακλής Αριστείδης.

Περίληψη

Σκοπός του άρθρου είναι η παρουσίαση ενός περιστατικού σειρηνομελίας το οποίο αντιμετωπίσθηκε πρόσφατα από την κλινική μας. Η σειρηνομελία είναι σπάνια δυσμορφία η οποία χαρακτηρίζεται από διαφόρου βαθμού συγχώνευση των κάτω άκρων (συμμελία). Τρεις θεωρίες έχουν προταθεί για το σχηματισμό του συνδρόμου, η αγγειακή υποκλοπή, η ελαττωμένη βλαστογένεση και η σύμπραξη γονιδιακών και περιβαλλοντικών παραγόντων. Διακρίνονται τρεις τύποι του συνδρόμου ο δίπους (συμμελία), ο μονόπους και ο άπους (σειρηνομελία) ανάλογα με την παρουσία ή όχι άκρου πόδα. Πέρα από τις διαμαρτίες των κάτω άκρων παρατηρούνται συμπαρομαρτούσες συγγενείς δυσπλασίες του ουρογεννοποιητικού, του γαστεντερικού, του καρδιαγγειακού, καθώς και αγενεσία του οσφυοϊερού τμήματος της σπονδυλικής στήλης. Το προκύπτον ολιγοϋδράμνιο καθιστά δύσκολη τη διερεύνηση του συνδρόμου μετά τη 16η-18η εβδομάδα της κύησης. Ωστόσο η παρουσία αμφοτερόπλευρης νεφρικής αγενεσίας, μονήρους ομφαλικής αρτηρίας και διαμαρτιών των κάτω άκρων κατά τη διενέργεια υπερηχογραφήματος πρώτου τριμήνου/αρχόμενου δεύτερου τριμήνου, θέτει την υποψία του συνδρόμου.

Λέξεις - κλειδιά: σειρηνομελία, κάτω άκρα, ολιγοϋδράμνιο

Αλληλογραφία:
Περγιαλιώτης Βασίλειος
Δαναϊδων 6 Χαλάνδρι, Αθήνα
Τ.Κ. 15232, Τηλ : 210-6817746 & 694-7326459

e-mail: pergialiotis@hotmail.com

Κατατέθηκε 1/11/12
Έγινε δεκτή 4/11/12

Εισαγωγή

Το όνομα του συνδρόμου της γοργόνας «Σειρηνομελία» προέρχεται από τις ομηρικές σειρήνες και τη λέξη μέλος. Τα βρέφη που γεννιούνται με σειρηνομελία πάσχουν από σοβαρότατες βλάβες σε διάφορα ζωτικά όργανα. Συνήθως πεθαίνουν αμέσως μετά τη γέννησή τους. Ωστόσο τις τελευταίες δεκαετίες έχουν περιγραφεί και περιστατικά τα οποία κατάφεραν να επιβιώσουν με την αμερικανίδα Tifanny Yorks να αποτελεί τη μεγαλύτερη σε ηλικία ζώσα περίπτωση (16 ετών). Τα τελευταία χρόνια έχουν καταβληθεί κάποιες προσπάθειες σε αντίστοιχα ζώντα παιδιά να αποκατασταθούν οι βλάβες όπου αυτό είναι εφικτό (δεν συνυπάρχουν άλλες μείζονες ανωμαλίες ασύμβατες με τη ζωή και διαπιστώνεται η παρουσία δύο μηριαίων κνημών και άκρων πόδων) [1]. Η επίπτωση της νόσου κυμαίνεται από 1.1 έως 4.2 ανά 100 χιλιάδες γεννήσεις [2-3]

Παρουσίαση περίπτωσης

Η περιγραφή της περίπτωσης αφορά εγκυμονούσα G2P1 η οποία προσήλθε στην κλινική μας, παραπεμπόμενη από άλλο νοσοκομείο λόγω παύσης της καρδιακής λειτουργίας του εμβρύου. Η έγκυος κατά την παραλαβή της διένυε την 25η εβδομάδα της κύησης. Κατά τη διάρκεια της εγκυμοσύνης δεν είχε υποβληθεί σε εξετάσεις προγεννητικού ελέγχου. Από το ατομικό της ιστορικό αναφέρει ότι είναι καπνίστρια (35 τσιγάρα/ημέρα), ότι δεν κάνει κατάχρηση ουσιών ή οινοπνευματώδων ποτών και ότι πάσχει από αρτηριακή υπέρταση ήπιας μορφής (Σ.Α.Π. 140-150 mmHg και Δ.Α.Π. 90-95 mmHg). Στην παιδική της ηλικία είχε περάσει πολυομυελίτιδα για την οποία χρειάστηκε να υποβληθεί σε επέμβαση στο δεξί ισχίο, το δεξί γόνατο και το δεξί πέλμα της. Οι εξετάσεις αίματος και ούρων στις οποίες υπεβλήθη κατά την εισαγωγή της ήταν φυσιολογικές.

Η ασθενής υπεβλήθη σε πρόκληση τοκετού με προσταγλανδίνη Ε1 (Misoprostol) και γέννησε με φυσιολογικό τοκετό ένα θήλυ νεογνό Σ.Β. 2840 gr το οποίο απεικονίζεται στην Εικόνα 1 στο οποίο παρατηρήθηκε συμμελία των κάτω άκρων με τη μορφή της δίποδης σειρηνομελίας, καθώς και λαγόχειλος και λυκόστομα Εικόνα 2. Δεν παρατηρήθηκαν μακροσκοπικά διαταραχές του πλακούντα,

Εικόνα 1. *Έμβρυο 25 εβδομάδων στο οποίο παρατηρούνται σημεία σήψης λόγω του πιθανολογούμενης παρατεταμένης παραμονής του ενδομητρίως μετά το θάνατο του. Παρατηρούνται η συμμελία των άκρων πόδων και η περιέλιξη του ομφαλίου πέριξη του αυχένος.*

ωστόσο παρατηρήθηκε η ύπαρξη μονήρους ομφαλικής αρτηρίας. Ακολούθησε μαιευτική απόξεση με βάση τα πρωτόκολλα της κλινικής. Μετεγχειρητικά η λεχωίς ετέθη σε προληπτική αντιβίωση με ενδοφλέβιο β κεφαλοσπορίνη για ένα 24ώρο, ενώ έλαβε και αντιπηκτική θεραπεία για την αποφυγή διάχυτης ενδαγγειακής πήξης, λόγω του άγνωστου χρονικού διαστήματος από την άρση της καρδιακής λειτουργίας του εμβρύου. Εξήλθε κατά το δεύτερο 24ωρο σε καλή γενική κατάσταση με οδηγία για συνέχιση της αντιβιωτικής αγωγής από του στόματος για 7 ημέρες και της αντιπηκτικής αγωγής για άλλες 10 ημέρες.

Από το έμβρυο απεστάλη δείγμα δέρματος για τη διερεύνηση του καρυοτύπου κατά την οποία δεν παρατηρήθηκε κάποιου είδους χρωμοσωμική ανωμαλία.

Συζήτηση

Η σειρηνομελία είναι σπάνια δυσμορφία η οποία χαρακτηρίζεται από διαφόρου βαθμού συγχώνευση των κάτω άκρων (συμμελία). Διακρίνονται τρείς τύποι του συνδρόμου. Ο άπους στον οποίο απουσιάζουν οι άκρες πόδες (παρουσία μόνο μηριαίου κνήμης και περόνης). Ο μονόπους στον οποίο οι δύο κνήμες και περόνες καταλήγουν σε έναν άκρο πόδα και ο δίπους στον οποίο παρατηρούνται δύο άκροι πόδες και δύο συγχωνεύσιμα κάτω άκρα τα οποία δίνουν την εντύπωση ουράς ιχθύος. Έχουν διατυπωθεί κατά καιρούς διάφορες ταξινομήσεις της βαρύτητας του συνδρόμου ωστόσο η επικρατούσα φαίνεται ότι είναι αυτή των Stocker και Heifetz 4 στην οποία διακρίνονται 7 διακριτές κατηγορίες αυτού όπως φαίνεται και στη φιγούρα 1.

Ένα σημαντικό χαρακτηριστικό του συνδρόμου είναι η διαπίστωση της στροφής κατά 180 μοίρες της φοράς των κάτω άκρων (μηριαίου, κνήμης, περόνης και άκρου πόδα) σε σύγκρισή με τους φυσιολογικούς ανθρώπους.

Στη συντριπτική πλειοψηφία των περιπτώσεων τα έμβρυα πεθαίνουν ενδομητρίως, ωστόσο όσα από αυτά γεννώνται ζωντανά δεν επιβιώνουν πέραν των πρώτων ωρών μετά τη γέννηση. Ωστόσο στη διεθνή βιβλιογραφία περιγράφονται και σπάνιες περιπτώσεις επιβίωσης μέχρι και την έφηβη ζωή με αντιπροσωπευτικές αυτές των Millagros Cerron (Εικ. 3) και Tiffany Yorks (Εικ. 4).

Συνυπάρχουσες ανωμαλίες

Πέρα από τις διαμαρτίες των κάτω άκρων παρατηρούνται συμπαρομαρτούσες συγγενείς δυσπλασίες του ουρογεννοποιητικού (όλες οι καταγεγραμμένες περιπτώσεις παρουσιάζουν κάποιου βαθμού νεφρική ή ουρηθρική δυσπλασία) και του γαστρεντερικού συστήματος (ατρησία ορθού, υποπλασία πα-

Εικόνα 2. *Ακτινογραφία του ίδιου εμβρύου στην οποία απεικονίζεται η παρουσία δύο μηριαίων, δύο κνημών και δύο άκρων πόδων. Χαρακτηριστική είναι η στροφή του δεξιού μηριαίου κατά 180 μοίρες.*

Εικόνα 3,4. *Αριστερά παρουσιάζεται η περίπτωση της Millagros Cerron πριν την επέμβαση αποκατάστασης των κάτω άκρων και δεξιά η περίπτωση της Tifanny Yorks πριν και μετά τη χειρουργική αποκατάσταση των κάτω άκρων.*

χέος εντέρου, και αναστροφή σπλάχνων)[5]. Συγκεκριμένα έχει παρατηρηθεί ότι κάποιας μορφής έκτοπος νεφρικός ιστός παρουσιάζεται στην πυέλο των προσβεβλημένων ατόμων, καταδεικνύοντας κάποιας μορφής διαταραχή στην ανάπτυξη του μετανεφρικού ιστού [5-6].

Οι διαταραχές στα μεγάλα αγγεία του εμβρύου παρατηρούνται σε ποσοστά που ξεπερνούν το 80% με χαρακτηριστικότερη την παρουσία μονήρους ομφαλικής αρτηρίας, καθώς και την απλασία σημαντικών αρτηριών που εκφύονται από την κοιλιακή αορτή και οι οποίες αιματώνουν τόσο τους νεφρούς, όσο και το έντερο (λεπτό και παχύ) [7-8].

Έχει επίσης παρατηρηθεί δυσγενεσία ή αγενεσία των οσφυοϊερών μοιρών, καθώς και των οστών που απαρτίζουν την πύελο [9]. Σπανιότερα παρατηρούνται διαμαρτίες και από άλλα συστήματα όπως το αναπνευστικό (υποπλασία πνεύμονα) το καρδιαγγειακό (μετάθεση μεγάλων αγγείων και δυσπλασία αυτών) [7].

Παθογενετικοί μηχανισμοί

Θεωρία της αγγειακής υποκλοπής (vascular steal)

Η θεωρία αυτή βασίζεται στην αποκλίνουσα από το φυσιολογικό αιμάτωση του ουραίου τμήματος του ανθρώπινου σώματος στα έμβρυα τα οποία πάσχουν από το σύνδρομο [8]. Κατά τη θεωρία αυτή διατυπώνεται η υπόθεση της υποκλοπής της αιματικής ροής από το ουραίο τμήμα προς τον πλακούντα η οποία τελικά οδηγεί στη εγκατάσταση συμμελίας. Ως αίτιο αυτής της αναστροφής της αιματικής ροής θεωρείται η ύπαρξη μονήρους ομφαλικής αρτηρίας. Στη φιγούρα 2 αναπαριστάται σχηματικά η θεωρία αυτή. Παρόλα αυτά δεν έχει τεκμηριωθεί ακόμα σε πειραματικό επίπεδο και επομένως δεν μπορεί να εξηγήσει από μόνη της το σύνδρομο.

Ελαττωματική βλαστογένεση

Η θεωρία αυτή πρωτοδιατυπώθηκε κατά το 19ο αιώνα, όταν παρατηρήθηκε ότι τα έμβρυα τα οποία έπασχαν από σειρηνομελία είχαν διαταραγμένη ανάπτυξη των ουραίων σωμιτών η οποία πραγματοποιείται κατά την 3η εβδομάδα της κύησης[4]. Αργότερα οι Duhamel και συνεργάτες περιέγραψαν το σύνδρομο της ουραίας παλινδρόμησης [4, 10]. Είναι γνωστό ότι οι σπόνδυλοι κατά τη διαδικασία της γαστριδίωσης υπόκεινται σε μία σειρά γεγονότων τα οποία τελικά οδηγούν στη δημιουργία των άκρων και της σπονδυλικής στήλης. Κατά τα τελευταία στάδια αυτής της διαδικασίας το ουραίο τμήμα της πρωτό-

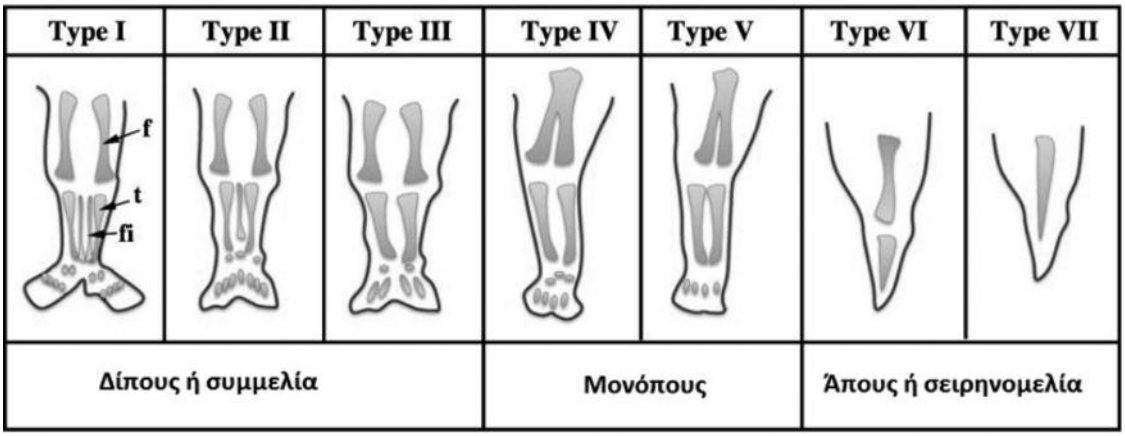

Φιγούρα 1. *Ταξινόμηση της σειρηνομελίας κατά Stocker & Heifetz. (Garrido-Allepuz C, Haro E, Gonzalez-Lamuno D, Martinez-Frias ML, Bertocchini F, Ros MA. A clinical and experimental overview of sirenomelia: insight into the mechanisms of congenital limb malformations. Dis Model Mech 2011;4:289-99).*

γονης ταινίας (primitive streak) σχηματίζει την ουραία εκβλάστηση (κύρτωμα). Αυτό αποτελείται κυρίως από μεσέγχυμα το οποίο επικαλύπτεται από εξώδερμα. Με την υποστροφή της ουραίας εκβλάστησης τα υπολείματα της αρχέγονης χορδής υποστρέφουν προς την κοιλιακή επιφάνεια. Όλη αυτή η διαδικασία τελικά καταλήγει στο σχηματισμό της κοιλιακής εξωδερματικής γραμμής (ventral ectoderma ridge) από την οποία τελικά θα σχηματιστούν τα κάτω άκρα. Στη φάση της γαστριδίωσης φαίνεται ότι παρατηρούνται διαταραχές αυτής της αλληλουχίας γεγονότων οδηγώντας τελικά στο σχηματισμό διάφορων συνδρόμων μεταξύ των οποίων εντάσσεται και η σειρηνομελία [11-12].

Γενετικοί και περιβαλλοντικοί μηχανισμοί

Δεν υπάρχουν σαφείς γενετικοί προδιαθεσικοί παράγοντες για την ανάπτυξη των δυσπλασιών του ουραίου τμήματος του ανθρώπινου σώματος με εξαίρεση το σύνδρομο Currarino στο οποίο παρατηρούνται ανωμαλίες στην ανάπτυξη του ιερού οστού, των οστών της πυέλου και ατρησία του ορθού [13-14]. Το σύνδρομο αυτό φαίνεται ότι σχετίζεται με μεταλλάξεις του γονιδίου HLBX9[15]. Στην πλειοψηφία των περιπτώσεων υπάρχει η θεώρηση της αυτοσωμικού τύπου μετάλλαξης σε συνδυασμό με κάποιο άγνωστο περιβαλλοντικό παράγοντα καθώς δεν έχουν παρατηρηθεί οικογενούς τύπου περιπτώσεις. Η τελευταία αυτή ωστόσο διαπίστωση θα μπορούσε να οφείλεται στην ανεπαρκή αναφορά των περιστατικών σε παγκόσμιο επίπεδο. Εάν μάλιστα συμπεράνουμε ότι τα σύνδρομα που απαρτίζουν την οικογένεια της ουραίας δυσγενεσίας είναι συγγενή θα μπορούσαμε ίσως να παραδεχθούμε σε κάποιες περιπτώσεις την οικογενή καταβολή της νόσου 16. Τα τελευταία μάλιστα χρόνια έχει καταβληθεί η προσπάθεια αυτά τα σύνδρομα να αντιμετωπιστούν ως ενιαία οντότητα υπό τον ορισμό VACTERL (Vertebral abnormalities, Anal atresia, Cardiovascular abnormalities, Tracheoesophageal fistula, Renal and /or radial anomalies, Limb defects) [17].

Ως πιθανοί περιβαλλοντικοί παράγοντες ωστόσο έχουν ενοχοποιηθεί το ρετινοϊκό οξύ και τα βαρέα μέταλλα με την πρώτη να έχει ήδη επιβεβαιωθεί σε πειραματικά μοντέλα [18]. Συγκεκριμένα έχει παρατηρηθεί σε γονιδιακά μεταλλαγμένα πειραματικά μοντέλα ότι η υπερέκφραση των υποδοχέων του ρετινοϊκού

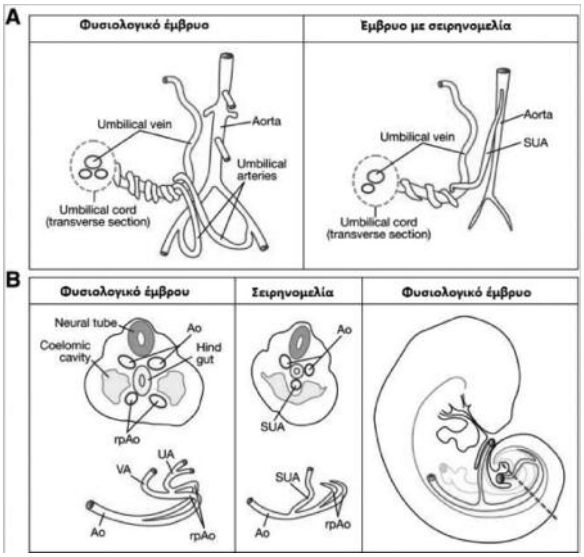

Φιγούρα 2. *Α) Παρατηρείται συγκριτικά η σημαντικά ανώτερη έκφυση της μονήρους ομφαλικής αρτηρίας στα έμβρυα με σειρηνομελία καθώς και η υποπλασία του κατώτερου τμήματος της αορτής, συμπεριλαμβανόμενων των λαγόνιων αρτηριών. Β) Σχηματικά εγκάρσιες τομές φυσιολογικών εμβρύων και εμβρύων με σειρηνομελία (Ao αορτή, rpAo ανακυρτώμενα κατώτερα τμήματα της αορτής, UA ομφαλική αρτηρία, SUA μονήρης ομφαλική αρτηρία, VA λεκιθική αρτηρία. (Garrido-Allepuz C, Haro E, Gonzalez-Lamuno D, Martinez-Frias ML, Bertocchini F, Ros MA. A clinical and experimental overview of sirenomelia: insight into the mechanisms of congenital limb malformations. Dis Model Mech 2011;4:289-99).*

οξέος στο ουραίο τμήμα του εμβρυϊκού σώματος αυξάνει όταν παρατηρείται αποδόμηση του ενζύμου Cyp26a1 η οποία επάγει την αύξηση της δράσης του ρετινοϊκού οξέος [19]. Αντίστοιχα έχει παρατηρηθεί ότι οι μεταλλάξεις στα γονίδια Cdx2 και Por τα οποία ρυθμίζουν την παραγωγή του Cyp26a1 οδηγούν στην ανάπτυξη του συνδρόμου [20]. Αντίστοιχες πειραματικές μελέτες έχουν αποδείξει ότι η αυξημένη χορήγηση ρετινοϊκού οξεός οδηγούν στην ανάπτυξη διαμαρτιών των κάτω άκρων μεταξύ των οποίων και σειρηνομελία [21].

Προγεννητική διάγνωση

Η προγεννητική διάγνωση του συνδρόμου φαίνεται ότι αποτελεί πρόκληση για τους εξειδικευμένους ιατρούς σε αυτό τον τομέα. Η συμμελία και η σειρηνομελία συχνά είναι δύσκολο να διαγνωστούν μετά το πέρας του πρώτου μισού της κύησης καθώς η το ολιγοϋδράμνιο/ανυδράμνιο καθιστά δύσκολη την εξέταση των κάτω άκρων [22]. Συχνά λοιπόν το μόνο εύρημα στις περιπτώσεις αυτές είναι η ανεύρεση της συνυπάρχουσας διαμαρτίας του ουρογεννητικού συστήματος. Στις περιπτώσεις όπου η καρδιακή λειτουργία του εμβρύου είναι απούσα η περαιτέρω υπερηχογραφική διερεύνηση δεν κρίνεται σκόπιμη και αποφασίζεται ο τερματισμός της εγκυμοσύνης [22]. Ωστόσο στις περιπτώσεις όπου το έμβρυο είναι ακόμα εν ζωή μπορούν να χρησιμοποιηθούν διάφορες μέθοδοι για τη διερεύνηση της παθολογίας του, όπως η αμνιοέγχυση υγρού (amnioinfusion) και η διακολπική υπερηχογραφία. Η πρώιμη διάγνωση του συνδρόμου είναι εφικτή (μέχρι και το πρώτο ήμισυ του δευτέρου τριμήνου της κύησης). Επί αμφίπλευρης νεφρικής αγενεσίας, ανωμαλιών των κάτω άκρων και μονήρους ομφαλικής αρτηρίας τίθεται η πιθανή υποψία του συνδρόμου [22].

Συμπέρασμα

Η σειρηνομελία είναι ένα σπάνιο σύνδρομο το οποίο σε ποσοστά 1.1 με 4.2 ανά 100.000 γεννήσεις. Ο ακριβής παθογενετικός μηχανισμός του δεν έχει εξακριβωθεί, ωστόσο ως πιθανοί περιβαλλοντικοί αιτιολογικοί παράγοντες έχουν ενοχοποιηθεί τα βαρέα μέταλλα και το ρετινοϊκό οξύ, ενώ παράλληλα δεν αποκλείεται και η εμπλοκή της οικογενούς προδιάθεσης. Η διάγνωσή του πραγματοποιείται με το υπερηχογράφημα στο οποίο παρατηρούνται τόσο έμμεσα στοιχεία όπως το πολυυδράμνιο και οι ανωμαλίες του ουροποιητικού, όσο και άμεσα όπως η παρουσία μεβράνης μεταξύ των κάτω άκρων. Οι πιθανό-

τητες επιβίωσης είναι πολύ χαμηλές καθώς τα περισσότερα νεογνά πεθαίνουν άμεσα μετά τον τοκετό με μόνο 3 καταγεγραμμένες περιπτώσεις ζώντων ανθρώπων.

Sirenomelia

Pergialiotis V., Christakis D., Koutroumpa I., Papazefkos V., Antsaklis A.

1st Dpt. of Obstetrics and Gynecology, Athens University, Medical School. Alexandra Hospital. Director, Professor Antsaklis Aristides.

Correspondence: Pergialiotis Vassilios
Danaidon 6 str XALANDRI, ATHENS
P.C. 15232, Tel : 210-6817746 & 694-7326459
Email: pergialiotis@hotmail.com

Summary

The purpose of this article is to present a case with sirenomelia addressed recently by our clinic. Serinomelia is a rare malformation characterized by varying degrees of fusion of the lower limbs (symmelia). Three theories have been proposed that lead to the formation of the syndrome, the vascular steal hypothesis, the reduced blastogenesis and an association between genes and environmental factors. Three types of the syndrome are described. These are the dipous (symmelia), the monipous and apous (seirinomelia) depending on the presence or not of the distal foot. Apart from the defects of the lower extremities, other concomitant congenital malformations are also present such as those complicating the urogenital tract, the gastrointestinal system, the cardiovascular system, and agenesis of the lumbosacral spine. The resulting oligohydramnios makes it difficult to investigate the syndrome after the 16th-18th week of pregnancy. However, the presence of bilateral renal agenesis, single umbilical artery and malformation of the lower limbs during early sonographic evaluation raises the suspicion of the syndrome.

Key words: sirenomelia, lower extremities, oligohydramnios

Βιβλιογραφία

1. Messineo A, Innocenti M, Gelli R, Pancani S, Lo Piccolo R, Martin A. Multidisciplinary surgical approach to a surviving infant with sirenomelia. Pediatrics 2006; 118:e220-3.
2. Martinez-Frias ML, Bermejo E, Frias JL. The VACTERL association: lessons from the Sonic hedgehog pathway. Clin Genet 2001;60:397-8.
3. Murphy JJ, Fraser GC, Blair GK. Sirenomelia: case of the surviving mermaid. J Pediatr Surg 1992;27:1265-8.
4. Stocker JT, Heifetz SA. Sirenomelia. A morphological study of 33 cases and review of the literature. Perspect Pediatr Pathol 1987;10:7-50.
5. Sikandar R, Munim S. Sirenomelia, the Mermaid syndrome: case report and a brief review of literature. J Pak Med Assoc 2009;59:721-3.
6. Rubenstein MA, Bucy JG. Caudal regression syndrome: the urologic implications. J Urol 1975;114:934-7.
7. Egan JF, Petrikovsky BM, Vintzileos AM, Rodis JF, Campbell WM. Combined pentalogy of Cantrell and sirenomelia: a case report with speculation about a common etiology. Am J Perinatol 1993;10:327-9.
8. Kallen B, Winberg J. Caudal mesoderm pattern of anomalies: from renal agenesis to sirenomelia. Teratology 1974;9:99-111.
9. Kjaer KW, Keeling JW, Opitz JM, et al. Sirenomelia sequence according to the distance between the first sacral vertebra and the ilia. Am J Med Genet A 2003;120A:503-8.
10. Duhamel B. From the Mermaid to Anal Imperforation: The Syndrome of Caudal Regression. Arch Dis Child 1961;36:152-5.
11. Opitz JM, Zanni G, Reynolds JF, Jr., Gilbert-Barness E. Defects of blastogenesis. Am J Med Genet 2002;115:269-86.

12. Duesterhoeft SM, Ernst LM, Siebert JR, Kapur RP. Five cases of caudal regression with an aberrant abdominal umbilical artery: Further support for a caudal regression-sirenomelia spectrum. Am J Med Genet A 2007;143A:3175-84.
13. Iyer RS, Khanna PC. Currarino syndrome. Pediatr Radiol 2010;40 Suppl 1:S102.
14. Szumska D, Pieles G, Essalmani R, et al. VACTERL/caudal regression/Currarino syndrome-like malformations in mice with mutation in the proprotein convertase Pcsk5. Genes Dev 2008;22:1465-77.
15. Cretolle C, Pelet A, Sanlaville D, et al. Spectrum of HLXB9 gene mutations in Currarino syndrome and genotype-phenotype correlation. Hum Mutat 2008;29:903-10.
16. Castori M, Silvestri E, Cappellacci S, Binni F, Sforzolini GS, Grammatico P. Sirenomelia and VACTERL association in the offspring of a woman with diabetes. Am J Med Genet A 2010;152A:1803-7.
17. Hersh JH, Angle B, Fox TL, Barth RF, Bendon RW, Gowans G. Developmental field defects: coming together of associations and sequences during blastogenesis. Am J Med Genet 2002;110:320-3.
18. Abu-Abed S, Dolle P, Metzger D, Beckett B, Chambon P, Petkovich M. The retinoic acid-metabolizing enzyme, CYP26A1, is essential for normal hindbrain patterning, vertebral identity, and development of posterior structures. Genes Dev 2001;15:226-40.
19. Ribes V, Le Roux I, Rhinn M, Schuhbaur B, Dolle P. Early mouse caudal development relies on crosstalk between retinoic acid, Shh and Fgf signalling pathways. Development 2009;136:665-76.
20. Savory JG, Bouchard N, Pierre V, et al. Cdx2 regulation of posterior development through non-Hox targets. Development 2009;136:4099-110.
21. Lee GS, Liao X, Shimizu H, Collins MD. Genetic and pathologic aspects of retinoic acid-induced limb malformations in the mouse. Birth Defects Res A Clin Mol Teratol 2010;88:863-82.
22. Valenzano M, Paoletti R, Rossi A, Farinini D, Garlaschi G, Fulcheri E. Sirenomelia. Pathological features, antenatal ultrasonographic clues, and a review of current embryogenic theories. Hum Reprod Update 1999;5:82-6.

ΥΠΕΡΗΧΟΓΡΑΦΙΑ ΤΟΜ.9, ΤΕΥΧ.4, ΣΕΛ. 117-128, 2012

Η συμβολή της μαγνητικής τομογραφίας εγκεφάλου στη διαχείριση σοβαρής αναιμίας του εμβρύου που αντιμετωπίστηκε με ενδομήτριες μεταγγίσεις αίματος

Σηφάκης Σταύρος[1], Σφακιωτάκη Μαρία[1], Μαντάς Νικήτας[1], Καμινόπετρος Πέτρος[2]

[1]Μαιευτική Γυναικολογική Κλινική Πανεπιστημίου Κρήτης Ηράκλειο

[2]Ιατρική Εμβρύου, Αθήνα

Περίληψη

Η αιμολυτική νόσος εμβρύου/νεογνού (Hemolytic Disease of Fetus/Newborn - HDFN) ως αποτέλεσμα της Rhesus ευαισθητοποίησης, εξακολουθεί να αποτελεί βασικό παράγοντα περιγεννητικής νοσηρότητας και θνησιμότητας. Υπερηχογραφικά ευρήματα σοβαρής αιμολυτικής νόσου του εμβρύου αποτελούν ο εμβρυϊκός ύδρωπας και άλλα ευρήματα που σχετίζονται με εμβρυϊκή αναιμία. Η εκτίμηση της μέγιστης συστολικής ταχύτητας ροής της Μέσης Εγκεφαλικής Αρτηρίας (MCA-PSV) με τη χρήση της Doppler υπερηχογραφίας, έχει χρησιμοποιηθεί εκτενώς για τη διάγνωση της εμβρυϊκής αναιμίας, αλλά και για τη δημιουργία χρονοδιαγράμματος της θεραπευτικής ενδομήτριας ενδαγγειακής μετάγγισης αίματος (Intrauterine Intravascular Transfusion, IIVTs). Η ακριβής και έγκαιρη διάγνωση της HDFN, ακολουθούμενη από IIVT μπορεί να βελτιώσει ή/και να θεραπεύσει την αναιμία του εμβρύου, και ως εκ τούτου να αποτρέψει τον ενδομήτριο θάνατο ή την εμφάνιση άμεσων ή απώτερων νευρολογικών επιπλοκών. Η μαγνητική τομογραφία εμβρύου (fetal MRI, fMRI) λόγω της υψηλής αντίθεσης των μαλακών ιστών και της σχετικής ασφάλειας της, έχει πλέον γίνει αποδεκτή ως συμπληρωματική μέθοδος προγεννητικής διάγνωσης, ιδιαίτερα χρήσιμη στην αναγνώριση παθολογικών ευρημάτων στον εγκέφαλο του εμβρύου. Παρουσιάζουμε περίπτωση σοβαρής αναιμίας εμβρύου, που διεγνώσθη την 21ηεβδομάδα

Αλληλογραφία:
Σταύρος Σηφάκης, Μαιευτική Γυναικολογική Κλινική ΠΑΓΝΗ, Βούτες, Ηράκλειο, 71201
Τηλ: 2810392609, Φαξ: 2810392133

e-mail:
stavros.sifakis@yahoo.com

Κατατέθηκε 18/11/12
Έγινε δεκτή 18/11/12

της κύησης και αντιμετωπίστηκε ικανοποιητικά με σειρά μεταγγίσεων στο έμβρυο (συνολικά 6 IIVTs), και καλό περιγεννητικό αποτέλεσμα. Κατά την 34η εβδομάδα κύησης πραγματοποιήθηκε fMRI για την εκτίμηση τυχόν παθολογικών ευρημάτων του εμβρυϊκού εγκεφάλου ως αποτέλεσμα της σοβαρής αναιμίας/υποξαιμίας πριν την έναρξη των μεταγγίσεων, ενώ μια εβδομάδα αργότερα υπήρξε αυτόματη έναρξη τοκετού και γεννήθηκε υγιές νεογνό. Επιχειρείται επίσης μια σύντομη ανασκόπηση της βιβλιογραφίας εστιάζοντας στη βοήθεια που μπορεί να προσφέρει η fMRI στην προγεννητική διάγνωση παθολογικών καταστάσεων του εγκεφάλου εμβρύωνέπειτα από σοβαρή Rhesus ευαισθητοποίηση.

Λέξεις - κλειδιά: αιμολυτική νόσος εμβρύου/νεογνού, Doppler μέσης εγκεφαλικής αρτηρίας, εμβρυική αναιμία, εμβρυϊκός ύδρωπας, ενδομήτρια ενδαγγειακή μετάγγιση αίματος, μαγνητική τομογραφία, Rhesus ευαισθητοποίηση

Εισαγωγή

Η αιμολυτική νόσος εμβρύου/νεογνού (Hemolytic Disease of Fetus/Newborn - HDFN) οφείλεται κατά κύριο λόγο στη Rhesus ασυμβατότητα μεταξύ μητέρας και εμβρύου και αποτελεί βασικό παράγοντα περιγεννητικής νοσηρότητας και θνησιμότητας. Στις περισσότερες περιπτώσεις πρόκειται για ασυμβατότητα που αφορά στα αντιγόνα D του συστήματος Rhesus – αν και σπανιότερα αντιγόνα και άλλων συστημάτων (Kell, Duffy, Kidd, MNSs) μπορούν να προκαλέσουν αιμολυτική νόσο εμβρύου/νεογνού. Η επικινδυνότητα της HDFN ποικίλλει τόσο σε βαρύτητα και όσο και σε διάρκεια καθώς μπορεί να οδηγήσει σε αυξημένη καρδιακή παροχή και να προκαλέσει υποξία ιστών, γαλακτική οξέωση, εμβρυϊκό ύδρωπα και τελικά ενδομήτριο θάνατο. Ο επιπολασμός της νόσου σήμερα είναι 1-6 περιπτώσεις ανά 1000 γεννήσεις[1,2]. Η σπανιότητα αλλά και η σοβαρότητα αυτής της κατάστασης δικαιολογεί την παραπομπή της εγκύου για αντιμετώπιση και γενετική συμβουλευτική σε Μονάδα Εμβρυομητρικής Ιατρικής.

Σαφή υπερηχογραφικά ευρήματα σοβαρής αιμολυτικής νόσου του εμβρύου αποτελούν ο εμβρυϊκός ύδρωπας και άλλα ευρήματα που σχετίζονται με εμβρυϊκή αναιμία. Ο εμβρυϊκός ύδρωπας παρουσιάζεται με εικόνα γενικευμένου οίδηματος ανά σάρκα, ασκίτη, περικαρδιακή και πλευριτική συλλογή υγρού, ηπατομεγαλία και σπληνομεγαλία[3]. Η εκτίμηση της μέγιστης συστολικής ταχύτητας της Μέσης Εγκεφαλικής Αρτηρίας (MCA-PSV) με τη χρήση της Doppler υπερηχογραφίας, έχει χρησιμοποιηθεί εκτενώς για τη διάγνωση της εμβρυϊκής αναιμίας, αλλά και για τη δημιουργία χρονοδιαγράμματος της θεραπευτικής ενδομήτριας ενδαγγειακής μετάγγισης αίματος (Intrauterine Intravascular Transfusion (IIVTs)[4]. Η ακριβής και έγκαιρη διάγνωση της HDFN, ακολουθούμενη από IIVT μπορεί να βελτιώσει ή/και να θεραπεύσει την αναιμία του εμβρύου, και ως εκ τούτου να αποτρέψει τον ενδομήτριο θάνατο ή την εμφάνιση άμεσων ή απώτερων νευρολογικών επιπλοκών.

Αν και η υψηλής ευκρίνειας υπερηχογραφία, παρέχει την πρώτη απεικονιστική πληροφορία της κατάστασης του εμβρύου, η τελική διάγνωση ενδεχομένως να χρειάζεται περαιτέρω διερεύνηση. Τα τελευταία χρόνια, η χρήση της Μαγνητικής Τομογραφίας εμβρύου (fetal MRI, fMRI) κερδίζει συνεχώς έδαφος ως μία ακριβής και λεπτομερής μέθοδος απεικονίσεως του εμβρύου στο πλαίσιο του προγεννητικού ελέγχου. Η fMRI – ιδιαίτερα του εγκεφάλου - λόγω της υψηλής αντίθεσης των μαλακών ιστών και της σχετικής ασφάλειας της, έχει πλέον γίνει αποδεκτή ως μια συμπληρωματική τεχνική στο πεδίο της προγεννητικής διάγνωσης. Αποτελεί χρήσιμο εργαλείο τόσο στην διευκρίνιση-ανάλυση αμφιβόλων υπερηχογραφικών ευρημάτων όσο και στη διάγνωση ποικίλων παθολογικών καταστάσεων του εμβρύου.

Παρουσιάζουμε περίπτωση σοβαρής αναι-

μίας εμβρύου, που διεγνώσθη την 21ηεβδομάδα της κύησης και αντιμετωπίστηκε με σειράμεταγγίσεων στο έμβρυο (συνολικά 6 IIVTs). Η αντιμετώπιση της περίπτωσης εμβρυϊκής αναιμίας που παρουσιάζουμε αν και ήταν εξαιρετικά δύσκολη ανταποκρίθηκε ικανοποιητικά με καλό περιγεννητικό αποτέλεσμα. Επιχειρείται επίσης μια σύντομη ανασκόπηση της βιβλιογραφίας εστιάζοντας στη βοήθεια που μπορεί να προσφέρει η fMRI στην προγεννητική εκτίμηση του εγκεφάλου του εμβρύου μετά από σοβαρή αναιμία οφειλόμενη σε Rhesus ευαισθητοποίηση.

Περιγραφή περίπτωσης

Σε έγκυο γυναίκα 34 ετών, πεμπτοτόκο, αρνητική στην παρουσία παράγοντα Rhesus, με ιστορικό προηγούμενης διακοπής κύησης διεγνώσθησαν σε υπερηχογραφικό έλεγχο την 21η εβδομάδα κύησης τα εξής παθολογικά ευρήματα: σοβαρός εμβρυικός ύδρωπας (με ασκίτη, μεγάλη περικαρδιακή και πλευριτική συλλογή), πολυδράμνιο, σοβαρή καρδιακή διάταση με ανεπάρκεια κολποκοιλιακών βαλβίδων, αυξημένη αυχενική πτυχή, μειωμένη κινητικότητα εμβρύου και πεπαχυσμένος πλακούντας (Εικόνα 1). Η τιμή της MCA-PSV

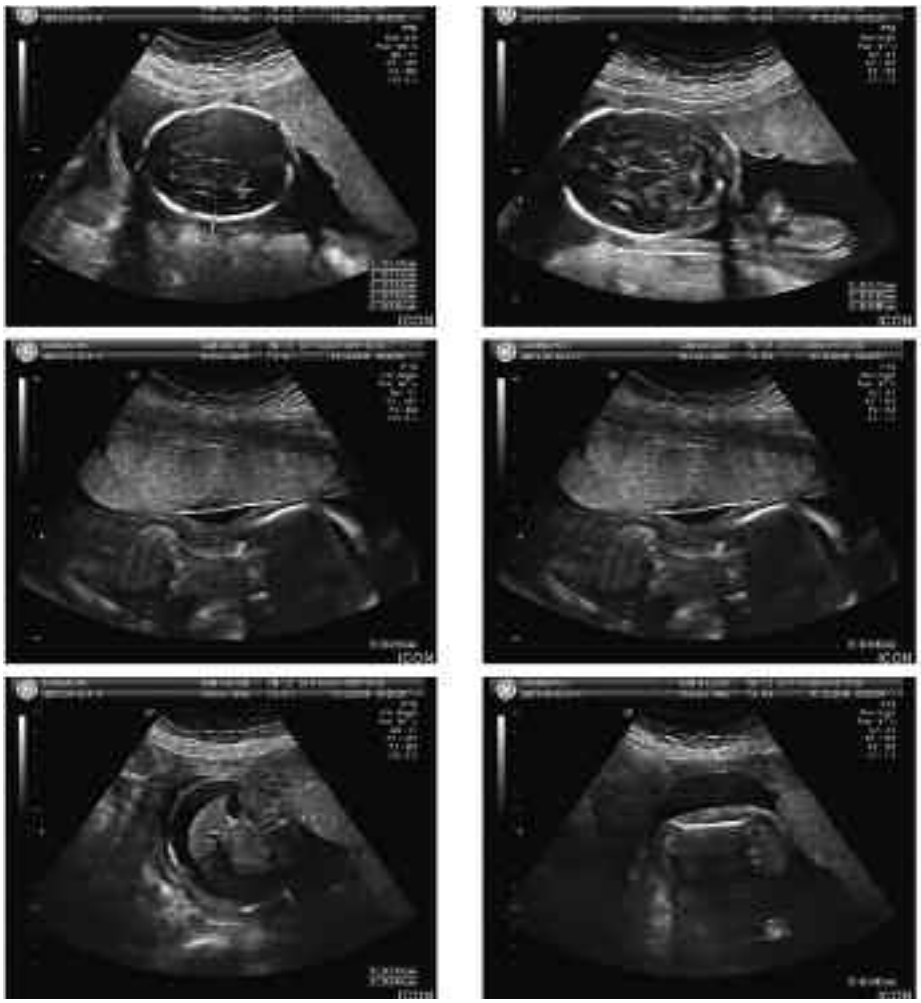

Εικόνα 1. Παθολογικά υπερηχογραφικά ευρήματα κατά την 21η εβδομάδα κύησης, ενδεικτικά σοβαρής εμβρυικής αναιμίας.

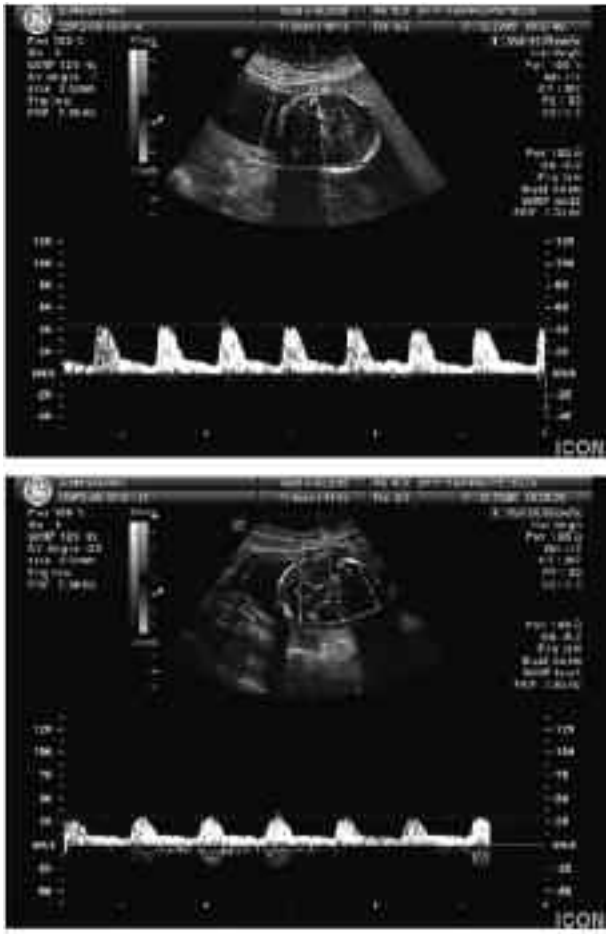

Εικόνα 2. *Doppler εξέταση της μέσης εγκεφαλικής αρτηρίας. (α) πριν την 1η ενδομήτρια ενδοκαρδιακή μετάγγιση την 21η εβδομάδα κύησης (MCA-PSV 44.25 cm/sec). (β) 2.5 ώρες μετά την πρώτη ενδοκαρδιακή μετάγγιση αίματος (MCA-PSV 30.62 cm/sec).*

ήταν αυξημένη (44.25 cm/sec) και υπεδείκνυε εμβρυική αναιμία (Εικόνα 2α). Ο τίτλος της έμμεσης Coombs ήταν πολύ υψηλός (1:4096). Την 17η εβδομάδα της κύησης είχε πραγματοποιηθεί αμνιοπαρακέντηση λόγω αιτήματος της μητέρας και ο εμβρυϊκός καρυότυπος ήταν φυσιολογικός θήλεως (46XX). Ο ορολογικός έλεγχος για σύφιλη, τοξόπλασμα, ερυθρά, μεγαλοκυτταροιό, ερπητοϊό 1 και 2 και Παρβοϊό B19 δεν υπεδείκνυαν πρόσφατη λοίμωξη.

Αποφασίστηκε η αντιμετώπιση της εμβρυικής αναιμίας με ενδομήτριες μεταγγίσεις αίματος. Έγιναν έξι IIVTs συνολικά. Η πρώτη πραγματοποιήθηκε ενδοκαρδιακά λόγω της πολύ κρίσιμης κατάστασης του εμβρύου (εμβρυϊκή αιμοσφαιρίνη 1.6gr/dl), ενώ παράλληλα αφαιρέθηκαν συνολικά 13 κ.εκ περικαρδιακού και πλευριτικού υγρού. Η κυτταρομετρία ροής επιβεβαίωσε την εμβρυϊκή προέλευση του δείγματος. Ο αριθμός των ΔΕΚ, λευκών αιμοσφαιρίων και αιμοπεταλίων ήταν εντός των φυσιολογικών ορίων στο αρχικά λαμβανόμενο δείγμα αίματος του εμβρύου. Η MCA-PSV 2.5 ώρες μετά την μετάγγιση ήταν 30,62 cm/sec (Εικόνα 2β), η ροή του αίματος στην ομφαλική αρτηρία ήταν φυσιολογική. Άλλες πέντε IIVTs έγιναν μέσω ομφαλιδοπαρακέντησης υπό υπερηχογραφική καθοδήγηση μεταξύ 22ηςκαι 33ης εβδομάδα κύησης. Η αρχή που ακολουθήθηκε στις IIVTs ήταν να δοθεί ένα ποσό αίματος ίσο με τον εμβρυοπλακουντιακό όγκο, όπως υπολογίζεται σύμφωνα με βιβλιογραφικές αναφορές[5], χωρίς να προκληθεί βραδυκαρδία. Συνολικά μεταγγίστηκαν 290 mL αίματος με τη μορφή συμπυκνωμένων ερυθρών αιμοσφαιρίων της μητέρας. Η ποσότητα του αμνιακού υγρού ομαλοποιήθηκε έπειτα από τη 2η IIVT την 22η εβδομάδα κύησης. Ο ασκίτης, η περικαρδιακή και η υπεζωκοτική συλλογή άρχισαν να υποχωρούν και αποκαταστάθηκαν μετά την 3η IIVT την 25ηεβδομάδα της κύησης. Μετά την 3η μετάγγιση παρατηρήθηκε ένα μικρό υποκάψιο αιμάτωμα στο δεξιό λοβό του ήπατος, το οποίο υποχώρησε έπειτα από δέκα ημέρες. Δεν παρατηρήθηκε εμβρυϊκή βραδυκαρδία ούτε αιμορραγία, ενώ η μείωση της MCA-PSV ήταν εμφανής έπειτα από κάθε IIVT (Εικόνα 3). Κατά την 34η εβδομάδα κύησης πραγματοποιήθηκε fMRI για την εκτίμηση τυχόν παθολογικών ευρημάτων του εμβρυϊκού εγκεφάλου ως επιπλοκών της σοβαρής εμβρυικής αναιμίας/υποξαιμίας του εμβρύου πριν την έναρξη των μεταγγίσεων και δεν αναγνωρίστηκαν παθολογικά ευρή-

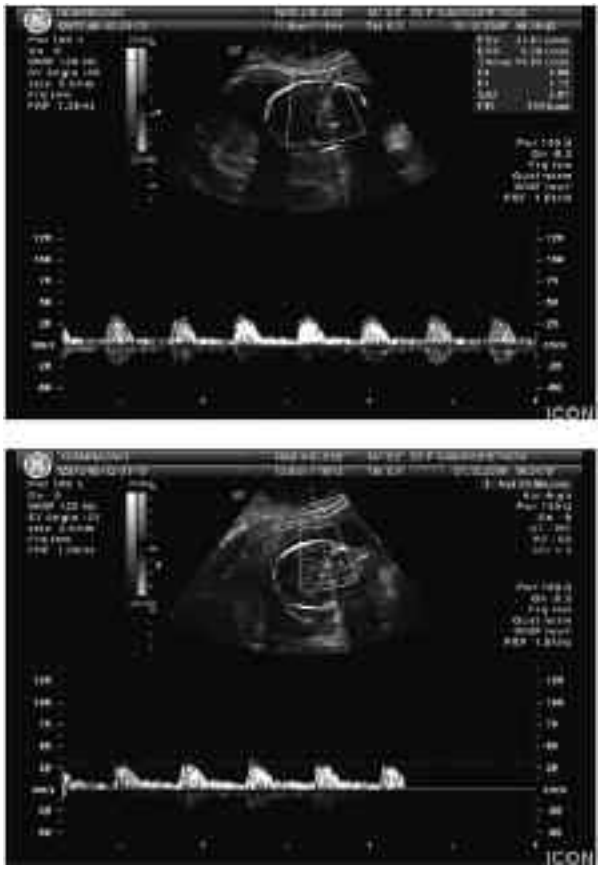

Εικόνα 3. Doppler εξέταση της μέσης εγκεφαλικής αρτηρίας. Σταδιακή μείωση της MCA-PSV έπειτα από κάθε ενδομήτρια ενδαγγειακή μετάγγιση αίματος.

ματα. Την 35η εβδομάδα κύησης υπήρξε αυτόματη έναρξη τοκετού και γεννήθηκε υγιές κορίτσι, βάρους 2500γρ, με καλό Apgar score στο 1ο και 5ο λεπτό. Δεν χρειάστηκε εισαγωγή ή νοσηλεία στην ΜΕΘΝ μετά την αρχική εκτίμηση της κατάστασης του νεογνού.

Συζήτηση

Η αιμολυτική νόσος εμβρύου/νεογνού (HDFN) ως αποτέλεσμα διαπλακουντιακής μεταφοράς μητρικών αντισωμάτων κατά των εμβρυϊκών ερυθρών αιμοσφαιρίων (Rhesus ευαισθητοποίηση) αποτελεί βασικό παράγοντα περιγεννητικής νοσηρότητας και θνησιμότητας, παρά την προφυλακτική χορήγηση υπεράνοσης αντί-D γ-σφαιρίνης σε όλες τις RhD-αρνητικές εγκύους (ανεξάρτητα από το RhD σύστημα του εμβρύου) στη διάρκεια της κύησης (1). Αν και η σοβαρή HDFN οφείλεται κατά κύριο λόγο στη Rhesus ασυμβατότητα μεταξύ μητέρας και εμβρύου/νεογνού, ωστόσο και αντιγόνα άλλων συστημάτων (Kell, Duffy, Kidd, MNSs) μπορούν να αποτελέσουν αιτιοπαθολογικούς παράγοντες της νόσου[6]. Σύμφωνα με βιβλιογραφικά δεδομένα τα συχνότερα απαντώμενα αντισώματα σε έμβρυα/νεογνά με αιμολυτική νόσο είναι τα anti-D, anti-K και anti-C ενώ αρκετά σπανιότερο είναι το αντίσωμα anti-E (με συχνότητα: 1.1/100 προσβεβλήμενα νεογνά)[7]. Εμβρυική αναιμία μπορεί επίσης να προκληθεί από μη ανοσοποιητικές καταστάσεις όπως η εμβρυομητρική αιμορραγία (Fetomaternal Hemorrhage, FMH), η ομόζυγος μεσογειακή α-θαλασσαιμία, η λοίμωξη (κυρίως από τον Παρβοϊό B19), το σύνδρομο έμβρυο-εμβρυικής μετάγγισης σε δίδυμο κύηση και η ερυθρολευχαιμία[8-11]. Η πρόγνωση της HDFN διαφέρει σημαντικά μεταξύ των διαφόρων αιτιολογικών ομάδων και κυμαίνεται από καλή έκβαση με σχετικά χαμηλό κίνδυνο για μακροπρόθεσμες επιπτώσεις (όπως στην περίπτωση της λοίμωξης από Παρβοϊό B19) μέχρι σοβαρά παθολογικές καταστάσεις που δεν είναι συμβατές με τη ζωή ή που σχετίζονται με αυξημένα ποσοστά περιγεννητικής νοσηρότητας και θνησιμότητας και αυξημένη πιθανότητα σοβαρών απώτερων επιπλοκών.

Καθώς η εμβρυϊκή αναιμία μπορεί να αναπτυχθεί σταδιακά κατά τη διάρκεια αρκετών εβδομάδων ή απότομα μέσα σε μια εβδομάδα - σε συνδυασμό με κανονική ή υψηλή τιμή δικτυοερυθροκυτταρικών δεικτών αντίστοιχα - η έγκαιρη διάγνωση και αντιμετώπιση της είναι απαραίτητη για την ομαλή έκβαση της κύησης και την επιβίωση του προσβεβλημένου εμβρύου/νεογνού[12,13]. Η αξιολόγηση των εμβρύων που βρίσκονται σε κίνδυνο ανάπτυξης μέτριας ή/και σοβαρής αναιμίας βασίζε-

ται τόσο σε επεμβατικές (αμνιοπαρακέντηση, ομφαλιδοπαρακέντηση) όσο και σε μη-επεμβατικές μεθόδους (υπερηχογραφική παρακολούθηση, προσδιορισμός τίτλου έμμεσης μητρικής Coombs, Doppler υπερηχογραφία, Μαγνητική Τομογραφία). Η αμνιοπαρακέντηση προσφέρει τη δυνατότητα αξιολόγησης των επιπέδων της χολερυθρίνης στο αμνιακό υγρό ενώ με την ομφαλιδοπαρακέντηση γίνεται άμεσος έλεγχος στο εμβρυικό αίμα[14]. Σε ότι αφορά στις μη-επεμβατικές διαδικασίες, μια σειρά από υπερηχογραφικούς δείκτες έχουν αξιολογηθεί ως ενδεικτικοί εμβρυϊκής αναιμίας (διάταση ήπατος/σπληνός, διάταση ομφαλικών φλεβών, πεπαχυσμένος πλακούντας, υδράμνιο, ασκίτης υδροθώρακας, περικαρδιακή συλλογή υγρού, γενικευμένος ύδρωπας)[3], αλλά πιθανά κανένας από αυτούς δε δύναται να διακρίνει με σαφήνεια και ακρίβεια την ήπια από τη σοβαρού βαθμού αναιμία[15-17]. Εξαίρεση ίσως αποτελεί η παρουσία εμβρυϊκού ασκίτη, εύρημα συμβατό με προχωρημένη νόσο και σοβαρή αναιμία (Hct 15%, Hgb 5g/dL). Η εκτίμηση της MCA-PSV, με τη χρήση της Doppler υπερηχογραφίας, αποτελεί τον πλέον αξιόπιστο δείκτη όχι μόνο για την πρόβλεψη της βαρύτητας της αναιμίας του εμβρύου, αλλά και για τον καθορισμό της ενδεδειγμένης χρονικής στιγμής για την αντιμετώπισή της, καθώς και για το χρονικό πλάνο επανεκτίμησής της. Στην περίπτωση που περιγράφουμε τα υπερηχογραφικά ευρήματα που οδήγησαν στη διάγνωση της σοβαρής αναιμίας του εμβρύου ήταν: σοβαρός ύδρωπας, ασκίτης, μεγάλη περικαρδιακή και υπεζωκοτική συλλογή, πολυδράμνιο, σοβαρή καρδιακή διάταση με ανεπάρκεια κολποκοιλιακών βαλβίδων, αυξημένη αυχενική πτυχή, αυξημένη MCA-PSV και πεπαχυσμένος πλακούντας. Καθώς η ομφαλιδοπαρακέντηση επιβεβαίωσε τη διάγνωση της σοβαρής αναιμίας του εμβρύου με χαμηλή τιμή Hb (1.6gr/dl) έγινε προσπάθεια αντιμετώπισης αυτής της κατάστασης με ενδομήτριες μεταγγίσεις στο έμβρυο μεταξύ 21ης και 33ης εβδομάδας κύησης.

Η MCA-PSV φαίνεται συνήθως να επανέρχεται εντός φυσιολογικών ορίων άμεσα μετά την διόρθωση της αναιμίας από την πρώτη ή από τις ακόλουθες IIVTs[18] - όπως ακριβώς συνέβη στην περίπτωση που δημοσιεύουμε. Η ομαλοποίηση της MCA-PSV πιστεύεται ότι οφείλεται στην αύξηση του καρδιακού μεταφορτίου ως αποτέλεσμα της αύξησης του ιξώδους και της βελτίωσης της οξυγόνωσης του εμβρυικού αίματος[19]. Στην περίπτωσή μας, η MCA-PSV πριν από την πρώτη μετάγγιση ήταν 49.0cm/sec (πάνω από 1.5 MoM για την συγκεκριμένη ηλικία κύησης), με εμφανή μείωση της MCA-PSV μετά από κάθε IIVT. Πρέπει δε να επισημανθεί ότι καθώς οι μετρήσεις της MCA-PSV χαρακτηρίζονται από σχετική έλλειψη ακρίβειας και επαναληψιμότητας (παρουσιάζοντας σημαντικές διακυμάνσεις), οι μετρήσεις και την ερμηνεία της πρέπει να γίνεται από έμπειρο ιατρό στην εκτέλεση μαιευτικής υπερηχογραφίας[19]. Η εκτίμηση της MCA-PSV με τη χρήση Doppler υπερηχογραφίας αποτελεί επίσης χρήσιμο εργαλείο τόσο για την παρακολούθηση των εμβρύων μετά από μετάγγιση αίματος όσο και για τον καθορισμό της χρονικής στιγμής που η επόμενη IIVT θα πραγματοποιηθεί.

Η ενδομήτρια ενδαγγειακή μετάγγιση αίματος (IIVTs) σε έμβρυα με σοβαρή αναιμία αποτελεί την κύρια θεραπευτική παρέμβαση στις επιπλεγμένες κυήσεις και αντιπροσωπεύει ένα από τα μεγαλύτερα επιτεύγματα της αποκαλούμενης «ενδομήτριας θεραπείας του εμβρύου», καθώς συνδέεται με τα ποσοστά επιβίωσης πάνω από 90% για έμβρυα που δεν έχουν προλάβει να εμφανίσουν γενικευμένο οίδημα[1,20]. Μόνο το 10% των επιπλεγμένων κυήσεων θα χρειαστεί IIVT, ενώ το υπόλοιπο 90% μπορεί να έχει ικανοποιητική παρακολούθηση μέσω της εκτίμησης της

MCA-PSV[21]. Μέσω της παρακολούθησης αυτής – και εφόσον δεν εκδηλώνεται η ανάγκη για ενδομήτρια μετάγγιση - ακόμη και έμβρυα με σχετικά σοβαρού βαθμού αναιμία μπορεί να επιβιώσουν, ενώ μια σειρά από μελέτες που έχουν ασχοληθεί με ζητήματα σχετικά με την νευροαναπτυξιακή τους εξέλιξη κατέληξαν στο συμπέρασμα ότι ο κίνδυνος εγκεφαλικής βλάβης δεν αυξάνεται σημαντικά[22-25].

Η θεραπευτική αντιμετώπιση της αναιμίας του εμβρύου που σχετίζεται με παρουσία ύδρωπα είναι διαφορετική, καθώς η καρδιά του εμβρύου σε αυτές τις περιπτώσεις δεν μπορεί να δεχθεί μεγάλες ποσότητες μεταγγιζόμενου αίματος. Αιματοκρίτης 25% μετά την μετάγγιση θεωρείται στοιχείο ικανοποιητικής αντιμετώπισης[26]. Το ποσοστό επιβίωσης των εμβρύων έπειτα από IVTTs είναι περίπου 85%, κυμαινόμενο από 75% σε περιπτώσεις με παρουσία ύδρωπα κατά την έναρξη της θεραπείας έως πάνω από 90% σε περιπτώσεις απουσίας του[27]. Ιδανικά, η μετάγγιση πρέπει να προηγείται του σταδίου της υπερηχογραφικής εκδήλωσης της αναιμίας, καθώς το αποτέλεσμα της IIVTs στο έμβρυο είναι πολύ καλύτερο αν χρονικά προηγηθεί της ανάπτυξης ύδρωπα[28]. Εναλλακτικές θεραπείες όπως η πλασμαφαίρεση ή η ενδοφλέβια χορήγηση ανοσοσφαιρίνης στην μητέρα (intravenous immunoglobin therapy, IVIG) με στόχο την επίτευξη μητρικής ανοσοποιητικής τροποποίησης - μόνες ή σε συνδυασμό με ενδοπεριτοναϊκές μεταγγίσεις μεταξύ 16ης - 20ης εβδομάδας της κύησης - έχουν αναφερθεί τα τελευταία χρόνια, αλλά αφορούν κυρίως τη θεραπεία σε πρώιμα στάδια της εγκυμοσύνης[29].

Επιπλοκές μπορεί να προκύψουν κατά τη διάρκεια ή μετά την διενέργεια IIVTs και αφορούν σε: ανάπτυξη επιπλέον μητρικών αντιερυθροκυτταρικών αντισωμάτων (λόγω της σχετιζόμενης με τη μετάγγιση εμβρυομητρικής κυκλοφορίας κυρίως μέσω τρώσης του πλακούντα), δημιουργία αιματώματος του ομφαλίου λώρου με συνέπεια σπασμό των αρτηριών και εμβρυική βραδυκαρδία, πρόωρη ρήξη υμένων, πρόωρο τοκετό, συστολές της μήτρας, ενδομήτρια λοίμωξη ή/και χοριοαμνιονίτιδα, ενδομήτριο θάνατο[29]. Αιμορραγία από το σημείο παρακέντησης συχνά παρατηρείται μετά από ενδοαμνιακή ή διαπλακουντιακή παρακέντηση του ομφαλίου λώρου. Η παρακέντηση ομφαλικής αρτηρίας σχετίζεται με βραδυκαρδία και εμβρυϊκή δυσχέρεια, πιθανώς λόγω τοπικού αγγειόσπασμου. Επίσης έχει περιγραφεί θρόμβωση της αρτηρίας. Στην περίπτωσή μας, καμία από αυτές τις επιπλοκές δεν παρατηρήθηκε.

Εγκεφαλικές βλάβες του εμβρύου/νεογνού σε περιπτώσεις σοβαρής αναιμίας που οφείλεται σε Rhesus ευαισθητοποίηση ή σε περιπτώσεις σοβαρού συνδρόμου έμβρυο-εμβρυικής μετάγγισης σε δίδυμο κύηση έχουν περιγραφεί. Τόσο ο δότης όσο και ο λήπτης έχουν αυξημένο κίνδυνο για εγκεφαλικές βλάβες[30]. Συνήθως η κατάσταση αυτή αποδίδεται σε ενδομήτρια ενδοκρανιακή αιμορραγία. Ο κίνδυνος φαίνεται να είναι ιδιαίτερα υψηλός όταν η συγκέντρωση της αιμοσφαιρίνης κατά τη στιγμή της πρώτης μετάγγισης είναι μικρότερη ή ίση με 2 g/dL[31], όπως ήταν στην δική μας περίπτωση (αιμοσφαιρίνη 1.6gr/dl).

Αν και η υψηλής ευκρίνειας υπερηχογραφία - όπως αναφέρθηκε προηγούμενα - παρέχει την πρώτη απεικονιστική πληροφορία της κατάστασης του εμβρύου (προσφέροντας τη δυνατότητα εντοπισμού πολλών εμβρυικών ανωμαλιών), ωστόσο έχει πολλούς περιορισμούς και ενδεχομένως η τελική διάγνωση να χρειάζεται περαιτέρω διερεύνηση. Η fMRI αποτελεί την μη-επεμβατική μέθοδο εκλογής και μπορεί να πραγματοποιηθεί κατά το δεύτερο και τρίτο τρίμηνο της κυήσεως, παρέχοντας σημαντικές επιπρόσθετες πληροφορίες με διαγνωστική ακρίβεια[32,33]. Η fMRI έχει συμπληρωματική αξία, όταν η προγεννη-

τική υπερηχογραφική διάγνωση είναι ελλιπής, αμφίβολη, περιορισμένη ή όταν το έμβρυο βρίσκεται σε κίνδυνο για ανάπτυξη βλαβών του ΚΝΣ (ως αποτέλεσμα της παρατεταμένης σοβαρής υποξίας του εγκεφάλου). Εντούτοις, δεν εκτελείται ως πρώτο βήμα για τη διάγνωση της εμβρυικής αναιμίας αλλά ως μεταγενέστερη εξέταση για την εκτίμηση των ενδεχόμενα καταστροφικών συνεπειών της στον εμβρυικό εγκέφαλο. Συνεπώς, η fMRI είναι ιδιαίτερα χρήσιμη για την ανίχνευση ισχαιμικών και αιμορραγικών βλαβών στο ΚΝΣ του εμβρύου[34] αλλά και νευρολογικών διαταραχών, διαταραχών του κινητικού νευρώνα και βλαβών οζώδους σκλήρυνσης – καταστάσεις όπου η υπερηχογραφία έχει περιορισμένη διαγνωστική αξία[35]. Ανίχνευση τέτοιου είδους ανωμαλιών του εμβρύου επιδεινώνει την πρόγνωση, έχει ιατρο-νομικές επιπτώσεις και τροποποιεί τη μαιευτική θεραπευτική. Πρέπει όμως να επισημανθεί ότι με δεδομένο την μη ολοκλήρωση του εμβρυικού εγκεφάλου στο 2ο και αρχόμενο 3ο τρίμηνο της κύησης και ακόμη λόγω της ταχύτατης διαφοροποίησης και εξέλιξής του, η fMRI με αρνητικά παθολογικά ευρήματα δεν αποκλείει ανωμαλία-ες[36]. Αντιθέτως, μπορεί με μεγάλη ευαισθησία και ακρίβεια να επιβεβαιώσει την παρουσία παθολογικών ευρημάτων. Το στάδιο της κύησης κατά το οποίο διενεργείται fMRI εξαρτάται από την υποκείμενη και διερευνώμενη παθολογία, τα υπερηχογραφικά ευρήματα και ακόμη τη σχετική νομοθεσία – που διαφέρει σημαντικά από χώρα σε χώρα. Το τελευταίο αυτό σημείο είναι σημαντικό σε περίπτωση που πρόκειται να ληφθεί απόφαση διακοπής της εγκυμοσύνης βασιζόμενη στα αποτελέσματα της fMRI. Συνήθως, η fMRI εκτελείται μεταξύ 24ης και 40ης εβδομάδα κύησης, με βέλτιστο χρόνο διενέργειας την 28η-32η εβδομάδα. Στην περίπτωσή μας, η fMRI πραγματοποιήθηκε κατά την 34η εβδομάδα της κύησης για την εκτίμηση πιθανών βλαβών του εμβρυϊκού εγκεφάλου ως συνέπεια της έκθεσης του στην πολύ χαμηλή συγκέντρωση αιμοσφαιρίνης πριν την 21η εβδομάδα της κύησης. Είχε εξηγηθεί στο ζευγάρι ότι ανεξάρτητα από τα αποτελέσματα της εξέτασης δεν υπήρχε δυνατότητα διακοπής της κύησης – με βάση την ισχύουσα ελληνική νομοθεσία.

Η χρήση της fMRI κερδίζει συνεχώς έδαφος ως μία ακριβής και λεπτομερής μέθοδος απεικονίσεως του εμβρύου στα πλαίσια του προγεννητικού ελέγχου. Η συνεχής τεχνολογική εξέλιξη της μαγνητικής τομογραφίας επιτρέπει τη διαρκή επέκταση της χρήσης της: α) βελτιώνεται η ταχύτητα στους χρόνους απεικόνισης (είναι πλέον εφικτό να λαμβάνονται τομές σε χρόνο λιγότερο από 400ms, χωρίς να επηρεάζεται καθόλου από τις κινήσεις του εμβρύου), β) υπάρχει καλύτερη ποιότητα εστιάσεως καθώς και πολυεστιακά πλάνα βελτιώνοντας έτσι την προσφερόμενη ποιότητα εμβρυικής απεικόνισης, γ) καθώς δεν χρησιμοποιεί ιονίζουσα ακτινοβολία δεν προκαλεί βλάβες στους ιστούς, δεν επηρεάζεται από την θέση του εμβρύου, το ολιγάμνιο ή την παχυσαρκία (ακόμη και στο 3οτρίμηνο της κύησης) και επιπλέον δεν απαιτείται προετοιμασία της εγκύου ή του εμβρύου[37-40].

Η fMRI δεν συνιστάται κατά το πρώτο τρίμηνο της εγκυμοσύνης καθώς δεν έχει ακόμη αποδειχθεί η ασφάλεια της - αν και μελέτες σε πειραματόζωα δεν αναφέρουν βλάβες μετά από έκθεση σε ηλεκτρομαγνητικά πεδία[40-46]. Αντένδειξη διενέργειας fMRI κατά την διάρκεια της κύησης αποτελεί η παρουσία βηματοδότη στην μητέρα ή η παρουσία άλλων μηχανικών συσκευών. Αν και η fMRI θα μπορούσε να θεωρηθεί ασφαλής μέθοδος προγεννητικού ελέγχου, η χρήση της θα πρέπει να περιορίζεται στις περιπτώσεις κατά τις οποίες υπάρχουν σοβαρές υποψίες παθολογίας του εμβρύου και όχι ως εργαλείο απεικόνισης για έλεγχο ρουτίνας καθώς αφενός το κόστος της είναι αρκετά υψηλό συγκρινό-

μενο με το εξαιρετικά χαμηλό κόστος της υπερηχογραφίας και αφετέρου παρουσιάζει περιορισμένη ευκρίνεια απεικονίσεως πολλών συστημάτων του εμβρύου (π.χ. καρδιά και αγγεία). Συνήθης ένδειξη για διενέργεια fMRI αποτελεί η ανάγκη διερεύνησης πιθανών βλαβών του εμβρυικού εγκεφάλου, του νωτιαίου μυελού, σκελετικών δυσπλασιών (αυχένας, άκρα, σπονδυλική στήλη), του θώρακα, της κοιλιακής χώρας, του ουροποιητικού συστήματος και της πυέλου[47,48]. Ένδειξη fMRI μπορεί να αποτελέσει ακόμη η χαμηλή πρόσφυση του πλακούντα καθώς και η σταδιοποίησή του. Η δυνατότητα διάγνωσης ενός διεισδυτικού ή στιφρού πλακούντα και ο βαθμός διείσδυσης βοηθάει σημαντικά στον προγραμματισμό και την προετοιμασία δυνητικής αιμορραγίας κατά τον τοκετό. Κυριότερη ένδειξη όμως εξακολουθεί να αποτελεί η διερεύνηση παθήσεων του εμβρυικού εγκεφάλου, τόσο λόγω της καλύτερης αντίθεσης των μαλακών ιστών που η fMRI προσφέρει, όσο και λόγω της μοναδικής ικανότητας της να εκτιμά το βαθμό ωρίμανσης του εμβρυικού εγκεφάλου, αξιολογώντας με αυτό τον τρόπο τη φυσιολογική ή παθολογική ανάπτυξη του ΚΝΣ. Σειρά μελετών αποδεικνύει ότι η fMRI παρέχει 40% με 55% περισσότερη διαγνωστική ακρίβεια στις παθήσεις του εγκεφάλου σε σχέση με το υπερηχογράφημα[49-56].

The contribution of fetal brain MRI in the management of severe fetal anemia treated by intrauterine transfusions

Sifakis S. [1], Sfakiotaki M.[1], Mantas N.[1], Kaminopetros P.[2]

[1]Department of Obstetrics and Gynecology, University Hospital of Heraklion, Crete, Greece; [2]Fetal Medicine, Athens, Greece.

Correspondence: Stavros Sifakis, MD
Department of Obstetrics and Gynecology
University Hospital of Heraklion
71201, Heraklion, Crete, Greece
Tel: 0030 6932701813
E-mail address: stavros.sifakis@yahoo.com

Summary

Hemolytic disease of the fetus/newborn (HDFN), secondary to cell alloimmunization, is still a significant cause of fetal and neonatal mortality and morbidity. Sonographic evidence of severe HDFN includes fetal hydrops and other fetal anemia-related findings. The peak systolic velocity in the middle cerebral artery has extensively been used for the prediction of fetal anemia and for the timing of the first intrauterine intravascular transfusion (IIVT). It is very useful in monitoring post transfusion fetuses, and additionally may serve for the follow up by determining the next IIVT. Accurate and timely diagnosis of HDFN followed by IIVT can treat fetal anemia, and prevent neurological compromise and fetal loss. In recent years, the fetal MRI (fMRI), due to its high soft-tissue contrast and presumed safety has been accepted as a complementary technique in prenatal diagnosis, useful either to elucidate equivocal findings on routine US studies (especially for the detection of central nervous system lesions) or to further delineate some pathological entities. We present a case of severe fetal anemia that was diagnosed at 21st week of pregnancy, and was treated with serial IIVTs. A total of six IIVT were performed. The actual increase in the fetal Hb after each transfusion was as expected. At the 34th week of gestation a fMRI was performed for prenatal diagnosis of fetal brain without pathological findings and one week later a healthy girl was born by vaginal delivery weighted 2500gr. A short literature review is also presented focusing on the contribution of fMRI in the antena-

tal assessment of fetal brain conditions after severe Rh alloimmunization.

Key words: hemolytic disease of the fetus/newborn, Doppler of mean cerebral artery, fetal anemia, hydrops fetalis, intrauterine intravascular transfusion, magnetic resonance imaging, Rhesus alloimmunization.

Βιβλιογραφία

1.Moise KJ Jr. Management of rhesus alloimmunization in pregnancy. Obstet Gynecol 2008;112:164-76.

2.Illanes S, Soothill P. Management of red cell alloimmunisation in pregnancy: the non-invasive monitoring of the disease. Prenat Diagn 2010;30:668-73.

3.Saltzman DH, Frigoletto FD, Harlow B, Barss VA, Benacerraf BR. Sonographic evaluation of hydrops fetalis. Obstet Gynecol 1989;74:106–11.

4.Sueters M, Arabin B, Oepkes D. Doppler sonography for predicting fetal anemia caused by massive fetomaternal hemorrhage. Ultrasound Obstet Gynecol 2003;22:186–9.

5.Nicolaides KH, Clewell WH, Rodeck CH. Measurement of human fetoplacental blood volume in erythroblastosis fetalis. Am J Obstet Gynecol 1987;157:50–3.

6.Van Dongen H, Klumper FJCM, Sikkel E, Vandenbussche FP, Oepkes D. Non-invasive tests to predict fetal anemia in Kell-alloimmunized pregnancies. Ultrasound Obstet Gynecol 2005;25:341–5.

7.Eder AF. Update on HDFN: new information on longstanding controversies. Immunohematol 2006;22:188-95.

8.Sifakis S, Koukoura O, Konstantinidou AE, Kikidi K, Prezerakou M, Kaminopetros P. Sonographic findings in severe fetomaternal transfusion. Arch Gynecol Obstet 2010;281:241-5.

9.Von Kaisenberg CS, Jonat W. Fetal parvovirus B19 infection. Ultrasound Obstet Gynecol 2001;18:280-8.

10. Haak MC, Oosterhof H, Mouw RJ, Oepkes D, Vandenbussche FP. Pathophysiology and treatment of fetal anemia due to placental chorioangioma. Ultrasound Obstet Gynecol 1999;14:68-70.

11. Carr S, Rubin L, Dixon D, Star J, Dailey J. Intrauterine therapy for homozygous alpha-thalassemia. Obstet Gynecol 1995;85:876-9.

12. Oepkes D, Adama van Scheltema P. Intrauterine fetal transfusions in the management of fetal anemia and fetal thrombocytopenia. Semin Fetal Neonat Med 2007;12:432-8.

13. Weiner CP, Williamson RA, Wenstrom KD, Sipes SL, Grant SS, Widness JA. Management of fetal hemolytic disease by cordocentesis. I. Prediction of fetal anemia. Am J Obstet Gynecol 1991;165:546–53.

14. Papantoniou N. Is there any role for cordocentesis and amniocentesis in assessment of rhesus disease? Ultrasound Rev Obstet Gynecol 2004;1-6.

15. Bahado-Singh R, Oz U, Deren O, Kovanchi E, Hsu CD, Copel J, et al. Splenic artery Doppler peak systolic velocity predicts severe fetal anemia in rhesus disease. Am J Obstet Gynecol 2000;182:1222-6.

16. Nicolaides KH, Bilardo CM, Campbell S. Prediction of fetal anemia by measurement of the mean blood velocity in the fetal aorta. Am J Obstet Gynecol 1990;162:209–12.

17. Whitecar PW, Moise KJ Jr. Sonographic methods to detect fetal anemia in red blood cell alloimmunization. Obstet Gynecol Surv. 2000;55:240-50.

18. Stefos T, Cosmi E, Detti L, Mari G. Correction of fetal anemia on the middle cerebral artery peak systolic velocity. Obstet Gynecol 2002;99:211–5.

19. Detti L, Mari G. Noninvansive diagnosis of fetal anemia. Clin Obstet Gynecol 2003;46:923–30.

20. Mesogitis S, Daskalakis G, Pilalis A, Papantoniou N, Antsaklis A. Fetal intravascular transfusion for hydropic disease due to rhesus isoimmunization. Fetal Diagn Ther 2005;20:431-6.

21. Mari G, Deter RL, Carpenter RL, Rahman F, Zimmerman R, Moise KJ Jr, et al. Noninvasive diagnosis by Doppler ultrasonography of fetal anemia due to maternal red-cell alloimmunization. Collaborative Group for Doppler Assessment of the Blood Velocity in Anemic Fetuses. N Engl J Med 2000;342:9-14.

22. Grab D, Paulus WE, Bommer A, Buck G, Terinde R. Treatment of fetal erythroblastosis by intravascular transfusions: outcome at 6 years. Obstet Gynecol

1999;93:165–8.
23. Doyle LW, Kelly EA, Rickards AL, Ford GW, Callanan C. Sensorineural outcome at 2 years for survivors of erythroblastosis treated with fetal intravascular transfusions. Obstet Gynecol 1993;81:931–5.
24. Hudon L, Moise KJ Jr, Hegemier SE, Hill RM, Moise AA, Smith EO, et al. Long-term neurodevelopmental outcome after intrauterine transfusion for the treatment of fetal hemolytic disease. Am J Obstet Gynecol 1998;179:858–63.
25. Stewart G, Day RE, Del Priore C, Whittle MJ, Turner TL, Holland BM. Developmental outcome after intravascular intrauterine transfusion for rhesus haemolytic disease. Arch Dis Child Fetal Neonatal Ed 1994;70:F52-3.
26. Harrington K, Fayyad A. Prediction of fetal anaemia. Curr Opin Obstet Gynecol 2002;14:177–85.
27. Moise KJ Jr. Management of rhesus alloimmunization in pregnancy. Obstet Gynecol 2002;100:600–11.
28. Schumacher B, Moise KJ Jr. Fetal transfusion for red blood cell alloimmunization in pregnancy. Obstet Gynecol 1996;88:137–50.
29. Papantoniou N, Sifakis S, Antsaklis A. Therapeutic management of fetal anemia: review of standard practice and alternative treatment options. J Perinat Med 2012 Jul 14.
30. Denbow ML, Battin MR, Cowan F, Azzopardi D, Edwards AD, Fisk NM. Neonatal cranial ultrasonographic findings in preterm twins complicated by severe fetofetal transfusion syndrome. Am J Obstet Gynecol 1998;178:479-83.
31. Ghi T, Brondelli L, Simonazzi G, Valeri B, Santini D, Sandri F, et al. Sonographic demonstration of brain injury in fetuses with severe red blood cell alloimmunization undergoing intrauterine transfusions. Ultrasound Obstet Gynecol 2004;23:428–31.
32. Levine D, Barnes PD, Robertson RR, Wong G, Mehta TS. Fast MR imaging of fetal central nervous system abnormalities. Radiology 2003;229:51-61.
33. Levine D, Barnes PD, Madsen JR, Li W, Edelman RR. Fetal central nervous system anomalies: MR imaging augments sonographic diagnosis. Radiology 1997;204:635-42.
34. Levine D. MR imaging of fetal central nervous system abnormalities. Brain Cogn 2002;50:432-48.
35. Coakley FV, Glenn OA, Qayyum A, Barkovich AJ, Goldstein R, Filly RA. Fetal MRI: a developing technique for the developing patient. AJR Am J 2004;182:243-52.
36. Sonigo PC, Rypens FF, Carteret M, Delezoide AL, Brunelle FO. MR imaging of fetal cerebral anomalies. Pediatr Radiol 1998;28:212-22.
37. Kumar S, O' Brien A. Recent developments in fetal medicine. BMJ 2004;328:1002-6.
38. Huisman TA, Wisser J, Martin E, Kubik-Huch R, Marincek B. Fetal magnetic resonance imaging of the central nervous system: a pictorial essay. Eur Radiol 2002;12:1952-61.
39. Bekker MN, van Vugt JM. The role of magnetic resonance imaging in prenatal diagnosis of fetal anomalies. Eur J Obstet Gynecol Reprod Biol 2001;96:173-8.
40. Guo Y, Luo BN. The state of art of fetal magnetic resonance imaging. Chin Med J 2006;119:1294-9.
41. Heinrichs WL, Fong P, Flannery M, Heinrichs SC, Crooks LE, Spindle A, et al. Midgestational exposure of pregnant BALB/c mice to magnetic resonance imaging. Magn Reson Imaging 1988;6:305-13.
42. Tyndall DA, Sulik KK. Effects of magnetic resonance imaging on eye development in the C57BL/6J mouse. Teratology 1991;43:263 –75.
43. Mevissen M, Buntenkotter S, Loscher W. Effects of static and time-varying (50 Hz) magnetic fields on reproduction and fetal development in rats. Teratology 1994;50:229-37.
44. Beers GJ. Biological effects of weak electromagnetic fields from 0 Hz to 200 Hz: a survey of the literature with special emphasis on possible magnetic resonance effects. Magn Reson Imaging 1989;7:309-31.
45. Schwartz JL, Crooks LE. NMR imaging produces no observable mutations or cytotoxicity in mammalian cells. AJR 1982;139:583 –5.
46. Wolff S, Crooks LE, Brown P, Howard R, Painter R. Test for DNA and chromosomal damage induced by nuclear magnetic resonance imaging. Radiology 1980;136:707-10.
47. Levine D, Barnewolt CE, Mehta TS, Trop I, Estroff J,

Wong G. Fetal Thoracic Abnormalities: MR Imaging. Radiology 2003;228:379-88.

48. Caire JT, Ramus RM, Magee KP, Fullington BK, Ewalt DH, Twickler DM. MRI of fetal genitourinary anomalies. AJR Am J Roentegenol 2003;181:1381-5.
49. Levine D, Barnes PD, Madsen JR, Abbott J, Mehta T, Edelman RR. Central nervous system abnormalities assessed with prenatal magnetic resonance imaging. Obstet Gynecol 1999;94:1011-9.
50. Wagenvoort AM, Bekker MN, Go AT, Vandenbussche FP, van Buchem MA, Valk J, et al. Ultrafast scan magnetic resonance in prenatal diagnosis. Fetal Diagn Ther 2000;15:364-72
51. Simon EM, Goldstein RB, Coakley FV, Filly RA, Broderick KC, Musci TJ, et al. Fast MR imaging of fetal CNS anomalies in utero. AJNR 2000;21:1688-98.
52. De Laveaucoupet J, Audibert F, Guis F, Rambaud C, Suarez B, Boithias-Guérot C, et al. Fetal magnetic resonance imaging (MRI) of ischemic brain injury. Prenat Diagn 2001;21:729-36.
53. Coakley FV, Hricak H, Filly RA, Barkovich AJ, Harrison MR. Complex fetal disorders: effect of MR imaging on management—preliminary clinical experience. Radiology 1999;213:691-6.
54. D'Ercole C, Girard N, Boubli L, Potier A, Chagnon C, Raybaud C, et al. Prenatal diagnosis of fetal cerebral abnormalities by ultrasonography and magnetic resonance imaging. Eur J Obstet Gynecol Reprod Biol 1993;50:177-84.
55. Timor-Tritsch IE, Monteagudo A. Magnetic resonance imaging versus ultrasound for fetal central nervous system abnormalities. Am J Obstet Gynecol 2003;188:492-6.
56. Levine D. Ultrasound versus magnetic resonance imaging in fetal evaluation. Top Magn Reson Imaging 2001;12:25-38.

ΥΠΕΡΗΧΟΓΡΑΦΙΑ ΤΟΜ.9, ΤΕΥΧ.4, ΣΕΛ. 129-135, 2012

Παπαντωνίου Νικόλαος, Αντωνακόπουλος Νικόλαος, Δασκαλάκης Γεώργιος, Ντόμαλη Αικατερίνη, Αντσακλής Αριστείδης
Α' Πανεπιστημιακή Μαιευτική και Γυναικολογική Κλινική, Ιατρικής Σχολής Πανεπιστημίου Αθηνών, Γ.Ν.Α. Αλεξάνδρα

Προγεννητική υπερηχογραφική διάγνωση του συνδρόμου Prune-Belly στις 11 και 12 εβδομάδες κύησης: παρουσίαση περιστατικών και ανασκόπηση της βιβλιογραφίας

Περίληψη
Παρουσιάζονται δύο περιπτώσεις συνδρόμου Prune-Belly σε έμβρυα ηλικίας κύησης 11 και 12 εβδομάδων, το διάστημα 2010-2012. Η υπερηχογραφική διάγνωση βασίστηκε σε απεικονιστικά ευρήματα, όπως η μη φυσιολογική διάταση της ουροδόχου κύστης, η λέπτυνση των κοιλιακών τοιχωμάτων, η στένωση της ουρήθρας και το φύλο του εμβρύου. Η προγεννητική διάγνωση αυτής της διαταραχής κατά το πρώτο τρίμηνο της κύησης, καθώς και η διαφοροδιάγνωση, είναι καθοριστικής σημασίας για τη διαχείριση του περιστατικού, ειδικά όταν υφίσταται το ενδεχόμενο διακοπής της κύησης. Μια ανασκόπηση της υπάρχουσας βιβλιογραφίας υποδεικνύει ότι τα περιστατικά μας μπορεί να είναι από τις πιο πρώιμα διαγνωσθείσες περιπτώσεις του συνδρόμου Prune-Belly.

Λέξεις - κλειδιά: σύνδρομο Prune-Belly, μεγακύστη, υποπλασία μυών κοιλιακού τοιχώματος, σημείο κλειδαρότρυπας, πρώτο τρίμηνο

Αλληλογραφία:
Αντωνακόπουλος Νικόλαος
Μικράς Ασίας 50-52 Βύρωνας Αττικής
Τ.Κ. 16231
Τηλ. 2107661688 & 6978236246
E-mail: antonakopoulos2002@yahoo.gr

Κατατέθηκε 17/12/12
Έγινε δεκτή 17/12/12

Εισαγωγή

Η σύγχρονη χρήση των υπερήχων ως διαγνωστικών εργαλείων ρουτίνας στη μαιευτική επιτρέπει την πρώιμη προγεννητική διάγνωση των διαφόρων ανωμαλιών του εμβρύου. Η προγεννητική διάγνωση των ανατομικών ανωμαλιών του συνδρόμου Prune-Belly κατά το πρώτο τρίμηνο της κύησης, καθώς και η διαφοροδιάγνωση, είναι καθοριστικής σημα-

σίας για τη διαχείριση του περιστατικού, ειδικά όταν υφίσταται το ενδεχόμενο διακοπής της κύησης. Ωστόσο, η έγκαιρη διάγνωση του συνδρόμου κατά το τέλος του 1ου τριμήνου έως τις αρχές του 2ου αναφέρεται σπάνια. Το σύνδρομο Prune-Belly, «κοιλιά δίκην δαμάσκηνου», το οποίο καλείται επίσης σύνδρομο Eagle-Barrett, είναι μια σπάνια συγγενής διαταραχή, συχνότερα απαντόμενη στα άρρενα έμβρυα. Συνίσταται σε διαταραχή ανάπτυξης των μυών του κοιλιακού τοιχώματος (απλασία ή υποπλασία), σε δυσπλασίες του ουροποιογεννητικού συστήματος, όπως κρυψορχία και μεγακύστη, καθώς και άλλες δυσπλασίες, όπως αναστροφή σπλάχνων, προσωπείο Potter, διάταση στομάχου, βραχύ έντερο, ατρησία ορθού, ραιβοϊπποποδία, συγγενές εξάρθρημα ισχίου, υποπλασία κάτω άκρων, απλασία δακτύλων, χωνοειδής θώρακας, σκολίωση και άλλες θωρακικές δυσπλασίες. Η πνευμονική υποπλασία που συχνά απαντάται οφείλεται στο ολιγοάμνιο και την αύξηση της ενδοκοιλιακής πίεσης. Η πρόγνωση των περιστατικών αυτών συνήθως δεν είναι καλή και εξαρτάται κυρίως από τον περιορισμό της νεφρικής λειτουργίας. Παρουσιάζουμε δύο περιστατικά με το σύνδρομο αυτό που διαγνώστηκαν στο τέλος του πρώτου τριμήνου της κύησης.

Παρουσίαση περιστατικών

Η πρώτη περίπτωση αφορούσε μία πρωτοτόκο 29 ετών η οποία υποβλήθηκε σε υπερηχογραφικό έλεγχο αλλαχού στις 11 εβδομάδες κύησης, για μέτρηση της αυχενικής διαφάνειας, στα πλαίσια πληθυσμιακού ελέγχου ρουτίνας. Τα υπερηχογραφικά ευρήματα ήταν: CRL (κεφαλουριαίο μήκος) = 48,5 χιλ. (11 εβδομάδες + 3 ημέρες), παρούσα καρδιακή λειτουργία, φυσιολογική ποσότητα αμνιακού υγρού, πρόσθιος πλακούντας, NT (αυχενική διαφάνεια) = 1 χιλ., υποπλασία ρινικού οστού (εικόνα 1). Το υπερηχογράφημα αποκάλυψε επίσης ένα υπόηχο κυστικό μόρφωμα διαστάσεων 12x11 χιλ. στην κοιλιά του εμβρύου, που αποδόθηκε σε μεγακύστη (εικόνα 2). Ακολούθησε επανέλεγχος με δύο διαστάσεων (2D) και τριών διαστάσεων (3D) υπερηχογραφήματα που διενεργήθηκαν στην κλινική μας (εικόνα 3). Από την υπερηχογραφική εικόνα τέθηκε η υποψία συνδρόμου Prune-Belly βασισμένη στην παθολογική διάταση της ουροδόχου κύστεως, το ιδιαίτερα λεπτό πάχος των κοιλιακών τοιχωμάτων και την απουσία του σημείου της κλειδαρότρυπας (key hole sign), που χαρακτηρίζει τις αποφράξεις της ουρήθρας. Το αμνιακό υγρό ήταν φυσιολογικής ποσότητας. Η πιθανότητα χρωμοσωμικών ανωμαλιών, όπως τρισωμία 21, 18 και 13, ήταν 1/680, 1/1534 και 1/4846 αντίστοιχα, με βάση την ηλικία της μητέρας και μετατράπηκε σε 1/330, 1/1000 και 1/2000 αντίστοιχα, με την προσθήκη των υπερηχογραφικών παραμέτρων. Η γυναίκα μετά συμβουλευτική υπεβλήθη σε βιοψία τροφοβλάστης για χρωμοσωμική ανάλυση και ο εμβρυϊκός καρυότυπος βρέθηκε φυσιολογικός. Μετά νέα συμβουλευτική το ζευγάρι επέλεξε τη διακοπή της κύησης και συμφώνησε για περαιτέρω διερεύνηση με νεκροτομή. Στις 12 εβδομάδες κύησης γεννήθηκε ένα νεκρό έμβρυο 40 γρ., μετά προετοιμασία-ωρίμανση του τραχήλου με κολπικά δισκία προσταγλανδίνης. Η νεκροτομή αποκάλυψε σύνδρομο Prune-Belly. Η διάγνωση βασίστηκε στην υποπλασία των μυών του κοιλιακού τοιχώματος, στη διατεταμένη ουροδόχο κύστη και στο φύλο του εμβρύου (άρρεν).

Εικόνα 1: *2D απεικόνιση υποπλαστικού ρινικού οστού*

Εικόνα 2: *2D απεικόνιση μεγακύστης, λεπτών τοιχωμάτων*

Το δεύτερο περιστατικό αφορούσε μία πρωτοτόκο 37 ετών η οποία επισκέφθηκε το νοσοκομείο μας στις 13 εβδομάδες της κύησης για ένα πρώτο υπερηχογράφημα αναφοράς. Μία μονήρης ενδομήτρια κύηση διαγνώστηκε, με θετική καρδιακή λειτουργία και υπερηχογραφική ηλικία 13 εβδομάδων. Στην απεικόνιση με υπερήχους υπήρχε ένας υποηχογενής κυστικός σχηματισμός εντός της περιτοναϊκής κοιλότητας του εμβρύου με διαστάσεις 25x23,5 χιλ. (εικόνα 4). Περαιτέρω δύο διαστάσεων (2D) και τριών διαστάσεων (3D) υπερηχογράφημα (εικόνες 5-6) αποκάλυψε την παρουσία μεγακύστης με στένωση της ουρήθρας σε ολόκληρο το μήκος της και την απουσία "σημείου κλειδαρότρυπας". Το κοιλιακό τοίχωμα ήταν εξαιρετικά λεπτό υποδεικνύοντας την απουσία μυών. Το αμνιακό υγρό ήταν σε φυσιολογική ποσότητα και δεν υπήρχαν άλλες εμφανείς ανατομικές ανωμαλίες. Η υπερηχογραφική εικόνα συνηγορούσε στη διάγνωση του συνδρόμου Prune-Belly. Η κύηση διεκόπη με τη χρήση μισοπροστόλης και λίγες ώρες αργότερα γεννήθηκε ένα νεκρό άρρεν έμβρυο 80 γρ. Ακολούθησε ελαφρά εκκενωτική μαιευτική απόξεση της ενδομήτριας κοιλότητας και το έμβρυο εστάλη για παθολογοανατομική εξέταση. Η παθολογοανατομική έκθεση επιβεβαίωσε ότι το έμβρυο ήταν άρρενος φύλου και αποκάλυψε υποπλασία των μυών του κοιλιακού τοιχώματος και μεγακύστη. Η διάγνωση του συνδρόμου Prune-Belly επιβεβαιώθηκε.

Εικόνα 3: *3D απεικόνιση συνδρόμου Prune-Belly*

Συζήτηση

Το σύνδρομο Prune-Belly περιγράφηκε για πρώτη φορά το 1895 από τον Parker[1]. Ο όρος σύνδρομο «κοιλιά δίκην δαμάσκηνου» προέρχεται από την ιδιαίτερη εμφάνιση της κοιλιάς των εμβρύων αυτών, η οποία χαρακτηρίζεται από διόγκωση με χαλαρότητα του δέρματος και ρυτίδωση αυτού που προσομοιάζει την επιφάνεια ενός δαμάσκηνου[2]. Το σύνδρομο Prune-Belly προκύπτει συνήθως από πρώιμη στένωση ή απόφραξη του άπω ουροποιητικού συστήματος. Η ουροδόχος κύστη θεωρείται διατεταμένη στο 1ο τρίμηνο όταν είναι > 10 χιλ. Απότοκος της διάτασης της ουροδόχου κύστης είναι η αδυναμία καθόδου των όρχεων στα άρρενα έμβρυα και η αδυναμία ανάπτυξης του κοιλιακού τοιχώματος[2,3]. Υπάρ-

Εικόνα 4: *2D απεικόνιση μεγακύστης, πολύ λεπτών τοιχωμάτων*

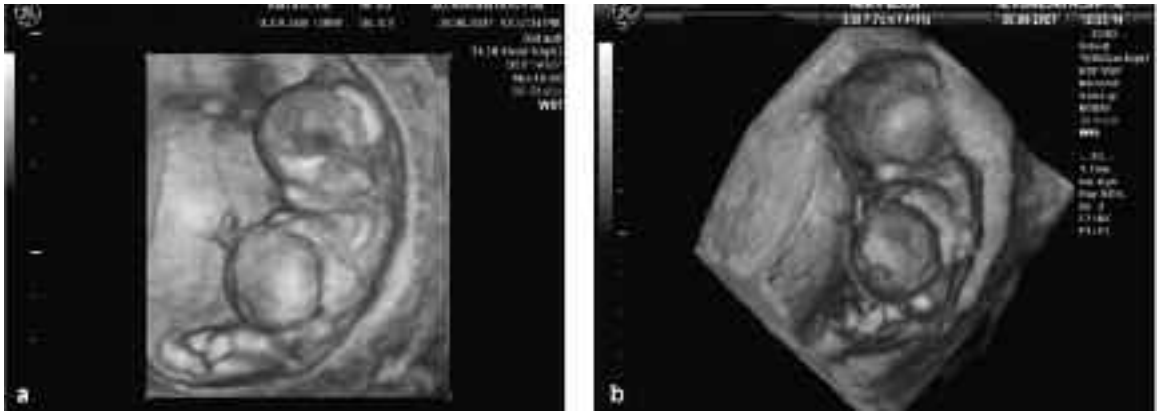

Εικόνα 5: *3D απεικόνιση συνδρόμου Prune-Belly*

χουν στοιχεία που υποδηλώνουν μία Χ-φυλοσύνδετη κληρονομικότητα, αλλά ένα πολυπαραγοντικό μοντέλο κληρονομικότητας φαίνεται να είναι η αιτία στις περισσότερες περιπτώσεις[4]. Σύμφωνα με μελέτες, η μέση ηλικία της εγκύου μητέρας είναι 27,7 έτη (20-39 έτη) και η μέση ηλικία κύησης κατά την προγεννητική διάγνωση είναι 14,8 εβδομάδες (12-22 εβδομάδες). Η συχνότητα γέννησης ζώντων νεογνών είναι 3 ανά 100.000 και αναμένεται να μειωθεί περαιτέρω στο μέλλον καθώς αυτές οι κυήσεις μπορούν να ανιχνευθούν πιο εύκολα, κατά τη διάρκεια ελέγχου ρουτίνας του πρώτου τριμήνου, και να τερματιστούν. Άνω του 60% των νεογνών πεθαίνουν κατά την πρώτη εβδομάδα της ζωής[5].

Θα πρέπει να τίθεται η υποψία αυτής της διάγνωσης σε έμβρυα με πολύ μεγάλη διάταση της κοιλιακής χώρας. Η διάταση αντιπροσωπεύει τυπικά την διογκωμένη κύστη (μεγακύστη), αλλά μπορεί επίσης να έχει άλλη προέλευση, όπως στην περίπτωση μίας μεγάλης κύστης ωοθηκών[6], μίας γιγαντιαίας κύστης ήπατος[7], εμβρυϊκού ασκίτη[8] ή συνδρόμου αμνιακών ταινιών[9]. Η αναλογία άρρενα/θήλεα έμβρυα είναι 20/1 και εξηγείται βάσει της πολύπλοκης μορφογένεσης της αρσενικής ουρήθρας, με πιθανό αποτέλεσμα αποφρακτικές διαταραχές[10]. Το σύνδρομο χαρακτηρίζεται από ένα φάσμα ανωμαλιών και οι ασθενείς μπορούν να κατηγοριοποιηθούν ανάλογα με τη σοβαρότητα των συμπτωμάτων. Προοδευτική διάταση της ουροδόχου κύστεως οδηγεί σε νεφρική ανεπάρκεια αποφρακτικού τύπου, ολιγοϋδράμνιο, πνευμονική υποπλασία και τελικά ενδομήτριο (ή νεογνι-

Εικόνα 6: *3D λοξές τομές*
(a) πρόκειται για άρρεν έμβρυο
(b) στένωση ουρήθρας καθ' όλο το μήκος της
(c) απόν «σημείο κλειδαρότρυπας»

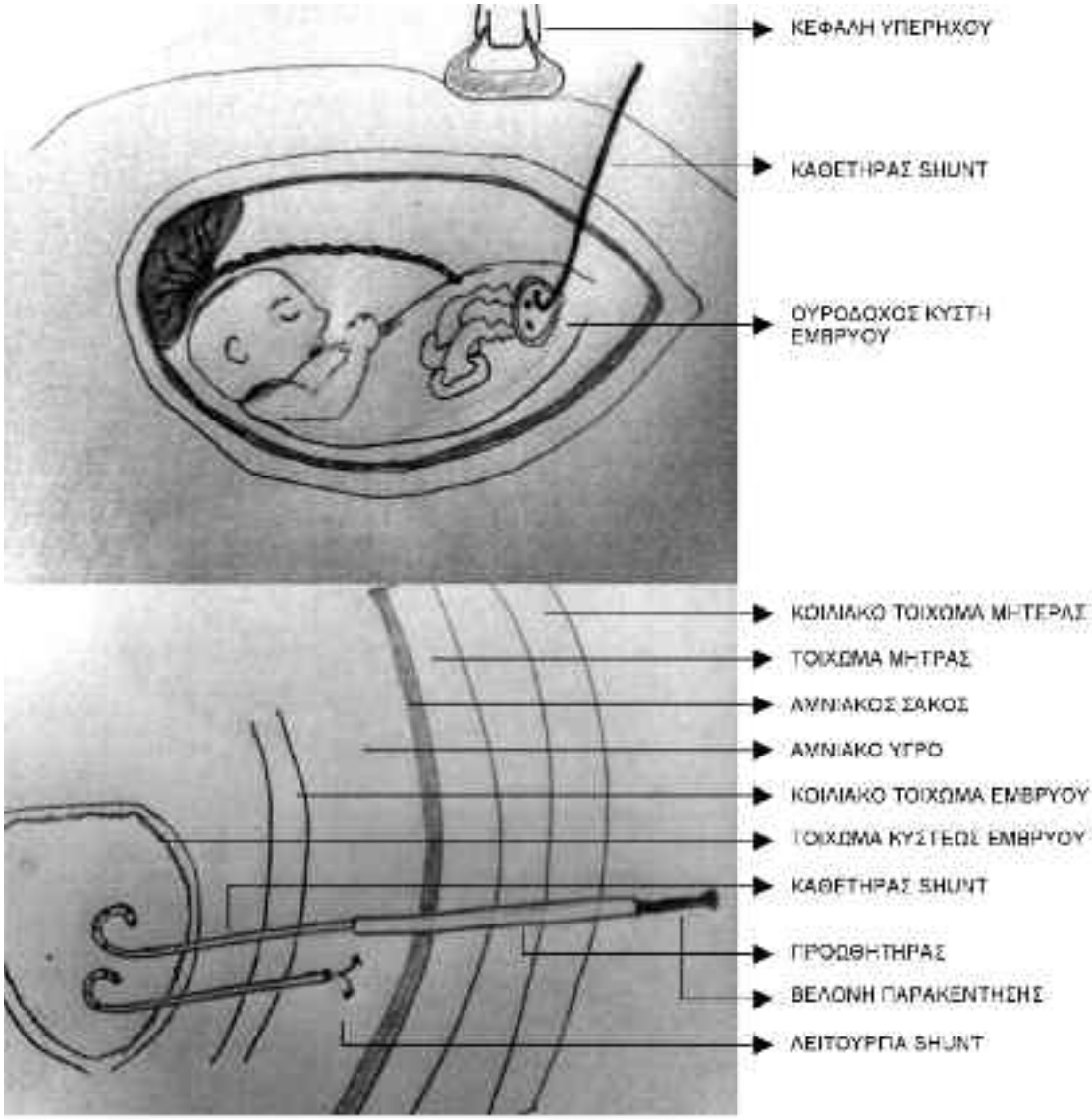

Εικόνα 7: *vesicoamniotic shunt*

κό) θάνατο, που χαρακτηρίζει τις πιο σοβαρές μορφές του συνδρόμου[2]. Συνοδές ανωμαλίες του συνδρόμου είναι αναστροφή σπλάχνων, προσωπείο Potter, διάταση στομάχου, βραχύ έντερο, ατρησία ορθού, ραιβοϊπποποδία, συγγενές εξάρθρημα ισχίου, υποπλασία κάτω άκρων, απλασία δακτύλων, χωνοειδής θώρακας, σκολίωση και άλλες θωρακικές δυσπλασίες[11]. Μόλις τεθεί η διάγνωση του συνδρόμου θα πρέπει να αναζητούνται και άλλες συνοδές ανωμαλίες, ιδιαίτερα καρδιακές[12].

Διαφορική διάγνωση θα πρέπει να γίνεται από οπίσθιες ουρηθρικές βαλβίδες (PUVs) και σύνδρομο μεγακύστης, μεγακόλου και υποπερίσταλσης εντέρου (MMIHS). Η απεικόνιση της ουρήθρας και της ουροδόχου κύστης είναι ουσιώδης για τη διαφορική διάγνωση του συνδρόμου από PUVs. Στο σύνδρομο Prune-Belly η στένωση της ουρήθρας αφορά σε όλο της το μήκος. Σε PUVs, σε λοξές προβολές της οπίσθιας ουρήθρας-κυστεοουρηθρικής συμβολής, το κατώτερο τμήμα της ουροδόχου κύστης μοιάζει με κλειδαρότρυπα και ονομάζεται εξ αυτού «σημείο κλειδαρότρυπας». Στο σύνδρομο Prune-Belly το «σημείο κλειδαρότρυπας» απουσιάζει. Στις οπίσθιες βαλβίδες της ουρήθρας η ουροδόχος κύστη έχει παχύ τοίχωμα, ενώ στο σύνδρομο Prune-Belly η ουροδόχος κύστη έχει λεπτό τοίχωμα, υποδεικνύοντας την απλασία ή δυσπλασία της μυϊκής στοιβάδας[13]. Το σύνδρομο MMIHS είναι μια σπάνια συγγενής διαταραχή άγνωστης προέλευσης. Χαρακτηρίζεται από διάταση της ουροδόχου κύστης, μη αποφρακτικής αιτιολογίας, υδρονέφρωση και μεγαουρητήρα, υποπερίσταλση των εντερικών ελίκων και μικρόκολο. Ο υποκείμενος μηχανισμός πιστεύεται ότι είναι μυοπάθεια των κοιλιακών οργάνων, η οποία οδηγεί σε μειωμένο μυϊκό τόνο της ουροδόχου κύστης και του εντέρου. Η διαφορική διάγνωση βασίζεται στο γεγονός ότι στο σύνδρομο MMIHS το αμνιακό υγρό είναι φυσιολογικό και υπάρχει μία αυξημένη συχνότητα εμφάνισης του συνδρόμου στα θήλεα (4:1)[14].

Η ενδομήτρια θεραπεία του συνδρόμου Prune-Belly περιλαμβάνει επεμβάσεις, όπως κυστεοαμνιακές παρακάμψεις (vesicoamniotic shunts), σε περιπτώσεις όπου έχουν αποκλειστεί άλλες ανωμαλίες και ο καρυότυπος είναι φυσιολογικός[15] (εικόνα 7), σε μια προσπάθεια αποσυμφόρησης του ουροποιητικού συστήματος του εμβρύου και διόρθωσης της ποσότητας του αμνιακού υγρού και έμμεσα της πνευμονικής υποπλασίας. Σε αντίθετη περίπτωση συνιστάται διακοπή της κύησης. Ευτυχώς, ο κίνδυνος υποτροπής είναι χαμηλός. Οι ανωτέρω αναφερόμενες επεμβατικές πράξεις ενέχουν σημαντικό κίνδυνο επιπλοκών σε ποσοστό 45%, όπως κακή τοποθέτηση του χρησιμοποιούμενου καθετήρα (20%), μαζικό ουροπεριτόναιο, απόφραξη του καθετήρα και ανάγκη επανεπέμβασης, πρόωρη ρήξη εμβρυικών υμένων, χοριοαμνιονίτιδα, ιατρογενή γαστρόσχιση και συνολική σκέλους[16].

Συμπεράσματα

Λαμβάνοντας υπόψη το μοντέλο κανονικής ανάπτυξης του ουροποιητικού συστήματος σε ανθρώπινο έμβρυο, η πρώτη ένδειξη νεφρικής λειτουργίας εντοπίζεται χρονικά κατά την 11η εβδομάδα της κύησης (από την τελευταία έμμηνο ρύση) με τη διαπίστωση αυξημένης ποσότητας ούρων εντός της ουροδόχου κύστης. Με βάση το χρονοδιάγραμμα της ανάπτυξης του ανθρώπινου ουροποιητικού συστήματος, η πρώτη ένδειξη της νεφρικής λειτουργίας μπορεί να παρατηρηθεί 9 εβδομάδες μετά τη σύλληψη και 11 εβδομάδες μετά την έμμηνο ρύση[16,17]. Από την εμπειρία μας, ούρα μπορούν να ανιχνευθούν στην κύστη του φυσιολογικού εμβρύου από τις 11 εβδομάδες κύησης. Ως εκ τούτου, πιστεύουμε ότι τουλάχιστον το πρώτο περιστατικό μας πρέπει να είναι από τις πρωιμότερες δυνατές διαγνώσεις του συνδρόμου Prune-Belly.

Prenatal ultrasound diagnosis of Prune-Belly syndrome at 11 and 12 weeks of gestation: our cases and review of the literature

Papantoniou N., Antonakopoulos N., Daskalakis G., Domali A., Antsaklis A.

1st Department of Obstetrics and Gynecology, University of Athens Medical School, Alexandra Hospital

Correspondence: Antonakopoulos Nikolaos
Mikras Asias 50-52 Vyronas Athens
P.C. 16231, Tel. 2107661688 & 6978236246
E-mail: antonakopoulos2002@yahoo.gr

Summary

We present two cases of Prune-Belly syndrome in two fetuses of 11 and 12 weeks of gestation. The ultrasound diagnosis was based on the finding of an abnormal dilatation of the bladder. Prenatal diagnosis of this malformation during the first trimester is very important for management, as well as differential diagnosis, especially if termination of pregnancy is a considered option. A review of the literature indicates that our cases may be of the earlier reported cases of Prune-Belly syndrome.

Key words: Prune-Belly syndrome, dilated bladder, abdominal wall muscles deficiency, keyhole sign, first trimester

Βιβλιογραφία

1.Alhawsawi AM, Aljiffry M, Walsh MJ, Peltekian K, Molinari M. Hepatic artery aneurysm associated with prune belly syndrome: a case report and review of the literature. J Surg Educ 2009; 66:43–4

2. Herman TE, Siegel MJ. Prune belly syndrome. J Perinatol 2009; 29:69–71.

3. Wheatley JM, Stephens FD, Hutson JM. Prune belly syndrome: ongoing controversies regarding pathogenesis and management. Semin Pediatr Surg 1996; 5:95–106.

4. Salihu HM, Tchuinguem G, Aliyu MH, et al: Prune belly syndrome and associated malformations. A 13-year experience from a developing country. West Indian Med J 2003; 52:281.

[5. Hoshino T, Ihara Y, Shirane H, Ota T: Prenatal diagnosis of prune belly syndrome at 12 weeks of pregnancy: case report and review of the literature. Ultrasound Obstet Gynecol 1998; 12:362-366.

6. Leeners B, Sauer I, Funk A: Prune belly syndrome – diagnosis and therapeutic possibilities. Z Geburtshilfe Neonatol 1999; 203:183.

7. Yamamoto H, Sera Y, Ikeda S, Terakura H, Yoshida M. Giant liver cyst in a fetus with prune belly syndrome. Pediatr Surg Int 1994; 9:417–18.

8. Hirose R, Suita S, Taguchi T, Kukita J, Satoh S, Koyanagi T, Nakano H. Prune-belly syndrome in a female, complicated by intestinal malrotation after successful antenatal treatment of hydrops fetalis. J Pediatr Surg 1995; 30:1373–5.

9. Chen CP, Liu FF, Jan SW, Wang KG, Lan CC. First report of distal obstructive uropathy and prune-belly syndrome in an infant with amniotic band syndrome. Am J Perinatol 1997; 14:31–3.

10. Perez-Brayfield MR, Gatti J, Berkman S, et al: In utero intervention in a patient with prune-belly syndrome and severe urethral hypoplasia. Urology 2001; 57:1178.

11. Bonilla-Musoles F, Machado LE, Bailao LA, et al: Abdominal wall defects: two- versus three-dimentional ultrasonographic diagnosis. J Ultrasound Med 2001; 20:379.

12. Yoshida M, Matsumura M, Shintaku Y, Yura Y, Kanamori T, Matsushita K, Nonogaki T, Hayashi M, Tauchi K. Prenatally diagnosed female prune belly syndrome associated with tetralogy of Fallot. Gynecol Obstet Invest 1995; 39:141–4.

13. Papantoniou N, Papoutsis D, Daskalakis G, Chatzipapas I, Sindos M, Papaspyrou I, Mesogitis S, Antsaklis A. Prenatal diagnosis of prune-belly syndrome at 13 weeks of gestation: case report and review of literature J Matern Fetal Neonatal Med 2010; 23(10):1263-7.

14. Chen CP, Wang TY, Chuang CY: Sonographic findings in a fetus with megacystis-microcolon-intestinal hypoperistalsis syndrome. J Clin Ultrasound 1998; 26:217.

15. Leeners B, Sauer I, Schefels J, et al: Prune-belly syndrome: therapeutic options including in utero placement of a vesicoamniotic shunt. J Clin Ultrasound 2000; 28:500-506.

16. Morris RK, Kilby MD: An overview of the literature on congenital lower urinary tract obstruction and introduction to the PLUTO trial: percutaneous shunting in lower urinary tract obstruction. Aust N Z J Obstet Gynaecol 2009; 49(1):6-10.

17. Romero R, Pilu G, Jeanty P, Ghidini A, Hobbins JC. Prenatal diagnosis of congenital anomalies. Norwalk, CT: Appleton & Lange 1988:289–290.

18. Shin T, Koyanagi T, Hara K, Kubota S, Nakano H. Development of urine production and urination in the human fetus assessed by real-time ultrasound. Asia Oceania J Obstet Gynaecol 1987; 13:473–9.

ΥΠΕΡΗΧΟΓΡΑΦΙΑ ΤΟΜ.9, ΤΕΥΧ.4, ΣΕΛ. 137-142, 2012

Δασκαλάκης Γεώργιος, Αντωνακόπουλος Νικόλαος, Αντσακλής Αριστείδης
Α' Πανεπιστημιακή Μαιευτική και Γυναικολογική Κλινική, Ιατρικής Σχολής Πανεπιστημίου Αθηνών, Γ.Ν.Α. Αλεξάνδρα

Υπερηχογραφική διάγνωση αχονδροπλασίας με φυσιολογικό καρυότυπο κατά το πρώτο τρίμηνο της κύησης: παρουσίαση περιστατικού και ανασκόπηση της βιβλιογραφίας

Περίληψη
Η αχονδροπλασία είναι η πιο κοινή μορφή νανισμού. Περισσότερο από το 90% των περιπτώσεων είναι σποραδικές και έχει παρατηρηθεί αυξημένη πατρική ηλικία κατά τη στιγμή της σύλληψης των προσβεβλημένων ατόμων. Περισσότερο από το 97% των ατόμων με αχονδροπλασία έχουν μια Gly380Arg μετάλλαξη στο γονίδιο του διαμεμβρανικού τμήματος του υποδοχέα του αυξητικού παράγοντα των ινοβλαστών (FGFR3). Μεταλλάξεις στο γονίδιο της FGFR3 μπορεί επίσης να έχουν ως αποτέλεσμα υποχονδροπλασία, τη θανατηφόρο δυσπλασία, την πρόσφατα περιγραφείσα δυσπλασία Saddan (αχονδροπλασία με σοβαρή αναπτυξιακή καθυστέρηση και μελανίζουσα ακάνθωση), και δύο διαταραχές κρανιοσυνοστέωσης: σύνδρομο Muenke και σύνδρομο Crouzon με μελανίζουσα ακάνθωση. Προγεννητική υπερηχογραφική διάγνωση είναι δυνατή, αλλά είναι δύσκολη και συχνά γίνεται αργά. Όταν τεθεί η υποψία της κατάστασης αυτής, η μοριακή γενετική εξέταση μπορεί να χρησιμοποιηθεί για να ανιχνεύσει μία μετάλλαξη στο γονίδιο FGFR3.

Λέξεις - κλειδιά: αχονδροπλασία, νανισμός, FGFR3, πρώτο τρίμηνο

Αλληλογραφία:
Αντωνακόπουλος Νικόλαος
Μικράς Ασίας 50-52 Βύρωνας Αττικής
Τ.Κ. 16231
Τηλ. 2107661688 & 6978236246
E-mail: antonakopoulos2002@yahoo.gr

Κατατέθηκε 17/12/12
Έγινε δεκτή 17/12/12

Εισαγωγή

Παρουσιάζουμε μία περίπτωση αχονδροπλασίας, με φυσιολογικό καρυότυπο, που διαγνώστηκε πολύ σύντομα, κατά τη διάρκεια του πρώτου τριμήνου της εγκυμοσύνης. Επίσης

ανασκοπούμε την υπάρχουσα βιβλιογραφία για το θέμα αυτό.

Παρουσίαση περιστατικού

Η περίπτωση μας ήταν μία 31χρονη πρωτοτόκος γυναίκα η οποία υποβλήθηκε σε υπερηχογράφημα στις 12 εβδομάδες της κύησης για μέτρηση της αυχενικής διαφάνειας (NT). Τα υπερηχογραφικά ευρήματα ήταν: κεφαλουραίο μήκος (CRL) 67,3 χιλιοστά, παρούσα καρδιακή λειτουργία, κανονική ποσότητα αμνιακού υγρού, οπίσθιος πλακούντας, NT 3,4 χιλιοστά [σχήματα 1, 2, 3]. Η πιθανότητα χρωμοσωμικών ανωμαλιών, όπως τρισωμία 21, 18 και 13, ήταν 1/534, 1/1356 και 1/4240 αντίστοιχα, με βάση την ηλικία της μητέρας και μετασχηματίστηκε σε 1/33, 1/192 και 1/956 με την προσθήκη των υπερηχογραφικών παραμέτρων. Από την αρχή υπήρχε μια υποψία για σκελετική δυσπλασία, όπως η αχονδροπλασία, με βάση τα βραχέα μακρά οστά του εμβρύου, ιδιαίτερα το μικρό μήκος του μηριαίου [εικόνα 4], και η κυφοσκωλίωση του εμβρύου. Στη γυναίκα συνεστήθη να υποβληθεί σε δειγματοληψία χοριακής λάχνης (CVS) και υπερηχογραφική επανεξέταση σε 2 εβδομάδες. Το CVS πραγματοποιήθηκε με επιτυχία στο τμήμα προγεννητικής διάγνωσης του νοσοκομείου μας. Ο εμβρυϊκός καρυότυπος ήταν φυσιολογικός. Μετά συμβουλευτική το ζευγάρι επέλεξε τη διακοπή της κύησης και συμφώνησε για την περαιτέρω εξέταση με επανάληψη καρυοτύπου και αυτοψία. Στις 12 εβδομάδες της κύησης, ένα κύημα 40g γεννήθηκε [εικόνα 5], μετά ωρίμανση του τραχήλου με κολπικά δισκία προσταγλανδίνης. Η παθολογοανατομική εξέταση αποκάλυψε αχονδροπλασία.

Συζήτηση

Η πιο κοινή μη θανατηφόρος σκελετική δυσπλασία είναι η αχονδροπλασία, μια αυτοσωματική επικρατούσα κατάσταση με πλήρη διεισδυτικότητα και εκτιμώμενη συχνότητα που κυμαίνεται από 1/10000 έως 1/50000 γεννήσεις[1]. Το υπεύθυνο γονίδιο για περισσότερες από τις 99% των περιπτώσεων έχει ταυτοποιηθεί και αφορά μια de novo μετάλλαξη του γονιδίου για τον υποδοχέα του αυξητικού παράγοντα των ινοβλαστών (FGFR3), στο χρωμόσωμα 4p16.3[2,3,4]. Η πιο κοινή (97% των περιπτώσεων) μετάλλαξη είναι μια αντικατάσταση γουανίνης από αδενίνη στο νουκλεοτίδιο 1138 στο αμινοξύ 380[5,6]. Περίπου 1% των προσβεβλημένων ατόμων έχουν μια αντικατάσταση γουανίνης από κυτοσίνη στο ίδιο νουκλεοτίδιο. Η μετάλλαξη G380R έχει αποδειχθεί ότι καταλήγει σε ενεργοποίηση του γονιδίου FGFR3, που αναστέλλει τον πολλαπλασιασμό και διαφοροποίηση των χονδροκυττάρων και είναι υπεύθυνη για τη βράχυνση των μακρών οστών[6].

Το σύνδρομο κλινικά χαρακτηρίζεται από ριζομελική βράχυνση των άκρων και ήπια κάμψη αυτών, υπερβολική λόρδωση οσφυϊκής μοίρας σπονδυλικής στήλης και ήπια όψιμης έναρξης μακροκρανία[7]. Τα οστά των χεριών και των ποδιών είναι μικρά (βραχυδακτυλία) και το κεφάλι είναι μεγάλο (μακροκεφαλία), με μετωπική προπέτεια, υποπλασία μεσότητας προσώπου, επιπέδωση ρινός και μια διαπλάτυνση κάτω γνάθου[8]. Έμβρυα με ομόζυγο αχονδροπλασία εμφανίζουν πρόωρη βράχυνση των μηριαίων οστών (λιγότερο από την 3η εκατοστιαία θέση) στις 14-17 εβδομάδες της κύησης, ενώ τα ετερόζυγα έμβρυα επηρεάζονται αργότερα στην εγκυμοσύνη[9,10]. Το μήκος του μηριαίου βρίσκεται συνήθως στην 50η εκατοστιαία θέση στις 18 εβδομάδες, στην 30η εκατοστιαία θέση στις 20 εβδομάδες, και κάτω από την 5η εκατοστιαία θέση στις 22 εβδομάδες. Το βραχιόνιο οστούν παρουσιάζει βράχυνση μέχρι τις 22 εβδομάδες, καθώς και τα άλλα μακρά οστά εμφανίζουν μια μέτρια βράχυνση. Το κεφάλι έχει διευρυνθεί με μετωπιαίο οίδημα. Προσοχή θα πρέπει να δοθεί στο λόγο της διαμέτρου του θώρακα προς την αμφικροταφική διάμετρο. Μερικές φορές, μεγαλεγκεφαλία παρατηρείται λόγω δυσαναλογίας της βάσης του κρανίου. Για το λόγο αυτό οι περιπτώσεις αυτές μπορεί επίσης να παρουσιαστούν με υδροκεφαλία. Υπερέκταση των αρθρώσεων, ιδιαίτερα του γόνατος, επίσης παρατηρούνται συχνά. Αχονδροπλασία, στην ετερόζυγη μορφή, οφείλεται πάντα σε de novo μετάλλαξη και, ως εκ τούτου, ο κίνδυνος επανεμφάνισης είναι χαμηλός. Αντίθετα, ο

Εικόνα 1: *Υπερηχογραφική μέτρηση κεφαλουραίου μήκους (CRL)*

Εικόνα 2: *Υπερηχογραφική μέτρηση αυχενικής διαφάνειας*

κίνδυνος επανεμφάνισης φτάνει το 50%, εάν εμπλέκεται ο ένας γονέας και το 75% αν επηρεάζονται και οι δύο γονείς.

Η ετερόζυγη αχονδροπλασία είναι συμβατή με μια φυσιολογική ζωή και πνευματική ανάπτυξη. Αυτή είναι η πιο συχνή μορφή νανισμού. Ωστόσο, ορθοπεδικές και πνευμονικές μακροπρόθεσμες συνέπειες είναι σύνηθες να παρουσιαστούν, λόγω του σχετικά μικρού θώρακα. Επιπλέον, ανωμαλίες στην τραχηλο-νωτιαία περιοχή, η οποία μπορεί να οδηγήσει σε συμπίεση, θέτει το βρέφος με αχονδροπλασία σε κίνδυνο για θανατηφόρα επακόλουθα[11,12]. Η τραχηλο-νωτιαία αποσυμπιεστική χειρουργική επέμβαση μπορεί να είναι σωτήρια μειώνοντας νευρολογικές επιπλοκές σχετιζόμενες με βλάβη του νωτιαίου μυελού και μπορεί να εξαλείψει την κεντρική άπνοια που μπορεί να προκαλέσει αιφνίδιο θάνατο[13,14]. Στην ομόζυγη κατάσταση, η οποία εμφανίζεται σε 25% των απογόνων των δύο γονέων με αχονδροπλασία, η νόσος είναι συνήθως θανατηφόρα κατά τα πρώτα 2 χρόνια της ζωής[12]. Ωστόσο, μια περίπτωση επιβίωσης για 37 μήνες έχει αναφερθεί στη βιβλιογραφία[15]. Τα ακτινολογικά χαρακτηριστικά της ομόζυγης αχονδροπλασίας κυμαίνονται μεταξύ εκείνων της θανατηφόρου δυσπλασίας και της ετερόζυγης αχονδροπλασίας.

Η κύρια δυσκολία στην προγεννητική διάγνωση είναι ότι η ανάπτυξη των μακρών οστών σε αυτή την ασθένεια δεν αναγνωρίζεται, στις περισσότερες περιπτώσεις, μέχρι το τρίτο τρίμηνο της εγκυμοσύνης[10]. Επιπροσθέτως, η μορφολογία των προσβληθέντων μακρών οστών είναι φυσιολογική, γεγονός που καθιστά τη διάγνωση ακόμα πιο δύσκολη. Σε ορισμένες περιπτώσεις, η συμμετοχή του βραχιονίου είναι πιο σοβαρή από εκείνη του μηριαίου οστού[16]. Ωστόσο, η προγεννητική διάγνωση της αχονδροπλασίας είναι δυνατή και έχει αναφερθεί[17-20]. Πρόσθετα κριτήρια που, αν είναι παρόντα, μπορεί να υποστηρίξουν την υπερηχογραφική διάγνωση της αχονδροπλασίας είναι μια τάση προς μακροκρανία και χαμηλή ρινική γέφυρα. Ωστόσο, και τα δύο αυτά χαρακτηριστικά είναι δύσκολο να διαγνωστούν (Σχήμα 9.21b). Για να ξεπεραστεί αυτή η δυσκολία, μερικοί συγγραφείς έχουν προτείνει τη χρήση των δεικτών HC / FL (περιμέτρου κεφαλής / μήκος μηριαίου) ή BPD / FL (αμφικροταφική διάμετρος / μήκος μηριαίου), οι οποίοι αλλοιώνονται νωρίτερα από τη μέτρηση των μεμονωμένων παραμέτρων, λόγω του γεγονότος ότι οι βιομετρικές παράμετροι του αριθμητή και του παρονομαστή παρεκκλίνουν σε αντίθετες κατευθύνσεις, δηλαδή προς τα άνω ή πάνω από την 95η εκατοστιαία θέση για την κρανιακή βιομετρία και προς τα κάτω ή κάτω από την 5η εκατοστιαία θέση για το μήκος του μηριαίου. Η άκρα χείρα δίκην τρίαινας, με αυξημέ-

Εικόνα 3: *Υπερηχογραφική απεικόνιση των δομών του εμβρυικού εγκεφάλου*

Εικόνα 4: *Υπερηχογραφική απεικόνιση της βράχυνσης του μηριαίου οστού*

νο μεσοδιάστημα μεταξύ τρίτου και τέταρτου δακτύλου, είναι ένα ειδικό εύρημα στην αχονδροπλασία[20,21]. Τα περισσότερα από τα παραπάνω χαρακτηριστικά είναι πολύ δύσκολο να εντοπιστούν και να επιβεβαιωθούν. Αυτές οι διαγνωστικές δυσκολίες, μαζί με την καθυστερημένη εμφάνιση των περισσότερων υπερηχογραφικά ανιχνεύσιμων σημείων, είναι υπεύθυνες για το πολύ χαμηλό ποσοστό προγεννητικής ανίχνευσης της αχονδροπλασίας[22]. Μια συσχέτιση της αυξημένης αυχενικής διαφάνειας του πρώτου τριμήνου με την αχονδροπλασία έχει αναφερθεί από το 2005[23]. Η προγεννητική διάγνωση σε εγκυμοσύνες στις οποίες ένας ή και οι δύο γονείς έχουν αχονδροπλασία είναι δυνατή με μοριακή διάγνωση, τη βιοψία χοριακής λάχνης (CVS) ή αμνιοπαρακέντηση[19,24,25]. Μοριακή ανάλυση μπορεί να εντοπίσει επίσης μεταλλάξεις σε έμβρυα με υποψία αχονδροπλασίας από υπερηχογραφικά ευρήματα, κάνοντας την προγεννητική διάγνωση πιο αποτελεσματική.

Η διαφορική διάγνωση θα πρέπει να περιλαμβάνει και άλλες καταστάσεις που είναι πιθανό να χαρακτηρίζονται από οριακό ή βραχύ μηριαίο. Το πρώτο και το πιο εύκολο να αποκλειστεί είναι η τρισωμία 21. Ένας απλός καρυότυπος αρκεί. Επιπλέον, τα ίδια κύτταρα μπορούν να χρησιμοποιηθούν για τον έλεγχο του DNA που απαιτείται για τη διάγνωση της αχονδροπλασίας. Η άλλη πιο

Εικόνα 5: *Το τεχνητά αποβληθέν έμβρυο των 12 εβδομάδων με αχονδροπλασία*

σημαντική κατάσταση που πρέπει να αποκλειστεί είναι η πρώιμης έναρξης εμβρυική καθυστέρηση της ανάπτυξης (FGR), η έναρξη της οποίας μπορεί σπάνια να χαρακτηρίζεται από επιλεκτική υπανάπτυξη των μακρών οστών. Οι άλλες σκελετικές δυσπλασίες που πρέπει να διαφοροδιαγνωσθούν είναι η

μέτρια ριζομελία (τουλάχιστον στο δεύτερο τρίμηνο), η καμπτομελική δυσπλασία, η οποία συχνά χαρακτηρίζεται από μικρογναθία και τοξοειδή οστά, η χονδροεξωδερματική δυσπλασία (Ellis -Van Creveld σύνδρομο), η οποία συνδέεται με σημαντική θωρακική υποπλασία, πολυδακτυλία και συγγενή καρδιοπάθεια (50% των περιπτώσεων) και οι μη θανατηφόρες παραλλαγές της ατελούς οστεογένεσης (τύποι I, III και IV), οι οποίες μπορεί να διαθέτουν όψιμης έναρξης κατάγματα και κάμψη των μακρών οστών[8].

Χορήγηση αυξητικής ορμόνης έχει προταθεί για τη θεραπεία της αχονδροπλασίας με ενθαρρυντικά αποτελέσματα[26-28]. Άλλες καινοτόμες θεραπευτικές προσεγγίσεις αφορούν τη ρύθμιση (μείωση) της δραστικότητας της κινάσης της τυροσίνης του FGFR3 από εκλεκτικούς αναστολείς, αντισώματα αποκλεισμού για να παρεμποδίζεται η σύνδεση των FGFR προσδετών[29], και η υπερέκφραση του C-νατριουριτικού πεπτίδιου[30].

Συμπεράσματα

Η αχονδροπλασία είναι μια αυτοσωματική επικρατούσα διαταραχή που σχετίζεται με ελάττωμα στο μικρό βραχίονα του χρωμοσώματος 4, που μπορεί να είναι ομόζυγο (πάντα θανατηφόρο) ή ετερόζυγο (κυρίως ζώντα νεογνά). Η διάγνωση γίνεται με βάση το οικογενειακό ιστορικό, αν και οι περισσότερες περιπτώσεις οφείλονται σε μεταλλάξεις de novo, και από τα ακόλουθα υπερηχογραφικά ευρήματα: κοντά άκρα, κυρίως ριζομελία, μακρύς και στενός θώρακας, οσφυϊκή λόρδωση και αποπλατισμένο κρανίο με μετωπιαίο οίδημα. Υπάρχει μια ενθαρρυντική τάση για πρώιμη διάγνωση της αχονδροπλασία με βάση την αυξημένη αυχενική διαφάνεια, στο πρώτο τρίμηνο. Μια απλή επιβεβαίωση με καρυότυπο είναι απαραίτητη για τη διάγνωση. Ο τερματισμός της εγκυμοσύνης φαίνεται να είναι η πιο συνηθισμένη επιλογή των γυναικών σε αυτές τις καταστάσεις και η έγκαιρη διάγνωση συμβάλλει στον περιορισμό των βιολογικών και ψυχολογικών κινδύνων και του κόστους.

Ultrasound diagnosis of achondroplasia with normal karyotype in the first trimester of pregnancy: our case and review of the literature

Daskalakis G., Antonakopoulos N., Antsaklis A.
1st Department of Obstetrics and Gynecology, University of Athens Medical School, Alexandra Hospital

Correspondence: Antonakopoulos Nikolaos
Mikras Asias 50-52 Vyronas Athens
P.C. 16231, Tel. 2107661688 & 6978236246
E-mail: antonakopoulos2002@yahoo.gr

Summary

Achondroplasia is the most common form of short-limb dwarfism. More than 90% of cases are sporadic and there is, on average, an increased paternal age at the time of conception of affected individuals. More than 97% of persons with achondroplasia have a Gly380Arg mutation in the transmembrane domain of the fibroblast growth factor receptor (FGFR) 3 gene. Mutations in the FGFR3 gene also result in hypochondroplasia, the lethal thanatophoric dysplasias, the recently described SADDAN (severe achondroplasia with developmental delay and acanthosis nigricans) dysplasia, and two craniosynostosis disorders: Muenke coronal craniosynostosis and Crouzon syndrome with acanthosis nigricans. Its prenatal sonographic diagnosis is possible, but difficult, and often made late. When this condition is suspected, molecular genetic testing can be used to detect a mutation in the FGFR3 gene.

Key words: achondroplasia, dwarfism, FGFR3, first trimester

Βιβλιογραφία

1. Vajo Z, Francomano CA, Wilkin DJ: The molecular and genetic basis of fibroblast growth factor receptor 3 disorders: the achondroplasia family of skeletal dysplasias, Muenke craniosynostosis, and Crouzon syndrome with acanthosis nigricans. Endocr Rev 21:23, 2000.
2. Francomano CA, Ortiz de Luna RI, Hefferon TW, et al: Localization of the achondroplasia gene to the distal 2.5 Mb of human chromosome 4p. Hum Mol

Genet 3:787, 1994.
3. Le Merrer M, Rousseau F, Legeai-Mallet L, et al: A gene for achondroplasia-hypochondroplasia maps to chromosome 4p. Nat Genet 6 :318, 1994.
4. Velinov M, Slaugenhaupt SA, Stoilov I, et al: The gene for achondroplasia maps to the telomeric region of chromosome 4p. Nat Genet 6:314, 1994.
5. Shiang R, Thompson LM, Zhu YZ, et al: Mutations in the transmembrane domain of FGFR3 cause the most common genetic form of dwarfism, achondroplasia. Cell 78:335, 1994.
6. Rousseau F, Bonaventure J, Legeai-Mallet L, et al: Mutations in the gene encoding fibroblast growth factor receptor-3 in achondroplasia. Nature 371:252, 1994.
7. Ramaswami U, Rumsby G, Hindmarsh PC, et al: Genotype and phenotype in hypochondroplasia. J Pediatr 133:99, 1998.
8. Schramm T, Gloning KP, Minderer S, et al: Prenatal sonographic diagnosis of skeletal dysplasias. Ultrasound Obstet Gynecol 2009; 34: 160–170.
9. Patel MD, Filly RA: Homozygous achondroplasia: US distinction between homozygous, heterozygous, and unaffected fetuses in the second trimester. Radiology 196:541, 1995.
10. Kurtz AB, Filly RA, Wapner RJ, et al: In utero analysis of heterozygous achondroplasia: variable time of onset as detected by femur length measurements. J Ultrasound Med 5:137, 1986.
11. Lachman RS: Neurologic abnormalities in the skeletal dysplasias: a clinical and radiological perspective. Am J Med Genet 69:33, 1997.
12. Pauli RM, Scott CI, Wassman ER Jr, et al. Apnea and sudden unexplained death in infants with achondroplasia. J Pediatr 1984;104:342-8.
13. Ho NC, Guarnieri M, Brant LJ, et al: Living with achondroplasia: quality of life evaluation following cervico-medullary decompression. Am J Med Genet A 131:163, 2004.
14. Rimoin DL. Cervicomedullary junction compression in infants with achondroplasia: when to perform neurosurgical decompression. Am J Hum Genet 1995;56:824-6.
15. Pauli RM, Conroy MM, Langer LO Jr, et al: Homozygous achondroplasia with survival beyond infancy. Am J Med Genet 16:459, 1983.
16. Modaff P, Horton VK, Pauli RM 1996 Errors in the prenatal diagnosis of children with achondroplasia. Prenat Diagn 16:525–530.
17. Elejalde BR, De Elejalde MM, Hamilton PR, et al: Prenatal diagnosis in two pregnancies of an achondroplastic woman. Am J Med Genet 15:437, 1983.
18. Huggins MJ, Mernagh JR, Steele L, et al: Prenatal sonographic diagnosis of hypochondroplasia in a high risk fetus. Am J Med Genet 87:226, 1999.
19. Mesoraca A, Pilu G, Perolo A, et al: Ultrasound and molecular midtrimester prenatal diagnosis of de novo achondroplasia. Prenat Diagn 16:764, 1996.
20. Cordone M, Lituania M, Bocchino G, et al: Ultrasonographic features in a case of heterozygous achondroplasia at 25 weeks' gestation. Prenat Diagn 13:395, 1993.
21. Guzman ER, Day-Salvatore D, Westover T, et al: Prenatal ultrasonographic demonstration of the trident hand in heterozygous achondroplasia. J Ultrasound Med 13:63, 1994.
22. Kurtz AB, Needleman L, Wapner RJ, Hilpert P, Kuhlman K, Burns PN, Feld RI, Mitchell DG, Segal S, Blum L. Usefulness of a short femur in the in utero detection of skeletal dysplasias. Radiology 1990; 177: 197–200.
23. Tonni G, Ventura A, De Felice C: First trimester increased nuchal translucency associated with fetal achondroplasia. Am J Perinatol 22:145, 2005.
24. James PA, Shaw J, Du Sart D, et al : Molecular diagnosis in a pregnancy at risk for both spondyloepiphyseal dysplasia congenita and achondroplasia. Prenat Diagn 23:861, 2003.
25. Schrijver I, Lay MJ, Zehnder JL: Rapid combined genotyping assay for four achondroplasia and hypochondroplasia mutations by real-time PCR with multiple detection probes. Genet Test 8:185, 2004.
26. Seino Y, Moriwake T, Tanaka H, et al: Molecular defects in achondroplasia and the effects of growth hormone treatment. Acta Paediatr Suppl 88:118, 1999.
27. Tanaka H, Kubo T, Yamate T, et al: Effect of growth hormone therapy in children with achondroplasia: growth pattern, hypothalamic-pituitary function, and genotype. Eur J Endocrinol 138:275, 1998.
28. Weber G, Prinster C, Meneghel M, et al 1996 Human growth hormone treatment in prepubertal children with achondroplasia. Am J Med Genet 61:396–400.
29. Aviezer D, Golembo M, Yayon A: Fibroblast growth factor receptor-3 as a therapeutic target for Achondroplasia-genetic short limbed dwarfism. Curr Drug Targets 4:353, 2003.
30. Yasoda A, Komatsu Y, Chusho H, et al: Overexpression of CNP in chondrocytes rescues achondroplasia through a MAPK-dependent pathway. Nat Med 10:80, 2004.

ΥΠΕΡΗΧΟΓΡΑΦΙΑ ΤΟΜ.9, ΤΕΥΧ.4, ΣΕΛ. 143-150, 2012

Αντωνακόπουλος Νικόλαος, Ντόμαλη Αικατερίνη, Θεοδωρά Μαριάνα, Δασκαλάκης Γεώργιος, Γουμαλάτσος Νικόλαος, Παπαζεύκος Βασίλειος, Σύνδος Μιχαήλ, Αντσακλής Αριστείδης
Α' Πανεπιστημιακή Μαιευτική και Γυναικολογική Κλινική Ιατρικής Σχολής Πανεπιστημίου Αθηνών, Γ.Ν.Α. Αλεξάνδρα

Όψιμη διακοπή εγκυμοσύνης λόγω ολοπροσεγκεφαλίας του εμβρύου: παρουσίαση περιστατικού και ανασκόπηση της βιβλιογραφίας

Περίληψη
Η ολοπροσεγκεφαλία (holoprosencephaly-HPE) είναι μια σύνθετη δυσπλασία του εγκεφάλου που προκύπτει από ατελή διάσπαση του προσεγκεφάλου σε δεξί και αριστερό ημισφαίριο, που συμβαίνει μεταξύ 18ης και 28ης ημέρας της κύησης. Οι ανωμαλίες διάπλασης του πρόσθιου εγκεφάλου συνδέονται γενικά με ανωμαλίες διάπλασης του προσώπου, που κυμαίνονται από ανοφθαλμία ή κυκλωπία με ή χωρίς προβοσκίδα στις πιο σοβαρές περιπτώσεις, μέχρι λαγώχειλο, απλό υποτελορισμό ή ακόμα και καθόλου ανωμαλίες στις λιγότερο σοβαρές μορφές.
Παρουσιάζουμε μία περίπτωση ολοπροσεγκεφαλίας με συνοδό κυκλωπία και αρρινία διαγνωσθείσας στο δεύτερο τρίμηνο της εγκυμοσύνης και ανασκοπούμε την υπάρχουσα βιβλιογραφία που αφορά αυτή τη συγγενή διαμαρτία διάπλασης.

Λέξεις - κλειδιά: ολοπροσεγκεφαλία, κυκλωπία, αρρινία, δεύτερο τρίμηνο

Αλληλογραφία:
Αντωνακόπουλος Νικόλαος
Μικράς Ασίας 50-52 Βύρωνας Αττικής
Τ.Κ. 16231
Τηλ. 2107661688 & 6978236246
E-mail: antonakopoulos2002@yahoo.gr

Κατατέθηκε 17/12/12
Έγινε δεκτή 17/12/12

Εισαγωγή

Οι δυσπλασίες του κεντρικού νευρικού συστήματος (ΚΝΣ) είναι από τις συχνότερες συγγενείς ανωμαλίες. Οι ανωμαλίες διάπλασης του νευρικού σωλήνα είναι οι δυσπλασίες του ΚΝΣ που απαντώνται συχνότερα κατά τη γέννηση και ανέρχονται σε περίπου 1 με 2 περιπτώσεις ανά 1000 γεννήσεις. Η συχνότητα εμφάνισης ενδοκρανιακής ανωμαλίας

χωρίς συνοδό ανωμαλία διάπλασης του νευρικό σωλήνα είναι άγνωστη, επειδή διαλάθει συνήθως της διάγνωσης κατά τη γέννηση και εκδηλώνεται πιθανόν αργότερα στη ζωή. Μακροπρόθεσμες μελέτες παρακολούθησης δείχνουν ότι η επίπτωση μπορεί να είναι τόσο υψηλή όσο 1 στις 100 γεννήσεις[1].

Το υπερηχογράφημα έχει συμβάλει τα μέγιστα στη διάγνωση ανωμαλιών του εμβρυϊκού ΚΝΣ για σχεδόν 30 χρόνια. Τα τελευταία χρόνια, ο μαγνητικός συντονισμός (MRI) έχει αναδειχθεί ως μια πολλά υποσχόμενη νέα τεχνική που μπορεί να προσθέσει σημαντικές πληροφορίες, σε επιλεγμένες περιπτώσεις[2], αν και το πραγματικό πλεονέκτημα σε σχέση με τους υπερήχους παραμένει θέμα διαρκούς αντιπαράθεσης[3].

Ο εμβρυϊκός εγκέφαλος υφίσταται σημαντικές αναπτυξιακές αλλαγές σε όλη την διάρκεια της κύησης. Στις 7 εβδομάδες κύησης (διακολπική λήψη), το ρομβοεγκεφαλικό κυστίδιο, που θα δώσει εξελικτικά την τέταρτη κοιλία, είναι συνήθως η μόνη απεικονιζόμενη δομή. Στις 8 εβδομάδες (διακολπική λήψη) τα δύο κύρια κυστίδια του εγκεφάλου που μπορούν να απεικονιστούν είναι: η μεσεγκεφαλική κοιλία, η οποία θα οδηγήσει στον υδραγωγό του Sylvius και η προσεγκεφαλική κοιλία, η οποία θα οδηγήσει στην τρίτη κοιλία. Στις 13 εβδομάδες της κύησης η ενδοκρανιακή ανατομία χαρακτηρίζεται από τα χοριοειδή πλέγματα των πλαγίων κοιλιών. Η μέση γραμμή μπορεί επίσης να είναι ορατή με σαφήνεια.

Στο δεύτερο τρίμηνο μια λεπτομερής υπερηχογραφική εξέταση των ήδη καλά διαμορφωμένων εγκεφαλικών δομών επιτρέπει την ανίχνευση των περισσότερων ανωμαλιών[4]. Συνήθως χρησιμοποιούνται τρεις προβολές (κατά τον εγκάρσιο άξονα): η διαθαλαμική προβολή για να μετρήσουμε την αμφικροταφική διάμετρο (BPD) και την περίμετρο της κεφαλής (HC) και περιλαμβάνει τον θάλαμο και το διαφανές διάφραγμα, η διακοιλιακή προβολή που περιλαμβάνει τα κέρατα των πλάγιων κοιλιών, τα οποία περιέχουν τα υπερηχογενή χοριοειδή πλέγματα, και η διαπαρεγκεφαλιδική προβολή που λαμβάνεται με την οπίσθια κάμψη του ηχοβολέα προς τον οπίσθιο κρανιακό βόθρο. Σε αυτή την προβολή τυπικά μετρώνται η παρεγκεφαλίδα και η μεγάλη δεξαμενή. Μεταξύ 15 και 22 εβδομάδων κύησης, η διάμετρος της παρεγκεφαλίδας σε χιλιοστά είναι περίπου ισοδύναμη με την ηλικία κύησης σε εβδομάδες[5,6].

Το βασικό υπερηχογράφημα είναι ουσιαστικά μια εξέταση διαλογής για εγκύους χαμηλού κινδύνου και υπάρχει μια γενική συναίνεση ότι αρκεί να απεικονίζονται οι βασικές δομές

Εικόνα 1: *Υπερηχογραφική απεικόνιση της ενδοκράνιας κοιλότητας και του εγκεφάλου*

Εικόνα 2: *Το 24ων εβδομάδων έμβρυο*

σε δύο εγκάρσια επίπεδα, όπως οι πλάγιες κοιλίες, τα βασικά γάγγλια, το διαφανές διάφραγμα και ο οπίσθιος βόθρος[4]. Συνιστάται, επίσης, μέτρηση της BPD και της HC. Ορισμένοι υποστηρίζουν επίσης τη μέτρηση της εγκάρσιας διαμέτρου της παρεγκεφαλίδας και του βάθους της μεγάλης δεξαμενής[7]. Το λεπτομερές νευροϋπερηχογράφημα του εμβρύου (neurosonogram) είναι μια διαγνωστική εξέταση που συνήθως εκτελείται σε έγκυο με αυξημένο κίνδυνο εμβρυϊκών ανωμαλιών και περιλαμβάνει στεφανιαίες και οβελιαίες τομές της κεφαλής που είναι πιο δύσκολο τεχνικά να επιτευχθούν, αλλά έχουν το πλεονέκτημα της σαφέστερης οριοθέτησης και λεπτομερέστερης απεικόνισης της ενδοκράνιας ανατομίας, ιδιαίτερα με τη χρήση κολπικής κεφαλής υπερήχου, στα έμβρυα με κεφαλική προβολή.

Παρουσίαση περιστατικού

Το περιστατικό μας αφορά μία 16χρονη έφηβη πρωτοτόκο η οποία υποβλήθηκε σε υπερηχογράφημα στις 22 εβδομάδες της κύησης, για πρώτη φορά κατά τη διάρκεια της τρέχουσας εγκυμοσύνης. Τα υπερηχογραφικά ευρήματα (σχήμα 1) ήταν: παντελής έλλειψη εγκεφαλικών ημισφαιρίων, η οποία μάλιστα αρχικά έδινε την εντύπωση υδρανεγκεφαλίας. Προσεκτικότερη ωστόσο παρατήρηση ανέδειξε υπολείμματα αρχέγονου εγκεφάλου κατά τον οπίσθιο βόθρο. Μετά συμβουλευτική αποφασίστηκε διακοπή της κύησης, η οποία πραγματοποιήθηκε στις 24 εβδομάδες κύησης (σχήματα 2,3), μετά ωρίμανση του τραχήλου της μήτρας με κολπικά δισκία προσταγλανδίνης. Τα μακροσκοπικά ευρήματα ήταν: κυκλωπία, αρρινία, μικροστομία, μικρογναθία, χαμηλή πρόσφυση των ώτων και των μαλλιών, ευρύς θώρακας, μακριά άνω άκρα. Τα ευρήματα επιβεβαίωσαν τη διάγνωση της ολοπροσεγκεφαλίας.

Συζήτηση

Η ολοπροσεγκεφαλία είναι μία πολύπλοκη ανωμαλία διάπλασης του προσθίου εγκεφάλου που χαρακτηρίζεται από κοινού από ατελή διαχωρισμό των εγκεφαλικών ημισφαιρίων και ατελή σχηματισμό των υποκείμενων

Εικόνα 3: *Κρανιοπροσωπικές ανωμαλίες: κυκλωπία, αρρινία, μικροστομία, μικρογναθία, χαμηλή πρόσφυση αυτιών και μαλλιών*

δομών του διεγκεφάλου[8]. Ο επιπολασμός γέννησης είναι 1 στα 10000 - 16000, αν και είναι πολύ μεγαλύτερος σε αποβολές, φθάνοντας σε 1 στις 250, σύμφωνα με κάποιες δημοσιεύσεις[9-11].

Η αιτιολογία είναι ετερογενής. Πολλές διαφορετικές χρωμοσωμικές ανωμαλίες έχουν αναφερθεί σε ολοπροσεγκεφαλία, με πιο κοινή την τρισωμία 13 (ή del.13q) (70% των περιπτώσεων με ανωμαλίες χρωμοσωμάτων και 40% όλων των περιπτώσεων). Άλλες χρωμοσωμικές ανωμαλίες που παρατηρήθηκαν σε ολοπροσεγκεφαλία περιλαμβάνουν επαναλήψεις και ελλείψεις του χρωμοσώματος 18, τρισωμία 21 και τριπλοειδία. Ολοπροσεγκεφαλία μπορεί να προκληθεί από ένα αυτοσωματικό υπολειπόμενο γονίδιο ή από μία επικρατούσα μετάλλαξη στις περισσότερες περιπτώσεις[11,12]. Τουλάχιστον 9 γονιδιακές μεταλλάξεις έχουν αναφερθεί[13-18]: sonic hedgehog (SHH), patched homolog 1 (PTCH1), glioma-associated oncogene family zinc finger 2 (GLI2), teratocarcinoma-derived growth factor 1 (TDGF1, επίσης γνωστό ως CRIPTO), TGF-β–induced factor homeobox (TGIF), forkhead box H1 (FOXH1), zinc finger protein of the cerebellum 2 (ZIC2), SIX homeobox 3 (SIX3), and dispatched homolog 1 (DISP1).

Έχουν επίσης αναγνωριστεί και επιγενετικοί παράγοντες κινδύνου για τη νόσο. Αυτή η πα-

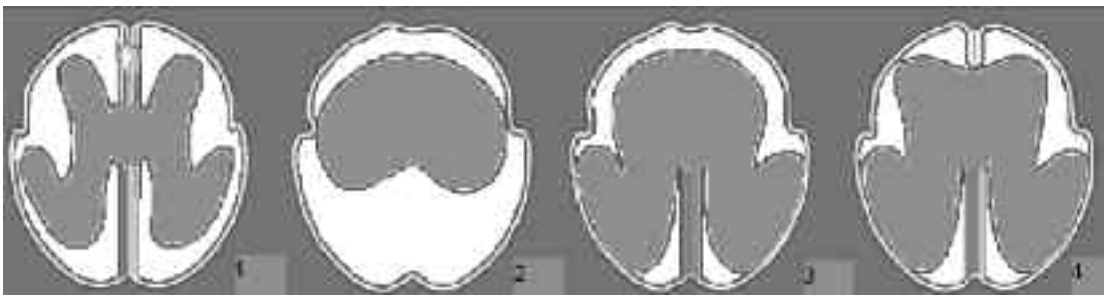

Εικόνα 4: *1=φυσιολογικός εγκέφαλος, 2=αλοβιακή ΗΡΕ, 3=ημιλοβιακή ΗΡΕ, 4=λοβιακή ΗΡΕ*

θολογία μπορεί να προκληθεί από περιβαλλοντικούς παράγοντες ή μεταβολικές διαταραχές[19]. Οι μόνοι επίσημα αναγνωρισμένοι περιβαλλοντικοί παράγοντες είναι ο ινσουλινοεξαρτώμενος σακχαρώδης διαβήτης (1% κίνδυνο για ΗΡΕ)[20] και ο μητρικός αλκοολισμός με έναν κίνδυνο που ενισχύεται με το κάπνισμα (RR 1.4)[21]. Ολοπροσεγκεφαλία έχει επίσης σημειωθεί σε συνδυασμό με προγεννητική έκθεση σε φάρμακα (ρετινοϊκό οξύ, αναστολείς βιοσύνθεσης χοληστερόλης[22]), ή σε λοιμώξεις (κυτταρομεγαλοϊό[23,24], τοξόπλασμα[25,26], ερυθρά[26,27]). Το ρετινοϊκό οξύ καθώς και η ισοτρετινοΐνη προκαλούν τα αποτελέσματά τους δρώντας στα νευρικά κύτταρα κορυφής. Ολοπροσεγκεφαλία μπορεί επίσης να προκληθεί από μεταλλαγμένα γονίδια και τερατογόνα, όπως στο σύνδρομο Smith-Lemli-Opitz (SLO)[28].

Η πιο ευρέως αποδεκτή ταξινόμηση αυτών των διαταραχών αναγνωρίζει τέσσερις κύριες μορφές: την αλοβιακή (alobar), την ημιλοβιακή (semilobar), τους λοβιακούς τύπους (lobar) και την πιο πρόσφατα περιγραφείσα μέση διαημισφαιρική παραλλαγή (middle interhemispheric variant - MIHV) (πίνακας 1). Στην αλοβιακή μορφή, την πιο σοβαρή, απουσιάζει κάθε διαχωρισμός των ημισφαιρίων καθώς και το μεσολόβιο. Υπάρχει μία μόνο πρωτόγονη κοιλία, με ή χωρίς ένα μανδύα φλοιού που περιβάλλει τους κεντρικά συντηγμένους θαλάμους. Η τρίτη κοιλία απουσιάζει, όπως και η νευροϋπόφυση και οι οσφρητικοί βολβοί. Στην ημιλοβιακή μορφή τα δύο εγκεφαλικά ημισφαίρια διαχωρίζονται μερικώς, αλλά εξακολουθεί να υπάρχει μια ενιαία κοιλία (σχήμα 4). Οι δύο πρώτες αυτές μορφές συνδέονται συχνά με μικροκεφαλία, λιγότερο συχνά με μακροκεφαλία, η οποία πάντοτε οφείλεται σε ραχιαία κύστη ή αποφρακτική υδροκεφαλία. Στους λοβιακούς τύπους ο διαχωρισμός των ημισφαιρίων είναι καλά ανεπτυγμένος, αλλά εξακολουθεί να απουσιάζει το διαφανές διάφραγμα. Στη μέση διαημισφαιρική παραλλαγή της ολοπροσεγκεφαλίας η σύντηξη λαμβάνει χώρα κυρίως στο επίπεδο των πλαγίων κοιλιών, ενώ τα πρόσθια και οπίσθια κέρατα είναι σχετικά καλά ανεπτυγμένα[29,30]. Η ολοπροσεγκεφαλία είναι η μόνη ανωμαλία του εγκεφάλου στην οποία σχηματίζεται το οπίσθιο μεσολόβιο εν τη απουσία πρόσθιου μεσολοβίου[31].

Η διαφοροποίηση σε δύο εγκεφαλικά ημισφαίρια επάγεται από τον ίδιο μεσεγχυματικό ιστό που είναι επίσης υπεύθυνος για τη διαφοροποίηση της μέσης γραμμής του προσώπου. Η αλοβιακή και ημιλοβιακή ολοπροσεγκεφαλία τυπικά και σχεδόν πάντα συνδέεται με ανωμαλίες του προσώπου[7]. Η σοβαρότητα των ανωμαλιών του προσώπου αντικατοπτρίζει τις εγκεφαλικές ανωμαλίες σε ποσοστό περίπου 80%[32]. Οι πιο συχνές ανωμαλίες προσώπου περιλαμβάνουν ένα ευρύ φάσμα, όπως: κυκλωπία ή ανοφθαλμία και αρρινία, με ή χωρίς προβοσκίδα (σωληνοειδές εξάρτημα πάνω από το μάτι), ηθμοκεφαλία, με προφανή υποτελορισμό (ανώμαλη μείωση της απόστασης μεταξύ των ματιών) και μια προβοσκίδα ανάμεσα στα μάτια, κυβοκεφαλία, με λιγότερο έντονο υποτελορισμό και μύτη με ένα ρουθούνι, διάμεσες σχιστίες με προγναθική αγενεσία.

Σήμερα, οι περισσότερες σοβαρές περιπτώσεων ΗΡΕ ανιχνεύονται με το υπερηχογρά-

Πίνακας 1: *Ταξινόμηση της ολοπροσεγκεφαλίας*

ΤΥΠΟΣ ΟΛΟΠΡΟΣΕΓΚΕΦΑΛΙΑΣ	**ΑΛΟΒΙΑΚΟΣ**	**ΗΜΙΛΟΒΙΑΚΟΣ**	**ΛΟΒΙΑΚΟΣ**	**MIHV**
	Μονήρης πρόσθια κοιλία	Στοιχειώδεις εγκεφαλικοί λοβοί	Ανεπτυγμένοι εγκεφαλικοί λοβοί	Ανεπτυγμένοι εγκεφαλικοί λοβοί
ΧΑΡΑΚΤΗΡΙΣΤΙΚΑ	Μη διαχωρισμός των ημισφαιρίων	Ατελής διαχωρισμός ημισφαιρίων	Σαφής διαχωρισμός ημισφαιρίων	Διαταρ. διαχωρισμού οπίσθ. μετωπιαίου και βρεγματικού λοβού
	Απόν μεσολόβιο	Απόν μεσολόβιο	Υποπλαστικό μεσολόβιο	Απόν μεσολόβιο

Πίνακας 2: *Ελλείμματα του συνδρόμου της ολοπροσεγκεφαλίας*

HPE	**Νευρολογικά σημεία**	**Κρανιοπροσωπικές δυσμορφίες**	**Ενδοκρινικές διαταραχές**	**Κινητικές δυσλειτουργίες**	**Δυσαυτονομικά σημεία**
	Επιληψία	Μικροκεφαλία	Άποιος διαβήτης	Δυσκολίες σίτισης και κατάποσης	Ασταθής θερμοκρασία
	Υδροκέφαλος	Υποτελορισμός	Ανεπάρκεια GH		Ασταθής καρδιακός και αναπνευστικός ρυθμός
	Πνευματική υστέρηση	Λαγόχειλο ή λυκόστομα	Επινεφριδιακή υποπλασία		
	Υποτονία	Επίπεδη μύτη	Υπογοναδισμός		
	Αδυναμία	Κολόβωμα ίριδας	Θυρεοειδική υποπλασία		
	Σπαστικότητα	Μονήρης άνω γναθιαίος τομέας			
	Δυστονία				

φημα του πρώτου τριμήνου. Η προγεννητική διάγνωση συχνά οδηγεί σε διακοπή της κύησης, μετά από γενετική συμβουλευτική, σχετικά με τη σοβαρότητα των δυσμορφιών. Ηπιότερες περιπτώσεις HPE μπορεί να διαλάθουν της διάγνωσης. Ο μαγνητικός συντονισμός παρέχει περισσότερες πληροφορίες για το χαρακτηρισμό των δυσπλασιών στο τρίτο τρίμηνο[33]. Η προγεννητική διάγνωση του αλοβιακού τύπου ολοπροσεγκεφαλίας εξαρτάται από την ανάδειξη μιας ενιαίας στοιχειώδους εγκεφαλικής κοιλίας που μπορεί να προεξέχει προς τα πίσω μέσα από το φλοιό σχηματίζοντας ένα ραχιαίο σάκο. Ανάλογα με τον βαθμό αναδίπλωσης του φλοιού πάνω από την κοιλιακή κοιλότητα και την παρουσία ή απουσία ενός ραχιαίου σάκου διακρίνουμε τρεις ποικιλίες της αλοβιακής μορφής ολοπροσεγκεφαλίας: την τηγανίτα, το κύπελλο και τη μπάλα. Επιπλέον ευρήματα περιλαμβάνουν την παρουσία τυπικών ανωμαλιών στο πρόσωπο. Παρόμοια υπερηχογραφική εικόνα αναμένεται στην ημιλοβιακή μορφή. Η MIHV παραλλαγή ολοπροσεγκεφαλίας χαρακτηρίζεται από σχετικά καλοσχηματισμένα μετωπιαία κέρατα που συντήκονται στη μέση γραμμή χωρίς την παρεμβολή διαφανούς διαφράγματος και επικοινωνούν οπίσθια με μία μόνο υποτυπώδη κοιλότητα. Η αναγνώριση των λοβιακών μορφών αποτελεί πρόκληση, καθώς η διαφοροποίηση από άλλες εγκεφαλικές ανωμαλίες, όπως η απλή αγενεσία του διαφανούς διαφράγματος είναι πάντα δύσκολη. Η παρουσία συντηγμένων κεράτων, τα οποία εμφανίζονται ως μία γραμμική δομή εντός της τρίτης κοιλίας, είναι συχνό και πολύ συγκεκριμένο εύρημα στην περίπτωση αυτή[34,35]. Όπως και στην λοβιακή ολοπροσεγκεφαλία, η σχισμή των ημισφαιρίων είναι ρηχή προσθίως λόγω της σύντηξης των μετωπιαίων λοβών και οι κλάδοι της πρόσθιας εγκεφαλικής αρτηρίας πορεύονται κατά μήκος της επιφά-

νειας του εγκεφάλου προκαλώντας στην έγχρωμη απεικόνιση Doppler ένα τυπικό σημείο που αναφέρεται ως «το φίδι που σέρνεται κάτω από το κρανίο»[36].

Η αλοβιακή ΗΡΕ πρέπει να διακριθεί από υδρανεγκεφαλία με την αναζήτηση του ραχιαίου σάκου, των συντηγμένων θαλάμων και την ανάδειξη ενός λεπτού εγκεφαλικού φλοιού. Συνοδές ανωμαλίες του προσώπου προσανατολίζουν τη διάγνωση προς ΗΡΕ. Είναι επίσης σημαντικό να διαφοροποιήσουμε την ολοπροσεγκεφαλία από ορισμένες μορφές σοβαρής υδροκεφαλίας. Στην περίπτωση αυτή βέβαια λείπουν οι διαταραχές διάπλασης της μέσης γραμμής του προσώπου. Επίσης αναδεικνύονται φυσιολογικά διαχωρισμένοι θάλαμοι και ετερόπλευρα χοριοειδή πλέγματα. Η πιο δύσκολη διαφορική διάγνωση αφορά λοβιακή ολοπροσεγκεφαλία και διαφραγματοπτική δυσπλασία. Η διαφοροποίηση αυτή είναι δύσκολη, επειδή και οι δύο παθολογίες μοιράζονται δυσπλασίες, όπως η απουσία του διαφανούς διαφράγματος και η ίδια εμφάνιση των πρόσθιων κεράτων. Εδώ αξιολογείται η παρουσία του σημείου «το φίδι κάτω από το κρανίο» και απαιτείται συχνά μαγνητικός συντονισμός. Καρυότυπος πρέπει να γίνεται πάντα. Επιπλέον, ο υψηλός κίνδυνος συνδρόμου υποστηρίζει σθεναρά την ανάγκη για ακριβή ανάλυση της οικογένειας και μια προσεκτική έρευνα για πρόσθετες ανωμαλίες. Η αποκάλυψη ενός συγκεκριμένου συνδρόμου είναι σημαντική όχι μόνο για τον καθορισμό της πρόγνωσης, αλλά και του κινδύνου υποτροπής.

Η κακή πρόγνωση για βρέφη με αλοβιακό και ημιλοβιακό τύπο είναι δεδομένη[37,38], αλλά και οι λοβιακοί τύποι παρουσιάζουν εξαιρετικά φτωχή νευρολογική ανάπτυξη. Στις πιο σοβαρές μορφές (alobar και semilobar), το νευρολογικό έλλειμμα είναι εμφανές από τη νεογνική ήδη περίοδο, με τη μορφή γενικευμένης υποτονίας, σπασμών, προβλημάτων στη σίτιση και νοητική υστέρηση. Στους λίγους επιζώντες, οι σοβαρές νευρολογικές ανωμαλίες είναι συχνά υπεύθυνες για το θάνατο κατά τη διάρκεια του πρώτου έτους ζωής. Στο λοβιακό τύπο, η πρόγνωση είναι λιγότερο καλά καθορισμένη, αλλά νοητική υστέρηση, οσφρητικές και οπτικές ανωμαλίες είναι συχνά παρούσες. Ο Πίνακας 2 συνοψίζει τα νευρολογικά και άλλα ελλείμματα του συνδρόμου. Ο κίνδυνος υποτροπής είναι εμπειρικά 5-6%. Εάν η ΗΡΕ συμβαίνει στα πλαίσια ενός γενετικού συνδρόμου, ο κίνδυνος επανεμφάνισης είναι εκείνος του συνδρόμου.

Συμπεράσματα

Η ολοπροσεγκεφαλία είναι μια πολύπλοκη δυσπλασία του εγκεφάλου που προκύπτει από ατελή διαχωρισμό του προσεγκεφάλου. Η αιτιολογία είναι ετερογενής. Πολλές διαφορετικές χρωμοσωμικές ανωμαλίες έχουν αναφερθεί με πιο κοινή την τρισωμία 13. Μπορεί επίσης να προκαλείται από ένα αυτοσωματικό υπολειπόμενο γονίδιο ή από μία επικρατούσα μετάλλαξη, στις περισσότερες περιπτώσεις. Επιπλέον, αυτή η παθολογία μπορεί να προκληθεί από περιβαλλοντικούς ή μεταβολικούς παράγοντες. Η πιο ευρέως αποδεκτή ταξινόμηση αναγνωρίζει τέσσερις βασικές μορφές. Η αλοβιακή και ημιλοβιακή μορφή είναι αυτές που συνήθως σχετίζονται με ανωμαλίες του προσώπου που μπορεί να θεωρηθεί ως συνέπεια της κοινής μεσεγχυματικής προέλευσης. Σήμερα, οι περισσότερο σοβαρές περιπτώσεις ΗΡΕ ανιχνεύονται με συστηματικό υπερηχογράφημα, ήδη από το πρώτο τρίμηνο. Η προγεννητική διάγνωση οδηγεί συχνά σε διακοπή της κύησης, λαμβάνοντας πάντοτε υπόψη την κακή πρόγνωση. Η δική μας περίπτωση ήταν μια σπάνια περίπτωση καθυστερημένης διάγνωσης που έφερε τις μακροσκοπικές ανωμαλίες που περιγράφονται από το σύνδρομο στο φως.

Late termination of pregnancy with fetal

holoprosencephaly: case report and review of the literature

Antonakopoulos N., Domali A., Theodora M., Daskalakis G., Goumalatsos N., Papazeukos V., Syndos M., Antsaklis A.

1st Department of Obstetrics and Gynecology, University of Athens, Medical School, Alexandra Hospital

Correspondence: Antonakopoulos Nikolaos
Mikras Asias 50-52 Vyronas Athens
P.C. 16231, Tel. 2107661688 & 6978236246
E-mail: antonakopoulos2002@yahoo.gr

Summary

Holoprosencephaly (HPE) is a complex human brain malformation resulting from incomplete cleavage of the prosencephalon into right and left hemispheres, occurring between the 18th and the 28th day of gestation. The forebrain malformations are generally associated with facial anomalies, ranging from anophthalmia, cyclopia or proboscis in the most severe cases, to midline cleft lip, a simple hypotelorism or even no anomalies in the less severe HPE forms. We present our case of holoprosencephaly at second trimester of pregnancy and we provide updated information about this condition reviewing the existing literature on this topic.

Key words: holoprosencephaly, cyclopia, arhinia, second trimester

Βιβλιογραφία

1. Myrianthopoulos NC: Epidemiology of central nervous system malformations. In Vinken PJ, Bruyn GW (eds): Handbook of Clinical Neurology. Amsterdam, Elsevier, 1977, pp 139-71.
2. Griffiths PD, Paley MN, Widjaja E, et al: In utero magnetic resonance imaging for brain and spinal abnormalities in fetuses. BMJ 2005;331:562.
3. Malinger G, Ben-Sira L, Lev D, et al: Fetal brain imaging: a comparison between magnetic resonance imaging and dedicated neurosonography. Ultrasound Obstet Gynecol 2004;23:333.
4. Filly RA, Cardoza JD, Goldstein RB, Barkovich AJ: Detection of fetal central nervous system anomalies: a practical level of effort for a routine sonogram. Radiology 1989;172:403.
5. Reece EA, Goldstein I. Three-level view of fetal brain imaging in the prenatal diagnosis of congenital anomalies. J Matern Fet Med 1999;8:249–52.
6. Pilu G, Segata M, Ghi T, et al. Diagnosis of midline anomalies of the fetal brain with three-dimensional median view. Ultrasound Obstet Gynecol 2006; 27:522–9.
7. Serhatlioglu S, Kocakoc E, Kiris A, et al: Sonographic measurement of the fetal cerebellum, cisterna magna, and cavum septum pellucidum in normal fetuses in the second and third trimesters of pregnancy. J Clin Ultrasound 2003;31:194.
8. Blaas HG, Eriksson AG, Salvesen KA, et al: Brains and faces in holoprosencephaly: pre- and postnatal description of 30 cases. Ultrasound Obstet Gynecol 2002;19:24.
9. Croen LA, Shaw GM, Lammer EJ: Holoprosencephaly: epidemiologic and clinical characteristics of a California population. Am J Med Genet 1996;64(3):465-72.
10. Matsunaga E, Shiota K: Holoprosencephaly in human embryos: epidemiologic studies of 150 cases. Teratology 1977;16(3):261-72.
11. Cohen MM Jr: Perspectives on holoprosencephaly: Part I. Epidemiology, genetics and syndromology. Teratology 1989;40(3):211.
12. Cohen MM: Perspectives on holoprosencephaly: Part III. Spectra, distinctions, continuities and discontinuities. Am J Med Genet 1989;34:271.
13. Muenke M, Cohen MM Jr: Genetic approaches to understanding brain development: holoprosencephaly as a model. Ment Retard Dev Disabil Res Rev 2000;6:15–21.
14. Roessler, E., et al. 2009. The full spectrum of holoprosencephaly-associated mutations within the ZIC2 gene in humans predicts loss-of-function as the predominant disease mechanism. Hum. Mutat. 30:E541–E554.
15. Krauss, R.S. 2007. Holoprosencephaly: new models, new insights. Expert Rev. Mol. Med. 9:1–17. Hayhurst, M., and McConnell, S.K. 2003. Mouse models of holoprosencephaly. Curr. Opin. Neurol. 16:135–141.
16. Muenke, M., and Beachy, P.A. 2000. Genetics of ventral forebrain development and holoprosencephaly.

Curr. Opin. Genet. Dev. 10:262–269.
17. Cohen, M.M., Jr. 2006. Holoprosencephaly: clinical, anatomic, and molecular dimensions. Birth Defects Res. Part A Clin. Mol. Teratol. 76:658–673.
18. Dubourg, C., et al. 2007. Holoprosencephaly. Orphanet J. Rare Dis. 2:8.
19. Cohen MM Jr, Shiota K: Teratogenesis of holoprosencephaly. Am J Med Genet 2002;109:1–15.
20. Barr M Jr, Hanson JW, Currey K, et al: Holoprosencephaly in infants of diabetic mothers. J Pediatr 1983;102(4):565-8.
21. Croen LA, Shaw GM, Lammer EJ: Risk factors for cytogenetically normal holoprosencephaly in California: a population-based case-control study. Am J Med Genet 2000;90(4):320-5.
22. Repetto M, Maziere JC, Citadelle D, et al: Teratogenic effect of the cholesterol synthesis inhibitor AY 9944 on rat embryos in vitro. Teratology 1990;42(6):611-8.
23. Frenkel LD, Gaur S, Tsolia M, et al: Cytomegalovirus infection in children with AIDS. Rev Infect Dis 1990;12(Suppl 7):S820-6.
24. Byrne PJ, Silver MM, Gilbert JM, et al: Cyclopia and congenital cytomegalovirus infection. Am J Med Genet 1987;28(1):61-5.
25. Lison MP, Armbrust-Figueiredo J, Mega D: [Arhinencephalia: considerations apropos of a case diagnosed during life]. Acta Neurol. Psychiatr Belg 1967;67(1):25-36.
26. Castel Y, Riviere D, Toudic L, et al: [Two cases of cyclopia]. Ann Pediatr (Paris) 1976;23(10):647-51.
27. Probst C: [Cerebral edema: neurosurgical aspects of pathological, diagnostic and therapeutic problems (author's transl)]. Schweiz Rundsch Med Prax 1976;65(31):948-56.
28. Cohen MM Jr, Shiota K: Teratogenesis of holoprosencephaly. Am J Med Genet 2002;109:1.
29. Cohen MM Jr, Sulik KK: Perspectives on holoprosencephaly: Part III. Central nervous system, craniofracial anatomy, syndrome commentary, diagnostic approach, and experimental studies. J Craniofac Genet Dev Biol 1992;12(4):196.
30. Malinger G, Lev D, Kidron D, et al: Differential diagnosis in fetuses with absent septum pellucidum. Ultrasound Obstet Gynecol 2005;25:42.
31. Barkovich AJ, Norman D: Anomalies of the corpus callosum: correlation with further anomalies of the brain. AJR Am J Roentgenol 1988;151:171.
32. DeMyer WE: Holoprosencephaly (cyclopiaarhinencephaly). In Handbook of clinical neurology. P.J. Vinken and G.W. Bruyn, editors. North-Holland Publishing Company. Amsterdam, The Netherlands. 1977;431–78.
33. Dubourg C, Bendavid C, Pasquier L, et al : Holoprosencephaly OJRD 2007;2:8.
34. Pilu G, Sandri F, Perolo A, et al: Prenatal diagnosis of lobar holoprosencephaly. Ultrasound Obstet Gynecol 1992;2:88.
35. Pilu G, Ambrosetto P, Sandri F, et al: Intraventricular fused fornices: a specific sign of fetal lobar holoprosencephaly. Ultrasound Obstet Gynecol 1994;4:65.
36. Bernard JP, Drummond CL, Zaarour P, et al: A new clue to the prenatal diagnosis of lobar holoprosencephaly: the abnormal pathway of the anterior cerebral artery crawling under the skull. Ultrasound Obstet Gynecol 2002;19:605.
37. Barr M Jr, Cohen MM Jr: Holoprosencephaly Survival and Performance, New York, Wiley-Liss, 1999.
38. Hahn JS, Plawner LL: Evaluation and management of children with holoprosencephaly. Pediatr Neurol 2004;31(2):79-88.

ΥΠΕΡΗΧΟΓΡΑΦΙΑ

Τόμος 9, Τεύχος 4, Οκτώβριος - Δεκέμβριος 2012

ΕΥΡΕΤΗΡΙΟ 9ΟΥ ΤΟΜΟΥ

01 ***Προγεννητική διάγνωση εμμένουσας δεξιάς ομφαλικής φλέβας στο έμβρυο, στο β' τρίμηνο της κύησης: παρουσίαση περιστατικού και ανασκόπηση βιβλιογραφίας***
Οικονόμου Θ., Αντσακλής Π., Σύνδος Μ., Δασκαλάκη Γ., Παπαντωνίου Ν., Αντσακλής Α.

05 ***Η συμβολή του ελέγχου της ενδοκρανιακής διαφάνειας (ΕΔ) ως πληθυσμιακή δοκιμασία ελέγχου στην έγκαιρη διάγνωση ανωμαλιών του εμβρυϊκού νευρικού σωλήνα. Ανασκόπηση σύγχρονης βιβλιογραφίας και αναφορά περίπτωσης πρώϊμης διάγνωσης διαστεματομυελίας***
Ελευθεριάδης Μ., Γρηγοριάδης Χ., Χασιάκος Δ., Σωτηριάδης Α., Κωνσταντινίδου Α., Μπότσης Δ.

11 ***Αμνιοπαρακέντηση στο 2ο τρίμηνο της κύησης. Επανεξέταση των δεδομένων μετά από 12000 επεμβάσεις***
Μαριάννα Θεοδωρά, Νικόλαος Παπαντωνίου, Αριστείδης Αντσακλής

21 ***Ενδομητρίωση: Σύμπλοκο Νόσου***
Ντόμαλη Αικ., Αντσακλής Π., Παπαντωνίου Ν., Μεσογίτης Σ., Αντσακλής Α.

37 ***Το φαινόμενο endoreduplication σε τροφοβλαστικά κύτταρα απο τον ενδοτράχηλο γυναικών με φυσιολογική κύηση***
Σηφάκης Σ., Tal Biron-Shental, Moshe D. Fejgin, Meytal Liberman, Μαριάννα Θ., Tsipouras P., Aliza Amiel, Αντσακλής Α.

47 ***Ο ρόλος της μέτρησης του εμβρυϊκού ρινικού οστού, στο υπερηχογράφημα του δεύτερου τριμήνου της κύησης, για την ανίχνευση του συνδρόμου Down***
Παπασωζομένου Π., Αθανασιάδης Α., Ζαφράκας Μ., Ασημακόπουλος Ε., Ταρλατζής Κ. Β.

55 ***Περιγεννητικές επιπλοκές στις IVF κυήσεις. Υπάρχει ανάγκη ειδικής παρακολούθησης;***
Καλαμπόκας Θ., Γρηγοριάδης Χ., Καλαμπόκας Ε., Μπότσης Δ.

63 ***Γιγαντιαίο τραχηλικό ινομύωμα. Περιγραφή Περίπτωσης***
Θανασάς Κ. Ι., Μπουρσιάνη Μ., Ξέρρας Α., Μαρίτσα Β., Κώρης Γ.

69 ***Δείκτες ελέγχου εμφάνισης προεκλαμψίας***
Περγιαλιώτης Β., Αντωνακόπουλος Ν., Χριστάκης Δ., Παπαζεύκος Β., Αντσακλής Α.

83 ***Ο ρόλος του όγκου του πλακούντα στην έγκαιρη πρόβλεψη επιπλοκών της κύησης***
Μπλάνας Κ., Θεοδωρά Μ., Δασκαλάκης Γ., Παπαντωνίου Ν., Αντσακλής Α.

89 ***Υπερηχογραφική μέτρηση μήκους τραχήλου μεταξύ 24ης και 29ης εβδομάδας κύησης σε ασυμπτωματικές έγκυες και πρόωρος τοκετός***
Τσικούρας Π., Αμμάρι Α., Πινίδης Π.,Γαλάζιος Γ., Λυμπέρης Β.

97 ***Υμενική έκφυση της ομφαλίδος- προδρομικά αγγεία. Περιγραφή περίπτωσης***
Θανασάς Ι., Μπουρσιάνη Μ.

101 ***Υπερηχογραφική διάγνωση δεξιού αορτικού τόξου κατά το υπερηχογράφημα Β' επιπέδου - περιγραφή περίπτωσης***
Κεραμίδας Ο., Αντσακλής Π., Οικονόμου Θ., Θεοδωρά Μ., Δασκαλάκης Γ., Παπαντωνίου Ν., Μεσογίτης Σ., Αντσακλής Α.

109 ***Σειρηνομελία***
Περγιαλιώτης Β., Χριστάκης Δ., Κουτρούμπα Ι., Παπαζεύκος Β., Αντσακλής Α.

117 ***Η συμβολή της μαγνητικής τομογραφίας εγκεφάλου στη διαχείριση σοβαρής αναιμίας του εμβρύου που αντιμετωπίστηκε με ενδομήτριες μεταγγίσεις αίματος***
Σηφάκης Σ., Σφακιωτάκη Μ., Μαντάς Ν., Καμινόπετρος Π.

...και η αγάπη έφτασε, στην ώρα της!

Tractocile®

atosiban

Κάθε μέρα παραπάνω ...είναι σημαντική!

ELPEN

www.elpen.gr

TRACTOCILE 6.75 mg/0.9 ml ενέσιμο διάλυμα. TRACTOCILE 37.5 mg/5 ml συκνό διάλυμα για παρασκευή διαλύματος προς έγχυση. ΠΟΙΟΤΙΚΗ ΚΑΙ ΠΟΣΟΤΙΚΗ ΣΥΝΘΕΣΗ. TRACTOCILE 6.75 mg/0.9 ml ενέσιμο διάλυμα: Κάθε φιαλίδιο των 0.9 ml διαλύματος περιέχει 6.75 mg atosiban ίως οξικού. TRACTOCILE 37.5 mg/5 ml συκνό διάλυμα για παρασκευή διαλύματος προς έγχυση: Κάθε φιαλίδιο των 5 ml διαλύματος περιέχει 37.5 mg atosiban ίως οξικού. Κάθε ml διαλύματος περιέχει 7.5 mg atosiban. **Ανενδείξεις:** Το TRACTOCILE δε θα πρέπει να χρησιμοποιείται στις ακόλουθες συνθήκες: Ηλικία κύησης κάτω των 24 ή άνω των 33 συμπληρωμένων εβδομάδων. Πρόωρη ρήξη των μεμβρανών <30 εβδομάδες κύησης. Μη φυσιολογικές καρδιακές ρυθμός. Αιμορραγία της μήτρας πριν του τοκετού που απαιτεί άμεσο τοκετό. Ιστόπαθεία ή σοβαρή προ-εκλαμψία που απαιτεί τοκετό. Ενδομητρίωση Πάνω της μήτρας. Πιθανολογούμενη ενδομήτρια λοίμωξη. Προδρομικός πλακούντας. Ρήξη του πλακούντα. Πάθηση της μητέρας ή του εμβρύου, στις οποίες η συνέχιση της εγκυμοσύνης είναι επικίνδυνη. Γνωστή υπερευαισθησία στη δραστική ουσία ή σε κάποιο από τα έκδοχα. **Ειδικές προειδοποιήσεις και προφυλάξεις κατά τη χρήση:** Όταν το atosiban χορηγείται σε ασθενείς, στις οποίες δεν μπορεί να αποκλεισθεί πρόωρη ρήξη των μεμβρανών, το αφέλκι από την καθαιρέτηση του τοκετού θα πρέπει να σταθμίζονται έναντι του πιθανού κινδύνου χορηγούμενου βιδος. Δεν υπάρχει εμπειρία με τη θεραπεία με atosiban σε ασθενείς με νεφρική ή ηπατική ανεπάρκεια. Δεν είναι πιθανό η νεφρική ανεπάρκεια να απαιτεί προσαρμογή της δόσης, αφού μόνο ένα μικρό ποσοστό atosiban εκκρίνεται στα ούρα. Σε ασθενείς με ηπατική ανεπάρκεια, το atosiban πρέπει να χρησιμοποιείται με προσοχή. Υπάρχει περιορισμένη μόνο κλινική εμπειρία με τη χρήση του atosiban σε πολλαπλές κύησεις ή σε ηλικία κύησης μεταξύ 24 και 27 εβδομάδων λόγω του μικρού αριθμού ασθενών που θεραπεύτηκαν. Συνεπώς, το αφέλκι του atosiban σε αυτές τις υποομάδες είναι αβέβαιο. Η ασφάλεια της θεραπείας με TRACTOCILE είναι δυνατό, αλλά υπάρχει περιορισμένη μόνο κλινική εμπειρία με πολλαπλές επαναλήψεις της θεραπείας, ως και 3 επαναλήψεις της θεραπείας. Σε περίπτωση επιβράδυνσης της ενδομήτριας ανάπτυξης, η απόφαση να συνεχισθεί ή να ξαναρχίσει η χορήγηση TRACTOCILE εξαρτάται από την αξιολόγηση της ωριμότητας του εμβρύου. Θα πρέπει να λαμβάνεται υπ' όψιν η παρακολούθηση των συστολών της μήτρας και του εμβρυϊκού καρδιακού ρυθμού κατά τη χορήγηση του atosiban και σε περίπτωση χαμηλοσυχνών συστολών της μήτρας. Ως ανταγωνιστής της ωκυτοκίνης, το atosiban μπορεί θεωρητικά να διακόψει τη λειάνση της μήτρας, και στη περίπτωση μιας τον τοκετό. συνιστώς, θα πρέπει να παρακολουθείται η ωοθήκη σπαλίκια αίματος μετά τον τοκετό. Όμως, ανεπαρκής συστολή της μήτρας μετά τον τοκετό δεν παρατηρήθηκε κατά τις κλινικές δοκιμές. **Ανεπιθύμητες ενέργειες:** Πιθανές ανεπιθύμητες ενέργειες του atosiban περιγράφηκαν για την μητέρα κατά τη χρήση του atosiban σε κλινικές μελέτες. Συνολικά, το 48% των ασθενών που είχαν θεραπεία με atosiban παρουσίασαν ανεπιθύμητες ενέργειες κατά τη διάρκεια των κλινικών μελετών. Οι παρατηρήθείσες ανεπιθύμητες ενέργειες στην γενική ένταξη επιβεβαίωσης. Η πιο συχνά αναφερόμενη ανεπιθύμητη ενέργεια στη μητέρα είναι η ναυτία (14%). Όταν αφορά στα νεογνά, οι κλινικές μελέτες δεν αποκάλυψαν κάποιο ειδική ανεπιθύμητη ενέργεια του atosiban. Οι ανεπιθύμητες ενέργειες στα νεογνά ποιον αντίς του χώρους της φυσιολογικής ποικιλότητας και ποιον πορείας σύμπτωσης τόσο με την ομάδα του placebo όσο και με αυτή των βήτα-μιμητικών. Η συχνότητα των ανεπιθύμητων ενεργειών που αναφέρονται παρακάτω καθορίζεται βάσει της ακόλουθης σύμβασης. Πολύ συχνές (≥1/10). Συχνές (≥1/100 έως <1/10). Όχι συχνές (≥1/1.000 έως <1/100). Σπάνιες (≥1/10.000 έως <1/1.000). Λιποθυμικές του αναπαραγωγικού συστήματος: Λόχευμα. Αλλεργική αντίδραση. Λιποθυμικές του μεταβολισμού και της θρέψης: Συχνές: Υπεργλυκαιμία. Ψυχιατρικές διαταραχές: Όχι συχνές: Αϋπνία. Διαταραχές του νευρικού συστήματος: Συχνές: Κεφαλαλγία. Σάλη. Καρδιακές διαταραχές: Συχνές: Ταχυκαρδία. Αγγειακές διαταραχές: Συχνές: Υπόταση. Ίλιγγος. Γαστρεντερικές διαταραχές: Πολύ συχνές: Ναυτία. Συχνές: Έμετος. Διαταραχές του δέρματος και του υποδέρμιου ιστού: Όχι συχνές: Κνησμός, εξάνθημα. Διαταραχές του αναπαραγωγικού συστήματος και του μαστού: Σπάνιες: Αιμορραγία της μήτρας, σύγκλιση της μήτρας. Γενικές διαταραχές και καταστάσεις της οδού χορήγησης: Συχνές: Αντίδραση της θέσης ένεσης. Όχι συχνές: Πυρεξία. **ΥΠΕΥΘΥΝΟΣ ΠΡΟΘΗΣΗΣ ΚΑΙ ΔΙΑΝΟΜΗΣ: ELPEN Α.Ε. ΚΑΤΟΧΟΣ ΤΗΣ ΑΔΕΙΑΣ ΚΥΚΛΟΦΟΡΙΑΣ** Ferring Pharmaceuticals A/S, Kay Fiskers Plads 11, 2300 København S, Δανία.

FERRING ΦΑΡΜΑΚΕΥΤΙΚΑ

Δοκίμασε να γίνουν
τα φάρμακα πιο ανθρωπινά

Δώσε σημασία στο "ΚΙΤΡΙΝΗ ΚΑΡΤΑ"
λιγότερα:
• ΟΧΙ σε φαινόμενα στο κόκκινο
• ΝΑΙ σε ΕΛΕΓΧΟΥΣΕΣ ΔΟΣΕΙΣ