ΤΟΜΟΣ 9 • ΤΕΥΧΟΣ 2 • ΑΠΡΙΛΙΟΣ -ΙΟΥΝΙΟΣ 2012

Ελληνικη Εταιρεια Υπερηχων Στη Μαιευτικη & Γυναικολογια
Hellenic Society For Ultrasound In Obstetrics & Gynecology

ΥΠΕΡΗΧΟΓΡΑΦΙΑ

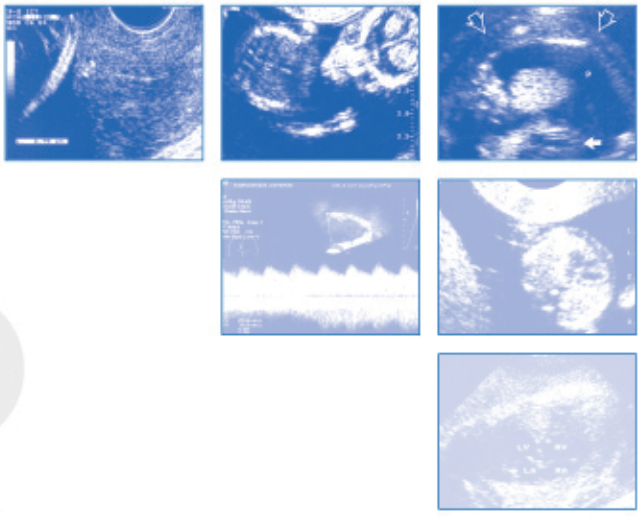

Περιεχόμενα

Το φαινόμενο endoreduplication σε τροφοβλαστικά κύτταρα απο τον ενδοτράχηλο γυναικών με φυσιολογική κύηση

Ο ρόλος της μέτρησης του εμβρυϊκού ρινικού οστού, στο υπερηχογράφημα του δεύτερου τριμήνου της κύησης, για την ανίχνευση του συνδρόμου Down

Περιγεννητικές επιπλοκές στις IVF κυήσεις. Υπάρχει ανάγκη ειδικής παρακολούθησης;

Γιγαντιαίο τραχηλικό ινομύωμα. Περιγραφή Περίπτωσης

Διευθυντής Σύνταξης:
Α. Αντσακλής

Αν. Διευθυντής Σύνταξης:
Α. Αθανασιάδης

ΠΕΡΙΟΔΙΚΟ ΤΗΣ ΕΛΛΗΝΙΚΗΣ ΕΤΑΙΡΕΙΑΣ ΥΠΕΡΗΧΩΝ ΣΤΗ ΜΑΙΕΥΤΙΚΗ & ΓΥΝΑΙΚΟΛΟΓΙΑ

ΠΛΗΡΩΜΕΝΟ ΤΕΛΟΣ
Ταχ. Γραφείο
ΚΗΦΙΣΙΑ
ΚΡΤΟ ΚΗΦΙΣΙΑΣ
Αριθμός Αδείας
4763

ΕΛΤΑ
Hellenic Post

MDcommunications
ΕΝΤΥΠΟ ΚΛΕΙΣΤΟ ΑΡ. ΑΔΕΙΑΣ 1672/02 ΚΔΑ
ΑΛ. ΠΑΝΑΓΟΥΛΗ 119, ΑΓ. ΠΑΡΑΣΚΕΥΗ 153 43
ΚΩΔΙΚΟΣ ΜΜΕ 7216

ISSN 1109-9267

Α΄ ΜΑΙΕΥΤΙΚΗ & ΓΥΝΑΙΚΟΛΟΓΙΚΗ ΚΛΙΝΙΚΗ
ΠΑΝΕΠΙΣΤΗΜΙΟΥ ΑΘΗΝΩΝ
Διευθυντής Καθηγητής Α. Αντσακλής
Τμήμα Ουρογυναικολογίας
Υπεύθυνος Επίκουρος Καθηγητής Σ. Αθανασίου

3ο ΘΕΩΡΗΤΙΚΟ & ΠΡΑΚΤΙΚΟ ΣΕΜΙΝΑΡΙΟ

ΜΑΙΕΥΤΙΚΕΣ ΚΑΚΩΣΕΙΣ ΠΕΡΙΝΕΟΥ

23-24 ΝΟΕΜΒΡΙΟΥ 2012

ΑΜΦΙΘΕΑΤΡΟ ΝΟΣΟΚΟΜΕΙΟΥ "ΑΛΕΞΑΝΔΡΑ"

Με τη συμμετοχή

ΤΗΣ ΕΛΛΗΝΙΚΗΣ ΕΤΑΙΡΙΑΣ ΑΠΟΚΑΤΑΣΤΑΣΗΣ ΠΥΕΛΙΚΟΥ ΕΔΑΦΟΥΣ
ΤΟΥ ΕΠΙΣΤΗΜΟΝΙΚΟΥ ΣΥΛΛΟΓΟΥ ΜΑΙΩΝ/ΜΑΙΕΥΤΩΝ ΑΘΗΝΩΝ

MD congress Αλ. Παναγούλη 118, Αγ. Παρασκευή 153 43, Τηλ.: 210.60.74.200, • e-mail: md@mdcongress.gr

ΥΠΕΡΗΧΟΓΡΑΦΙΑ

ISSN 1109-9267

ΤΡΙΜΗΝΙΑΙΑ ΕΚΔΟΣΗ

ΠΕΡΙΟΔΙΚΟ ΤΗΣ ΕΛΛΗΝΙΚΗΣ ΕΤΑΙΡΕΙΑΣ ΥΠΕΡΗΧΩΝ ΣΤΗ ΜΑΙΕΥΤΙΚΗ & ΓΥΝΑΙΚΟΛΟΓΙΑ

Ελληνική Εταιρεία Υπερήχων στη Μαιευτική & Γυναικολογία
Hellenic Society For Ultrasound In Obstetrics & Gynecology

ΔΙΟΙΚΗΤΙΚΟ ΣΥΜΒΟΥΛΙΟ

ΠΡΟΕΔΡΟΣ :
Αντσακλής Αριστείδης
ΑΝΤΙΠΡΟΕΔΡΟΣ:
Μπότσης Δημήτριος
ΓΡΑΜΜΑΤΕΑΣ:
Αθανασιάδης Απόστολος
ΤΑΜΙΑΣ:
Δασκαλάκης Γεώργιος
ΜΕΛΟΣ:
Σκέντου Χαρά

ΣΥΝΤΑΞΗ

ΔΙΕΥΘΥΝΤΗΣ ΣΥΝΤΑΞΗΣ
Αντσακλής Αριστείδης

ΑΝΑΠΛΗΡΩΤΗΣ ΔΙΕΥΘΥΝΤΗΣ
Αθανασιάδης Απόστολος

ΥΠΕΥΘΥΝΟΙ ΥΛΗΣ
Μεσογίτης Σπυρίδων
Παπαντωνίου Νικόλαος
Σκέντου Χαρά

ΣΥΝΤΑΚΤΙΚΗ ΕΠΙΤΡΟΠΗ
Αναστασάκης Ελευθέριος
Ασημακόπουλος Ευστράτιος
Γεωργαδάκης Γεώργιος
Δασκαλάκης Γεώργιος
Ζαβλανός Απόστολος
Θεοδωρά Μαριάννα
Καλμαντής Κωνσταντίνος
Κασσάνος Δημήτριος
Μακρυδήμας Γεώργιος
Μπότσης Δημήτρης
Σαρηκώστας Δημήτρης
Σηφάκης Σταύρος
Σωτηριάδης Αλέξανδρος
Τζίωτης Ιωάννης
Τσάπανος Βασίλειος

ΙΔΙΟΚΤΗΣΙΑ ΚΑΙ ΣΥΝΤΑΞΗ

ΕΛΛΗΝΙΚΗ ΕΤΑΙΡΕΙΑ ΥΠΕΡΗΧΩΝ ΣΤΗΝ ΜΑΙΕΥΤΙΚΗ ΚΑΙ ΓΥΝΑΙΚΟΛΟΓΙΑ

ΕΚΔΟΤΗΣ

Αριστείδης Αντσακλής,
Καθηγητής Μαιευτικής και Γυναικολογίας Πανεπιστημίου Αθηνών
Νοσοκομείο «ΑΛΕΞΑΝΔΡΑ», Βασ. Σοφίας 80, 11528 Αθήνα
Τηλ.: 210-7708749 Fax: 210-7787317
E-mail: aantsak@med.uoa.gr

Copyright:

ΕΛΛΗΝΙΚΗ ΕΤΑΙΡΕΙΑ ΥΠΕΡΗΧΩΝ ΣΤΗΝ ΜΑΙΕΥΤΙΚΗ ΚΑΙ ΓΥΝΑΙΚΟΛΟΓΙΑ

ΣΥΝΤΟΜΟΣ ΤΙΤΛΟΣ:

Υπερηχ.

Η «ΥΠΕΡΗΧΟΓΡΑΦΙΑ» είναι τριμηνιαία έκδοση της Ελληνικής Εταιρείας Υπερήχων στη Μαιευτική και Γυναικολογία. Αποτελεί επίσημο όργανο της Εταιρείας και έχει σκοπό την ενημέρωση των ιατρών Μαιευτήρων-Γυναικολόγων επί θεμάτων Υπερηχογραφίας.

Τα δημοσιευμένα άρθρα είναι ιδιοκτησία του περιοδικού «ΥΠΕΡΗΧΟΓΡΑΦΙΑ» και απαγορεύεται η μερική ή/και ολική αναδημοσίευση τους, χωρίς την έγγραφη συγκατάθεση της Συντακτικής Επιτροπής.

Οι απόψεις των συντακτών των δημοσιευμάτων δεν αποτελούν αναγκαία τις απόψεις του εκδότη και του ιδιοκτήτη του περιοδικού (Ελληνική Εταιρεία Υπερήχων στη Μαιευτική & Γυναικολογία)

ΣΥΝΔΡΟΜΕΣ

Το περιοδικό διανέμεται δωρεάν στα μέλη της Εταιρείας.
Η ετήσια συνδρομή για μη μέλη ανέρχεται σε 40€.
Το ποσό αυτό καλύπτει και τα ταχυδρομικά έξοδα αποστολής των 4 ετησίων τευχών.
Συνδρομές βιβλιοθηκών : 60€ ετησίως
Συνδρομές εξωτερικού : 80€ ετησίως

ΓΡΑΜΜΑΤΕΙΑ

Ελληνική Εταιρεία Υπερήχων στην Μαιευτική και Γυναικολογία,
Λαμψάκου 11, 11528 Αθήνα.
Τηλ/Fax: 210-7787317
e-mail: hellenicultrasound@yahoo.gr

ΕΠΙΜΕΛΕΙΑ ΕΚΔΟΣΗΣ

MD communications
Αλ. Παναγούλη 118, Αγ. Παρασκευή 153 43. Τηλ: 210-6835999, Fax: 210-6836077
e-mail: md@mdcom.gr

ULTRASOUND

ISSN 1109-9267

PUBLISH FOUR TIMES EACH YEAR

OFFICIAL JOURNAL OF HELLENIC SOCIETY FOR ULTRASOUND IN OBSTETRICS & GYNECOLOGY

EXECUTIVE COMMITEE

PRESIDENT
Antsaklis Aristidis
VICE PRESIDENT
Botsis Dimitrios
SECRETARY
Athanasiadis Apostolos
TREASURER
Daskalakis Georgios
MEMBER
Skentou Chara

EDITORIAL BOARD

EDITOR-IN-CHIEF
Antsaklis Aristidis

ASSOCIATE EDITOR
Athanasiadis Apostolos

ASSISTANT EDITORS
Messogitis Spiridon
Papantoniou Nikolaos
Skentou Chara

MEMBERS
Anastasakis Eleftherios
Asimakopoulos Efstratios
Georgadakis Georgios
Daskalakis Georgios
Theodora Marianna
Kalmantis Konstantinos
Kassanos Dimitrios
Makridimas Georgios
Mpotsis Dimitris
Sarikostas Dimitrios
Sifakis Stavros
Sotiriadis Alexandros
Tziotis Ioannis
Tsapanos Vasilios
Zavlanos Apostolos

PROPERTY AND EDITING

HELLENIC SOCIETY FOR ULTRASOUND IN OBSTETRICS & GYNECOLOGY

PUBLISHER

Prof. Aristidis Antsaklis,
Department of Obstetrics and Gynaecology, University of Athens
"ALEXANDRA" Hospital, Vas. Sofias 80, 11528 Athens
Tel. +30210.7708749 Fax.+30210.7787317
E-mail: aantsak@med.uoa.gr

Copyright:

HELLENIC SOCIETY FOR ULTRASOUND IN OBSTETRICS & GYNECOLOGY

SHORT TITLE

Hel. Ultras.

The "ULTRASOUND" publishes four times each year by HELLENIC SOCIETY FOR ULTRASOUND IN OBSTETRICS & GYNECOLOGY. It is an official implement of this society and its goal to inform Obstetricians and Gynecologists about Ultrasound topics.

The published articles is property of the "ULTRASOUND" journal and partial or total republishing is forbidden without written assent of the Editorial Board.

The opinions of the author's publications do not constitute necessarily the opinions of the publisher and owner of the journal (Hellenic Society for Ultrasound in Obstetrics & Gynecology)

SUBSCRIPTIONS

The journal is distributed free to the members of the society.
The annual subscription for non-members is 40€.
The postage of the 4 annual issues are included to this amount.
Library subscriptions: 60€ annual
Abroad subscriptions: 80€ annual

SECRETARIAR

HELLENIC SOCIETY FOR ULTRASOUND IN OBSTETRICS & GYNECOLOGY
Lampsakou 11, 11528 Athens
Tel/Fax: +30210.7787317
E-mail: hellenicultrasound@yahoo.gr

RENSPONSIBLE FOR EDITION

MD communications
118 Al. Panagouli str., 153 43 Ag. Paraskevi, Athens, Greece
Tel.+30210.6835999, Fax:+30210.6836077, E-mail: md@mdcom.gr

ΥΠΕΡΗΧΟΓΡΑΦΙΑ

Τόμος 9, Τεύχος 2, Απρίλιος - Ιούνιος 2012

Π Ε Ρ Ι Ε Χ Ο Μ Ε Ν Α

37 ***Το φαινόμενο endoreduplication σε τροφοβλαστικά κύτταρα απο τον ενδοτράχηλο γυναικών με φυσιολογική κύηση***
Σηφάκης Σ., Tal Biron-Shental, Moshe D. Fejgin, Meytal Liberman, Μαριάννα Θ., Tsipouras P., Aliza Amiel, Αντσακλής Α.

47 ***Ο ρόλος της μέτρησης του εμβρυϊκού ρινικού οστού, στο υπερηχογράφημα του δεύτερου τριμήνου της κύησης, για την ανίχνευση του συνδρόμου Down***
Παπασωζομένου Π., Αθανασιάδης Α., Ζαφράκας Μ., Ασημακόπουλος Ε., Ταρλατζής Κ. Β.

55 ***Περιγεννητικές επιπλοκές στις IVF κυήσεις. Υπάρχει ανάγκη ειδικής παρακολούθησης;***
Καλαμπόκας Θ., Γρηγοριάδης Χ., Καλαμπόκας Ε., Μπότσης Δ.

63 ***Γιγαντιαίο τραχηλικό ινομύωμα. Περιγραφή Περίπτωσης***
Θανασάς Κ. Ι., Μπουρσιάνη Μ., Ξέρρας Α., Μαρίτσα Β., Κώρης Γ.

ULTRASOUND

Volume 9, No 2, April - June 2012

CONTENTS

37 ***Endoreduplication in Cervical Trophoblast Cells from Normal Pregnancies***
Sifakis S., Biron-Shental T., Fejgin M.D., Liberman M., Theodora M., Tsipouras P., Aliza Amiel A., Antsaklis A.

47 ***The role of fetal nasal bone measurement in the second trimester ultrasound scan in detection of Down syndrome***
Papasozomenou P., Athanasiades A., Zafrakas M., Assimakopoulos E., Tarlatzis B.C.

55 ***Peripartum complications in IVF pregnancies. Is there a need for special monitoring;***
Kalampokas T., Grigoriadis C., Kalampokas E., Botsis D.

63 ***Giant Cervical Fibroid. Case Report***
Thanasas I., Boursiani M., Xerras A., Maritsa V., Koris G.

ΥΠΕΡΗΧΟΓΡΑΦΙΑ ΤΟΜ.9, ΤΕΥΧ.2, ΣΕΛ. 37-45, 2012

Το φαινόμενο endoreduplication σε τροφοβλαστικά κύτταρα απο τον ενδοτράχηλο γυναικών με φυσιολογική κύηση

Σηφάκης Σταύρος[1], Tal Biron-Shental[2,3], Moshe D. Fejgin[2,3,4,5], Meytal Liberman[5], Μαριάννα Θεοδωρά[6], Petros Tsipouras[7], Aliza Amiel[4,5,8], Αρις Αντσακλής[6]

[1]Μαιευτική & Γυναικολογική Κλινική Πανεπιστημίου Κρήτης, Ηράκλειο

[2]Department of Obstetrics and Gynecology, Meir Medical Center, Kfar Saba, Israel

[3]Sackler School of Medicine, Tel Aviv University, Israel

[4]Genetics Institute, Meir Medical Center, Kfar Saba, Israel

[5]Monaliza Medical Ltd., Kfar Saba, Israel

[6]1η Μαιευτική & Γυναικολογική Κλινική Πανεπιστημίου Αθηνών, Αθήνα

[7]Ikonisys Inc, New Haven, Connecicut, USA.

[8]Bar Ilan University, Ramat Gan, Israel

Περίληψη

Σκοπός: Τροφοβλαστικά κύτταρα αποφολιδώνονται στον ενδοτράχηλο εγκύων γυναικών και αποτελούν βιολογικό υλικό για μη επεμβατικό προγεννητικό έλεγχο. Endoreduplication είναι το φαινόμενο του διπλασιασμού των χρωμοσωμάτων χωρίς να προηγείται μίτωση, οδηγεί σε πολυπλοειδία και σχετίζεται με αυξημένη μεταβολική δραστηριότητα των κυττάρων. Σκοπός της παρούσας μελέτης είναι η εκτίμηση της συχνότητας ανεύρεσης τροφοβλαστών με πολυπλοειδία στον ενδοτράχηλο μεταξύ της 5ης-13ης εβδομάδας κύησης.

Υλικό & Μέθοδος: Μελετήθηκαν 36 κυήσεις, 21 θήλεων και 15 αρένων εμβρύων, με φυσιολογική έκβαση. Κυτταρολογικά δείγματα ελήφθησαν από τον ενδοτράχηλο μεταξύ 5ης-13ης εβδομάδας με τη χρήση ψήκτρας σε βάθος 1.5-2 εκατοστών. Τα δείγματα εξετάστηκαν με την εφαρμογή μεθόδου FISH και αυτοματοποιημένης μικροσκοπίας (Ikoniskope, Ikonisys Inc, USA) και τη χρήση ιχνηθετών (probes) για τα χρωμοσώματα X, Y, και 21. Η ανίχνευση του φαινομένου endoreduplication βασίστηκε στην παρουσία 4 σημάτων X και 21 για τις κυήσεις θήλεων εμβρύων καθώς και 2, 2, και 4 σημάτων για τα χρωμοσώματα X, Y, και 21 αντίστοιχα, για τις κυήσεις αρένων εμβρύων. Όλες οι κυήσεις ήταν ευπλοειδικές μετά από κυτταρογενετικό έλεγχο ή εξέταση

Αλληλογραφία:

Σταύρος Σηφάκης

Ούλαφ Πάλμε 228, 71410, Ηράκλειο Κρήτης

Τηλ: 6932701813

e-mail:

stavros.sifakis@yahoo.com

Κατατέθηκε 27/6/12

Έγινε δεκτή 27/6/12

FISH.
Αποτελέσματα: αναγνωρίστηκαν κατά μ.ο. 93470 και 90742 κύτταρα σε 1200 πεδία για κάθε κύηση άρρενος και θήλεως εμβρύου αντίστοιχα. Στις κυήσεις θήλεων εμβρύων αναγνωρίστηκαν πολυπλοειδικά κύτταρα στις 20/21 περιπτώσεις με εύρος 0-52, μ.ο. 15.2 και ποσοστό 0.02%. Στις κυήσεις αρένων εμβρύων αναγνωρίστηκαν πολυπλοειδικά κύτταρα στις 10/15 περιπτώσεις, με εύρος 0-5, μ.ο. 2 και ποσοστό 0.003%. Στο 95% των περιπτώσεων πολυπλοειδίας επρόκειτο για τετραπλοειδία ενώ στις υπόλοιπες για πενταπλοειδία κ.ά. Δεν υπήρξε συσχέτιση μεταξύ του αριθμού των πολυπλοειδικών κυττάρων και της εβδομάδας κύησης. Τα κύτταρα με πολυπλοειδία ήταν 2-3 φορές μεγαλύτερα από τα υπόλοιπα κύτταρα του ενδοτραχήλου. Δεν ανευρέθηκαν πολυπλοειδικά κύτταρα στον ενδοτράχηλο 5 μη εγκύων γυναικών που εξετάστηκαν ως controls.
Συμπεράσματα: Σε φυσιολογικές κυήσεις μεταξύ 5ης-12ης εβδομάδας τα τροφοβλαστικά κύτταρα εμφανίζουν σε χαμηλή συχνότητα πολυπλοειδία (endoreduplication), που πιθανά αποτελεί ένα φυσιολογικό φαινόμενο που σχετίζεται με την αυξημένη μεταβολική δραστηριότητα του αναπτυσσόμενου πλακούντα. Κυήσεις θήλεων εμβρύων εμφανίζουν σχετικά συχνότερα πολυπλοειδία, εύρημα που απαιτεί περαιτέρω επιβεβαίωση και διερεύνηση. Η αναγνώριση της ύπαρξης του φαινόμενου endoreduplication και της συχνότητάς του είναι σημαντική για την αξιόπιστη εφαρμογή μεθόδου μη επεμβατικού προγεννητικού ελέγχου που στηρίζεται στη συλλογή και μελέτη τροφοβλαστικών κυττάρων από τον ενδοτράχηλο εγκύων γυναικών.

Λέξεις - κλειδιά: αυτοματοποιημένη μικροσκοπία, endoreduplication, ενδοτράχηλος, FISH, μη επεμβατικός προγεννητικός έλεγχος, πολυπλοειδία, τροφοβλάστες

Εισαγωγή

Τροφοβλαστικά κύτταρα αποφολιδώνονται στον ενδοτράχηλο εγκύων γυναικών και μπορούν να συλλεγχθούν μεταξύ 5ης και 13ης εβδομάδας κύησης με τη χρήση ψήκτρας. Αποτελούν δε σπουδαίο βιολογικό υλικό ενδεχομένως χρήσιμο για προγεννητικό έλεγχο με τη χρήση μιας ελάχιστα επεμβατικής μεθόδου[1-11]. Από παλαιότερα έχει αποδειχθεί η παρουσία τροφοβλαστών σε ενδοτραχηλικά δείγματα με την εφαρμογή ιστολογικών και ανοσοιστοχημικών μεθόδων[12-14]. Η ανίχνευση τροφοβλαστικών κυττάρων στον ενδοτράχηλο διευκολύνεται με τη χρήση μονοκλωνικών αντισωμάτων (McAb G233) εναντίον του HLA-G, του μη-κλασικού κλάσης I αντιγόνου μείζονος ιστοσυμβατότητας συμπλέγματος (MHC), το οποίο εκφράζεται στην εξωλάχνιο τροφοβλάστη[9,15-17]. Με δεδομένο όμως ότι οι περισσότεροι τροφοβλάστες στο τραχηλικό κανάλι ευρίσκονται σε κάποιο στάδιο αποπτωτικής διαδικασίας, τα χρησιμοποιούμενα μονοκλωνικά αντισώματα δεν μπορούν πάντα με επιτυχία να τους ανιχνεύσουν. Με την εφαρμογή μεθόδου FISH άμεσα σε πυρήνες κυττάρων που έχουν στρωθεί σε πλακίδιο εργαστηρίου (slide) πιθανά αυξάνεται η δυνατότητα αναγνώρισής τροφοβλαστών. Ειδικότερα με τη χρήση μεθόδου διπλής σήμανσης FISH (dual FISH labeling) και αυτοματοποιημένης μικροσκοπίας έχει δειχθεί αυξημένη δυνατότητα ανίχνευσης και ανάλυσης εμβρυικών κυττάρων στο περιφερικό μητρικό αίμα[18,19].

Το φαινόμενο endoreduplication συνίσταται στο διπλασιασμό των χρωμοσωμάτων αλλά χωρίς συνοδό μίτωση και οδηγεί στη δημιουργία χρωμοσωμάτων με διπλό (ή ακόμη και μεγαλύτερο) αριθμό χρωματίδων[20]. Λαμβάνει χώρα σε ιστούς με υψηλή μεταβολική δραστηριότητα συμβάλλοντας στη δημιουργία ενός μηχανισμού κυτταρικής αύξησης στην διαθεσιμότητα DNA, ο οποίος ευνοεί την έκφραση των γονιδίων. Το φαινόμενο endoreduplication έχει περιγραφεί σε μολυσμένα κύτταρα από διάφορους ιούς καθώς και σε κύτταρα στα οποία εφαρμόζεται διαδικασία με “DNA damaging agents”, συνήθως με αναστολείς της πρωτεϊνικής κινάσης ή με χημικά μεταλλαξιογόνα. Έχει δε προταθεί ότι η κυτταρική διαφοροποίηση και επέκταση καθώς και η αυξημένη κυτταρική μεταβολική

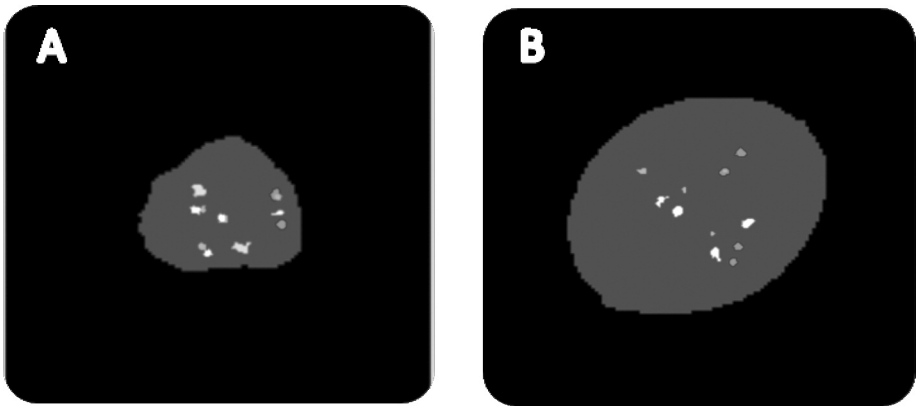

***Εικόνα 1**: Τροφοβλαστικό κύτταρο με τετραπλοειδία. Α: κύτταρο από κύηση άρρενος εμβρύου με δύο Χ (κόκκινα), δύο Υ (μπλε) και τέσσερα 21 (4 πράσινα και 4 πορτοκαλί) σήματα. Β: κύτταρο από κύηση θήλεως εμβρύου με τέσσερα Χ (κόκκινα) και τέσσερα 21 (4 πράσινα και 4 πορτοκαλί) σήματα.*

δραστηριότητα συσχετίζονται με το φαινόμενο αυτό[21].

Κατά τη διάρκεια της κύησης οι προερχόμενοι από τον πλακούντα τροφοβλάστες αναπτύσσονται ταχύτατα. Ο γενομικός πολλαπλασιασμός - ιδιαίτερα με τη μορφή του endoreduplication – συνδυάζει γρήγορη ανάπτυξη με ταυτόχρονη διαφοροποίηση διότι επιτρέπει – όπως προαναφέρθηκε – την έκφραση των γονιδίων χωρίς τη λύση και καταστροφή της μεμβράνης του κυττάρου και του πυρήνα. Κατά αυτό τον τρόπο διευκολύνεται η λειτουργία του τροφοβλαστικού κυττάρου ενώ συνεχίζεται παράλληλα η αύξησή του[22]. Συνεπώς η διαδικασία endoreduplication στους τροφοβλάστες είναι ένα φυσιολογικό φαινόμενο. Δεν υπάρχουν μέχρι σήμερα στοιχεία για τη συχνότητα εμφάνισης πολυπλοειδικών εμβρυικών κυττάρων (αναδιπλασιασμένοι τροφοβλάστες) στον ενδοτράχηλο εγκύων γυναικών. Ο σκοπός της μελέτης αυτής είναι να εκτιμήσει και να χαρακτηρίσει την εμφάνιση τροφοβλαστικών κυττάρων με πολυπλοειδία στο τραχηλικό κανάλι κατά τη διάρκεια της 5ης έως 13ης εβδομάδας φυσιολογικών κυήσεων.

Υλικά και Μέθοδος

Η παρούσα μελέτη έλαβε έγκριση από τις Επιτροπές Βιοηθικής των συνεργαζόμενων κέντρων και έντυπο έγγραφης συγκατάθεσης ελήφθη από όλες τις ασθενείς. Δείγματα από τον ενδοτράχηλο ελήφθησαν από 36 τυχαία επιλεγμένες μονήρεις κυήσεις μεταξύ 5ης και 13ης εβδομάδας κύησης στις οποίες ακολούθησε – για ποικίλες ενδείξεις – βιοψία χοριονικών λαχνών (CVS). Η εφαρμογή της μεθόδου διπλής FISH σήμανσης που ακολούθησε στα δείγματα από τον ενδοτράχηλο έγινε με τη χρήση ιχνηθετών (probes) για τα χρωμοσώματα Χ, Υ και 21. Τα αποτελέσματα της εξέτασης του καρυοτύπου συγκρίθηκαν με τα αντίστοιχα της ανάλυσης FISH.

Αναλυτικότερα, δείγματα ενδοτραχήλου από 15 κυήσεις αρρένων και 21 κυήσεις θηλέων εμβρύων με φυσιολογικό καρυότυπο εξετάστηκαν με μέθοδο διπλής FISH σήμανσης με σκοπό την εκτίμηση τη συχνότητας ανεύρεσης πολυπλοειδίας. Ο τρόπος συλλογής ενδοτραχηλικών δειγμάτων, η προετοιμασία των πλακιδίων και η εφαρμογή της μεθόδου FISH ανάλυσης και αυτόματης μικροσκοπίας έχει περιγραφεί αναλυτικά σε προηγούμενη δημοσιευμένη μελέτη[23]. Συνοπτικά, η συλλογή δείγματος ενδοτραχήλου γίνεται με την έγκυο γυναίκα σε εξεταστική θέση λιθοτομής. Ένας κολποδιαστολέας εισάγεται στον κόλπο και ο τράχηλος καθίσταται ορατός. Ακολουθεί η εισαγωγή ψήκτρας (Medscand-AB, Malmo, Sweden) στο τραχηλικό κανάλι σε βάθος 1,5 ως 2 εκατοστά. Μετά την πλήρη περιστροφή 1-2 φορές η ψήκτρα αφαιρείται και τοποθετείτε σε σωληνάριο που περιέχει 3ml θρεπτικό υλικό (RPMI) καθώς και αντιβιοτικούς

και αντιμυκητιασικούς παράγοντες. Μετά από ήπια ανάδευση η παραμένουσα ποσότητα βλέννης αφαιρείται με τη χρήση λαβίδας.

Για την προετοιμασία της ανάλυσης FISH, τα κύτταρα τοποθετούνται σε PBS, προστίθεται τρυψίνη και υπότονο διάλυμα (0.075 mole/l KCl στους 37° C για 30 λεπτά) και μονιμοποιούνται τρείς φορές με τη χρήση Carnoy fixative. Στη συνέχεια οι μονιμοποιημένοι πυρήνες αποθηκεύονται σε ειδικά εξεταστικά πλακίδια (Ikonisys, New Haven, CT) σε μέγιστη πυκνότητα 500,000 κυττάρων ανά πλακίδιο. Ο υβριδισμός κατά FISH εκτελείται όπως έχει περιγραφεί προηγούμενα[18,19] με τη χρήση ιχνηθετών (probes) που περιλαμβάνουν έναν ιχνηθέτη για την περιοχή a-repeat του χρωμοσώματος X σεσημασμένου με Cy5, ένα ιχνηθέτη για την περιοχή a-repeat του χρωμοσώματος Y σεσημασμένου με SpectrumAqua, και δύο ιχνηθέτες για το χρωμόσωμα 21, έναν για την περιοχή AML1 σεσημασμένου με SpectrumGreen και έναν για την περιοχή 21q11 σεσημασμένου με SpectrumOrange (Abbott Molecular, Des Plaines, IL). Μετά τη διαδικασία FISH υβριδισμού τα εξεταστικά πλακίδια επισκοπούνται σύντομα με απλό μικροσκόπιο φθορισμού για να επιβεβαιωθεί η ποιότητα του σήματος. Στη συνέχεια τα εξεταστικά πλακίδια εξετάζονται με τη χρήση ενός αυτοματοποιημένου συστήματος που έχει ειδικά σχεδιαστεί για την ανίχνευση και ανάλυση σπανίων κυττάρων (Ikoniscope, Ikonisys Inc, CT, USA – αναφορά 18). Η χρήση του συστήματος αυτού επιτρέπει την εξέταση 1200 πεδίων ανά δείγμα. Η χρήση χαμηλής μεγέθυνσης (low-magnification scanning at 20X) εφαρμόζεται για την αναγνώριση των δύο χρωμοσωμάτων 21 για την πιθανή ανεύρεση κυττάρων τρισωμίας 21 καθώς και για την ανίχνευση άλλων πολυπλοειδιών (τετραπλοειδιών κτλ) που εμπεριέχουν περισσότερα αντίγραφα των χρωμοσωμάτων 21, X και Y.

Τα δείγματα στα οποία αναγνωρίστηκαν τετραπλοειδικά κύτταρα με το αυτοματοποιημένο σύστημα ανάλυσης επανεξετάστηκαν για επιβεβαίωση με τη χρήση απλού (manual) μικροσκοπίου σε μεγέθυνση στόχου 40x. Ο καθορισμός του score για τα σήματα που ελήφθησαν από την αυτοματοποιημένη FISH ανάλυση έγινε ανεξάρτητα από δύο διαφορετικούς εξειδικευμένους χειριστές. Το φαινόμενο endoreduplication αναγνωρίστηκε σε κύηση άρρενος εμβρύου όταν ανιχνεύθηκαν δύο X (κόκκινα), δύο Y (μπλε) και τέσσερα 21 (4 πράσινα και 4 πορτοκαλί) σήματα, ενώ σε κύηση θήλεως εμβρύου όταν αναγνωρίστηκαν αντίστοιχα τέσσερα X (κόκκινα) και τέσσερα 21 (4 πράσινα και 4 πορτοκαλί) σήματα. Το ποσοστό των πολυπλοειδικών κυττάρων από όλα τα εξεταζόμενα κύτταρα υπολογίστηκε σε κάθε δείγμα. Δείγματα πλακουντιακού ιστού (λάχνες) εξετάστηκαν σε όλες τις περιπτώσεις κυτταρογενετικά καθώς και με κλασική FISH ανάλυση. Ο καρυότυπος ήταν φυσιολογικός σε όλες τις κυήσεις ενώ η ανάλυση FISH έδειξε την παρουσία φυσιολογικού αριθμού X, Y και 21 χρωμοσωμάτων.

Η στατιστική ανάλυση έγινε με τη χρήση του Mann-Whitney test. Χρησιμοποιήθηκε το SPSS software version 14 (SPSS Inc., Chicago, IL). Η τιμή $P<0.05$ χρησιμοποιήθηκε για τον καθορισμό της στατιστικής σημαντικότητας.

Αποτελέσματα

Εξετάστηκαν δείγματα από τον ενδοτράχηλο 36 φυσιολογικών κυήσεων τα οποία ελήφθησαν μεταξύ 5ης και 13ης εβδομάδας κύησης. Στις 21 κυήσεις το έμβρυο ήταν θήλυ και στις 15 άρρεν. Η παρουσία του φαινομένου endoreduplication εκτιμήθηκε στα δείγματα αυτά και στην Εικόνα 1 παρουσιάζεται ένα παράδειγμα.

Στα δείγματα θήλεων κυήσεων ο μ.ο. ανίχνευσης τετραπλοειδικών κυττάρων ήταν 15.2 (εύρος 0-52), με βάση την ανεύρεση 4 σημάτων για τα χρωμοσώματα X και 21 από ένα μ.ο. 93.470 κυττάρων που εξετάστηκαν ανά 1.200 πεδία σε κάθε περίπτωση. Συνεπώς η συχνότητα ανίχνευσης endoreduplication στις κυήσεις θηλέων ήταν 0.02%, ενώ μόνο σε ένα δείγμα από τις 21 αυτές κυήσεις δεν ανιχνεύθηκαν κύτταρα με παρουσία του φαινομένου αυτού. Στις κυήσεις αρρένων ο μ.ο. ανίχνευσης τετραπλοειδικών κυττάρων ήταν 2.0 (εύρος 0-5), με βάση την ανεύρεση 2, 2 και 4 ση-

μάτων για τα χρωμοσώματα Χ, Υ και 21 αντίστοιχα, από ένα μ.ο. 90,472 εξετασθέντων κυττάρων ανά 1,200 fπεδία σε κάθε περίπτωση. Συνεπώς η συχνότητα ανεύρεσης endoreduplication ήταν μόλις 0.003%, ενώ σε 5 από τις 16 κυήσεις αρρένων δεν ανιχνεύθησαν καθόλου κύτταρα με παρουσία του φαινομένου αυτού. Τα παραπάνω αποτελέσματα παρουσιάζονται στην Εικόνα 2. Τα κύτταρα με endoreduplication ήταν 2-3 φορές μεγαλύτερα σε μέγεθος από αυτά που συνήθως ανευρίσκονται στον ενδοτράχηλο. Το 95% αυτών ήταν τετραπλοειδικά και τα υπόλοιπα ήταν με πενταπλοειδία ή με υψηλότερες σειρές. Δεν υπήρξε στατιστικά συσχέτιση μεταξύ της ηλικίας κύησης κατά τη συλλογή των δειγμάτων και του αριθμού των πολυπλοειδικών κυττάρων.

Η αναγνώριση του χρωμοσώματος Υ στα ενδοτραχηλικά δείγματα επιβεβαιώνει την εμβρυική προέλευση των κυττάρων αυτών και αποκλείει τη μητρική πρόσμειξη ή επιμόλυνση. Συνεπώς αν υπολογιστεί η πιθανότητα ανίχνευσης του φαινομένου endoreduplication μόνο από τις άρρενες κυήσεις αυτή είναι 68.7% - νούμερο που αντανακλά την πιθανότητα ανεύρεσης του φαινομένου σε ενδοτραχηλικό δείγμα ανά κύηση. Τέλος, για την επιβεβαίωση ότι η αυξημένη συχνότητα ανεύρεσης του φαινομένου στις κυήσεις θηλέων εμβρύων δεν οφείλεται σε επιμόλυνση από μητρικής προέλευσης κύτταρα, εξετάστηκαν πέντε ενδοτραχηλικά δείγματα από μη έγκυες γυναίκες. Σε καμία περίπτωση δεν ανευρέθηκαν κύτταρα endoreduplication.

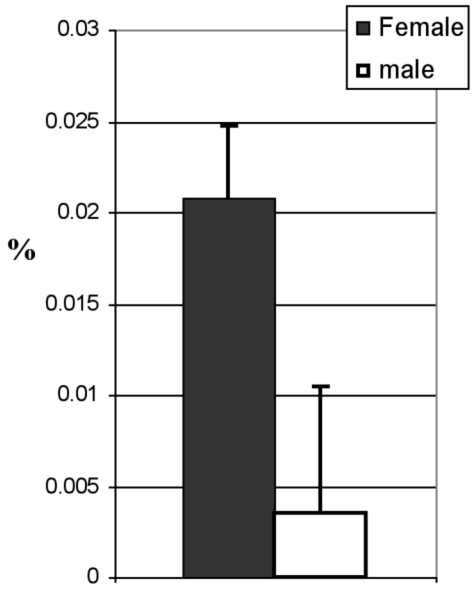

***Εικόνα 2**: Το ποσοστό ανίχνευσης τετραπλοειδίας λόγω του φαινομένου endoreduplication σε 36 φυσιολογικές κυήσεις στη διάρκεια 5ης – 13ης εβδομάδας.*
**στατιστικά σημαντική διαφορά (P=0.03) μεταξύ κυήσεων με θήλυ (n=21) και άρρεν (n=15) έμβρυο.*

Συζήτηση

Στην παρούσα μελέτη περιγράφουμε για πρώτη φορά τη συχνότητα ανεύρεσης πολυπλοειδίας σε τροφοβλαστικά κύτταρα από τον ενδοτράχηλο εγκύων γυναικών μεταξύ της 5ης και 13ης εβδομάδας κύησης. Στην πραγματικότητα πρόκειται για την ανίχνευση του φαινομένου endoreduplication σε τροφοβλαστικά κύτταρα που αποφολιδώνονται στον ενδοτράχηλο στην αρχή της κύησης. Συνεπώς και με δεδομένο ότι το φαινόμενο αυτό είναι φυσιολογικό σε ιστούς που αναπαράγονται ταχύτατα πρέπει να θεωρήσουμε τα αποτελέσματα της μελέτης αυτής ως την αναγνώριση και τον καθορισμό της συχνότητας της ψευδούς πολυπλοειδίας στα τροφοβλαστικά κύτταρα που αποπίπτουν στον ενδοτράχηλο στο 1ο τρίμηνο της κύησης. Είναι αξιοσημείωτο ότι υπάρχει σημαντική διαφορά στη συχνότητα ανίχνευσης endoreduplication μεταξύ κυήσεων με άρρενα και θήλεα έμβρυα. Ο αριθμός όμως των δειγμάτων που εξετάστηκαν είναι σχετικά μικρός και δεν επιτρέπει την εξαγωγή ασφαλών και οριστικών συμπερασμάτων σχετικά με τη διαφορά αυτή αλλά και γενικότερα με τη συχνότητα ψευδούς πολυπλοειδίας. Επιτρέπεται όμως για πρώτη φορά η περιγραφή του φαινομένου endoreduplication στο εμβρυικό υλικό του ενδοτραχήλου (τροφοβλάστες) και πιθανά τα ευρήματα της μελέτης αυτής να αποτελέσουν τη βάση για περαιτέρω έρευνα – ιδιαίτερα αφού το βιολογικό αυτό υλικό μπορεί πιθανά να

χρησιμοποιηθεί για εξετάσεις μη επεμβατικού προγεννητικού ελέγχου.

Στη διάρκεια των τελευταίων χρόνων η παρουσία τροφοβλαστών στον ενδοτράχηλο εγκύων γυναικών στη διάρκεια του 1ου τριμήνου έχει επανειλημμένα δειχθεί[11]. Με βάση τη δική μας εργαστηριακή εμπειρία με απλή (manual) μικροσκοπική ανίχνευση τροφοβλαστών, τα δείγματα που λαμβάνονται από τον ενδοτράχηλο μεταξύ 5ης και 13ης εβδομάδας περιέχουν δεκάδες με εκατοντάδες πυρήνες εμβρυικών κυττάρων. Μέχρι τώρα τα αυτοματοποιημένα συστήματα μικροσκοπίας μπορούν να ανιχνεύσουν μονάχα ένα μέρος από τα κύτταρα που αναγνωρίζονται με τη συμβατική μικροσκοπία (Amiel, προσωπική επικοινωνία). Η μελέτη των κυττάρων αυτών που λαμβάνονται με ελάχιστα επεμβατική τεχνική (χρήση ψήκτρας και λήψη ενδοτραχηλικού επιχρίσματος σε βάθος 1.5-2 εκατοστά) προσφέρουν τη δυνατότητα αξιοποίησής τους για προγεννητικό έλεγχο[4,7,11,12]. Εντούτοις, η έλλειψη αξιόπιστων δεικτών που θα επέτρεπε την ευχερή και ασφαλή αναγνώριση των τροφοβλαστών που αποφολιδώνονται στον ενδοτράχηλο έχει εμποδίσει την παραπέρα προσπάθεια για διαγνωστική τους αξιοποίηση στον έλεγχο των χρωμοσωματικών ανωμαλιών του εμβρύου. Η προσέγγιση που βασίζεται στην άμεση χρήση FISH στους πυρήνες των κυττάρων που ευρίσκονται σε ενδοτραχηλικά δείγματα και στη συνέχεια ο αυτοματοποιημένος έλεγχος για ανευπλοειδία σε XY κύτταρα έχει εφαρμοστεί με ενθαρρυντικά αποτελέσματα[23]. Συνεπώς, η καλύτερη κατανόηση και γνώση των χαρακτηριστικών των κυττάρων αυτών θα συμβάλλει στη δημιουργία των προϋποθέσεων για την αξιοποίησή τους στον μη- (ή ελάχιστα) επεμβατικό προγεννητικό έλεγχο.

Η ανάπτυξη του πλακούντα στη διάρκεια της κύησης απαιτεί γρήγορη αύξηση και διαφοροποίηση των τροφοβλαστών για να καλύψουν τις διαρκώς αυξανόμενες ανάγκες του ταχέως αναπτυσσόμενου εμβρύου αλλά και για την επιτέλεση των ορμονικών λειτουργιών υποστήριξης της εγκυμοσύνης. Συνεπώς ο πολλαπλασιασμός του γενομικού υλικού προάγει αλλά και απαιτεί υψηλό ρυθμό μεταβολικών αναγκών, ταχεία αύξηση και γρήγορη διαφοροποίηση. Με βάση προηγούμενες παρατηρήσεις, το φαινόμενο endoreduplication δεν απαιτεί περιοδική λύση των κυτταρικών και πυρηνικών μεμβρανών και κατά συνέπεια αναδόμηση των συστατικών μερών του κυττάρου. Συνεπώς επιτρέπεται στο κύτταρο στο οποίο επιτελείται endoreduplication να εκτελεί τις εξειδικευμένες λειτουργίες του και ταυτόχρονα να συνεχίζει να αναπτύσσεται και να διαφοροποιείται[24, 25].

Στην παρούσα μελέτη εκτιμήσαμε τη συχνότητα ανεύρεσης πολυπλοειδικών κυττάρων σε ενδοτραχηλικό επίχρισμα, και βρήκαμε ένα μ.ο. 15.2 (0.02%) τετραπλοειδίας (και υψηλότερης σειράς) σε φυσιολογικές κυήσεις θηλέων εμβρύων και αντίστοιχα 2.06 (0.003%) σε κυήσεις αρρένων. Ο αριθμός των πολυπλοειδικών κυττάρων ήταν χαμηλός, ως αναμένεται σε φυσιολογικές κυήσεις. Εντούτοις, ο αριθμός αυτός αντιπροσωπεύει τη φυσιολογική συχνότητα endoreduplication στους αναπτυσσόμενους τροφοβλάστες στη διάρκεια του 1ου τριμήνου της κύησης. Η επίγνωση της παρουσίας του φαινομένου όπως και η γνώση της συχνότητάς του θα συμβάλλουν στην δυνατότητα ορθής αξιολόγησης και ασφαλούς αξιοποίησης των ενδοτραχηλικών δειγμάτων που ενδεχομένως θα χρησιμοποιηθούν μελλοντικά για τη δημιουργία μεθόδων μη- (ή ελάχιστα-) επεμβατικού προγεννητικού ελέγχου. Η μεγαλύτερη συχνότητα ανεύρεσης endoreduplication σε δείγματα από θήλεις κυήσεις δε μπορεί να εξηγηθεί επαρκώς με βάση την υπάρχουσα γνώση και απαιτεί περαιτέρω διερεύνηση. Πρέπει να σημειωθεί πάντως ότι καθώς το φαινόμενο δεν ανιχνεύθηκε σε ενδοτραχηλικά δείγματα μη εγκύων γυναικών με τη χρήση του ίδιου πρωτοκόλλου, η διαφορά αυτή δεν πρέπει να αποδοθεί σε επιμόλυνση από μητρικά κύτταρα. Πιθανά η εξήγηση να έγκειται στους διαφορετικούς γενετικούς μηχανισμούς που χρησιμοποιούνται από τους τροφοβλάστες αρρένων και θήλεων κυήσεων για την αντιγραφή, αύξηση και διαφοροποίηση.

Είναι γνωστό ότι η εξωλάχνιος τροφοβλάστη τείνει να σχηματίζει πυρήνες με endoreduplication σε επίπεδα πλοειδίας 4c-8c και αυτό συνοδεύεται με μια ελαφριά αύξηση του αριθμού των χρωμοσωματόκεντρων δυσανάλογα του επιπέδου πλοειδίας και μη υπερβαίνοντας τον διπλοειδικό αριθμό των χρωμοσωμάτων του ανθρωπίνου γονιδιώματος. Τα χαρακτηριστικά αυτά αποτελούν πιθανά έκφραση της φυσιολογικής διεισδυτικής φύση της λειτουργίας των τροφοβλαστικών κυττάρων[22]. Υπάρχουν ερωτηματικά στο κατά πόσο τα εμβρυικά κύτταρα που αποφολιδώνονται στο τραχηλικό κανάλι μπορούν να χρησιμοποιηθούν για προγεννητικό έλεγχο. Πρέπει να σημειωθεί ότι οι τροφοβλάστες με endoreduplication εμπεριέχουν διπλό αριθμό χρωμοσωμάτων (4n ή 8n αλλά όχι 3n) και συνεπώς όταν ανιχνευθούν αυτό μπορεί να θεωρηθεί διάγνωση απλοειδίας.

Συμπερασματικά, από τη μελέτη αυτή συνάγεται ότι τι φαινόμενο endoreduplication εμφανίζεται σε χαμηλό βαθμό σε αποφολιδωθέντα τροφοβλαστικά κύτταρα στον ενδοτράχηλο γυναικών με φυσιολογικές κυήσεις, αμφοτέρων φύλων. Δεν αναγνωρίστηκαν σήματα από υπεράριθμα χρωμοσώματα 21 στις φυσιολογικές κυήσεις που εξετάστηκαν, που υποδηλώνει ότι το φαινόμενο endoreduplication δεν αναπαριστά ψευδώς θετικά αποτελέσματα τρισωμίας 21. Η παρουσία πολυπλοειδικών τροφοβλαστικών κυττάρων στις φυσιολογικές κυήσεις θα πρέπει να λαμβάνεται υπόψιν όταν μελλοντικά πιθανά η κλινική διαχείριση του περιστατικού θα στηρίζεται στην εξέταση δειγμάτων (εμβρυικού γενετικού υλικού) από τον ενδοτράχηλο. Με την εφαρμογή των νεώτερων τεχνικών μη επεμβατικού ή ελάχιστα επεμβατικού προγεννητικού ελέγχου η διάγνωση μιας παθολογικής κατάστασης (π.χ. ανευπλοειδίας) θα πρέπει να βασίζεται στην εξέταση των συγκεκριμένων δεικτών για τα υπό έλεγχο χρωμοσώματα και όχι στην παρουσία του φαινομένου endoreduplication.

Endoreduplication in Cervical Trophoblast Cells from Normal Pregnancies

Sifakis S.[1], Biron-Shental T.[2,3], Fejgin M.D.[2,3,4,5], Liberman M.[5], Theodora M.[6], Tsipouras P.[7], Aliza Amiel A.[4,5,8], Antsaklis A.[6]

[1]Department Obstetrics & Gynecology, University Hospital of Heraklion, Crete, Greece.
[2]Department of Obstetrics and Gynecology, Meir Medical Center, Kfar Saba, Israel
[3]Sackler School of Medicine, Tel Aviv University, Israel
[4]Genetics Institute, Meir Medical Center, Kfar Saba, Israel
[5]Monaliza Medical Ltd., Kfar Saba, Israel
[6] 1st Department Obstetrics & Gynecology, University of Athens, Athens, Greece
[7]Ikonisys Inc, New Haven, Connecicut, USA.
[8]Bar Ilan University, Ramat Gan, Israel

Correspondence: Stavros Sifakis, MD
228 Oulaf Palme Street, 71410
Heraklion, Crete, Greece
Tel/fax: +30 2810212915
E-mail: stavros.sifakis@yahoo.com

Summary

Objective: Fetal cells represented by extravillous trophoblasts (EVT) obtained from the cervix by a minimally invasive procedure, are important for prenatal diagnosis in early pregnancies. Endoreduplication is a duplication of chromosomes without mitosis, leading to polyploidy that might represent increased cellular metabolic activity. In this study, we estimated the normal prevalence of polyploid trophoblasts exfoliated to the cervix between 5 and 13 weeks of gestation.

Methods: Cervical samples were obtained by cytobrush, between 5 and 13 weeks of gestation from 36 randomly selected, singleton pregnancies. FISH was done with X, Y and two 21 probes.

Results: We diagnosed 21 pregnancies with female and 15 pregnancies with male fetal karyotypes. A mean of 15.2 (0.02%) tetraploid cells were found in pregnancies with a female fetus and a mean of 2.0 (0.003%) tetraploid cells were found in pregnancies with a male fe-

tus. The tetraploid cells (endoreduplicated trophoblasts) were two to three times larger than the normal cells usually seen in the cervix. Conclusions: Extravillus trophoblasts tend to form endoreduplication to the ploidy level of 4c-8c of DNA. Those cells may represent a typical phenomenon in the growing placenta. Extravillus trophoblasts from female fetuses tend to form higher rates of endoreduplication.

Key words: automated FISH microscopy, endoreduplication, endocervix, non-invasive prenatal diagnosis, polyploidy, trophoblasts

Βιβλιογραφία

1.Shettles LB. Use of the Y chromosome in prenatal sex determination. Nature 1971;230:52-3.
2.Rhine SA, Cain JL, Cleary RE, Palmer CG, Thompson JF. Prenatal sex detection with endocervical smears: successful results utilizing Y-bodyfluoroscence. Am J Obstet Gynecol 1975; 122:155-60.
3.Rhine SA, Palmer CG, Thompson JF. A simple alternative to amniocentesis for first trimester prenatal diagnosis. Birth Defects Orig Artic Ser 1977;13(3D):231-47.
4.Rodeck C, Tutschek B, Sherlock J, Kingdom J. Methods for the transcervical collection of fetal cells during the first trimester of pregnancy. Prenat Diagn 1995;15:933-42.
5.Adinolfi M, Sherlock J, Tutschek B, Halder A, Delhanty J, Rodeck C. Detection of fetal cells in transcervical samples and prenatal diagnosis of chromosomal abnormalities. Prenat Diagn 1995;15:943-9.
6.Adinolfi M, Sherlock J. First trimester prenatal diagnosis using transcervical cells: an evaluation. J Hum Reprod Update 1997;3:383-92.
7.Sherlock J, Halder A, Tutschek B, Delhanty J, Rodeck C, Adinolfi M. Prenatal detection of fetal aneuploidies using transcervical cell samples. J Med Genet 1997;4:302-5.
8.Fejgin MD, Diukman R, Cotton Y, Weinstein G, Amiel A. Fetal cells in the uterine cervix: a source for early non-invasive prenatal diagnosis. Prenat Diagn 2000;1:619-21.
9.Bulmer JN, Cioni R, Bussani C, Cirigliano V, Sole F, Costa C, Garcia P, Adinolfi M. HLA-G positive trophoblastic cells in transcervical samples and their isolation and analysis by laser microdissection and QF-PCR. Prenat Diagn 2003; 23:34-9.
10. Cioni R, Bussani C, Scarselli B, Bucciantini S, Barciulli F, Scarselli G. Fetal cells in cervical mucus in the first trimester of pregnancy. Prenat Diagn 2003; 23:168-71.
11. Imudia AN, Kumar S, Diamond MP, DeCherney AH, Armant DR. Transcervical retrieval of fetal cells in the practice of modern medicine: a review of the current literature and future direction. Fertil Steril 2010; 93:1725-30.
12. Kingdom J, Sherlock J, Rodeck C, Adinolfi M. Detection of trophoblast cells in transcervical samples collected by lavage or cytobrush. Obstet Gynecol 1995; 86:283-8.
13. Evans MI, Sharp M, Tepperberg J, Kilpatrick MW, Tsipouras P, Tafas T. Automated microscopy of amniotic fluid cells: detection of FISH signals using the FastFISH imaging system. Fetal Diagn Ther 2006; 21:523-7.
14. Wauters J, Assche EV, Antsaklis A, Tepperberg J, Sharp SM, Kilpatrick MW, Tafas T, Tsipouras P. Fully automated FISH examination of amniotic fluid cells. Prenat Diagn 2007; 27:951-5.
15. Bulmer JN, Rodeck C, Adinolfi M. Immunohistochemical characterization of cells retrieved by transcervical sampling in early pregnancy. Prenat Diagn 1995; 15:1143-53.
16. Miller D, Briggs J. Reliability of trans-cervical recovery of placental cells from the lower uterine pole using a minimally invasive procedure. Evidence based on fetal sexing and analysis of recovered cell populations. Early Hum Dev 1996; 47:S99-102.
17. Loke YW, King A. Immunology of implantation. Baillieres Best Pract Res Clin Obstet Gynaecol 2000; 14:827-37.
18. Kilpatrick MW, Tafas T, Evans MI, Jackson LG, Antsaklis A, Brambati B, Tsipouras P. Automated detection of rare fetal cells in maternal blood: eliminating the false-positive XY signals in XX pregnancies. Am J Obstet Gynecol 2004; 190:1571-8.
19. Seppo A, Frisova V, Ichetovkin I, Kim Y, Evans MI, Antsaklis A, Nicolaides KH, Tafas T, Tsipouras P, Kilpatrick W. Detection of circulation fetal cells utilizing automated microscopy: potential for noninvasive prenatal diagnosis of chromosomal aneuploidies.

Prenat Diagn 2008; 28: 815-21.
20. Grafi G. Cell cycle regulation of DNA replication: The endoreduplication perspective. Exp Cell Res 1998; 244:372-8.
21. Traas J. Endoreduplication and development: rule without dividing? Curr Opin Plant Biol 1998; 1:498-503.
22. Zybina TG, Zybina EV. Cell reproduction and genome multiplication in the proliferative and invasive trophoblast cell populations of mammalian placenta. Cell Biol Int 2005; 9:1071-83.
23. Sifakis S, Ghatpande S, Seppo A, Kilpatrick MW, Tafas T, Tsipouras P, Fejgin M, Amiel A. Prenatal diagnosis of trisomy 21 through detection of trophoblasts in cervical smears. Early Hum Dev 2010; 86:311-303.
24. Edgar BA, Orr-Weaver TL. Endoreplication cell cycles: more for less. Cell 2001; 4:297-306.
25. Zybina TG, Frank HG, Biesterfeld S, Kaufmann P. Genome multiplication of extravillous trophoblast cells in human placenta in the course of differentiation and invasion into endometrium and myometrium. Mechanisms of polyploidization. Tsitologiia 2004; 46:640-8.

ΥΠΕΡΗΧΟΓΡΑΦΙΑ ΤΟΜ.9, ΤΕΥΧ.2, ΣΕΛ. 47-53, 2012

Παπασωζομένου Π.[1], Αθανασιάδης Α.[1], Ζαφράκας Μ.[2], Ασημακόπουλος Ε.[1], Ταρλατζής Κ. Β.[1]
[1] Α' Μαιευτική-Γυναικολογική Κλινική, Ιατρική Σχολή ΑΠΘ
[2] Σχολή Επαγγελμάτων Υγείας και Πρόνοιας, ΑΤΕΙΘ

Ο ρόλος της μέτρησης του εμβρυϊκού ρινικού οστού, στο υπερηχογράφημα του δεύτερου τριμήνου της κύησης, για την ανίχνευση του συνδρόμου Down

Περίληψη
Η απουσία του ρινικού οστού του εμβρύου αποτελεί σημαντικό υπερηχογραφικό δείκτη για την ανίχνευση του συνδρόμου Down στο πρώτο τρίμηνο της κύησης. Πρόσφατα ερευνητικά δεδομένα δείχνουν ότι και η υποπλασία του ρινικού οστού μπορεί να αποτελέσει υπερηχογραφικό δείκτη για την ανίχνευση του συνδρόμου Down και στο υπερηχογράφημα του δευτέρου τριμήνου της κύησης. Είναι αξιοσημείωτο, ότι η μέτρηση του μήκους του ρινικού οστού κατά το δεύτερο τρίμηνο φαίνεται να υπερτερεί σε σύγκριση με την απλή εκτίμηση της παρουσίας ή απουσίας του. Στην παρούσα ανασκόπηση παρουσιάζονται τα νεότερα ερευνητικά δεδομένα σχετικά με το ρόλο της μέτρησης του εμβρυϊκού ρινικού οστού, στο υπερηχογράφημα του δεύτερου τριμήνου της κύησης, για την ανίχνευση του συνδρόμου Down.

Λέξεις - κλειδιά: ρινικό οστό, σύνδρομο Down, χρωμοσωμικές ανωμαλίες

Αλληλογραφία:
Π. Παπασωζομένου
Α' Μαιευτική-Γυναικολογική Κλινική, Ιατρική Σχολή ΑΠΘ

Κατατέθηκε 19/5/12
Έγινε δεκτή 19/5/12

Εισαγωγή

Η απουσία του ρινικού οστού του εμβρύου αποτελεί διεθνώς αναγνωρισμένο δείκτη για την ανίχνευση του συνδρόμου Down στο πρώτο τρίμηνο της κύησης. Ήδη από το 19ο αιώνα, ο Langdon Down είχε παρατηρήσει σε άτομα με τρισωμία 21 (σύνδρομο Down) κοινά φαινοτυπικά χαρακτηριστικά, τα οποία περιελάμβαναν μικρή μύτη, επίπεδο προσωπείο, και ελαττωμένη ελαστικότητα του δέρματος.

Πιο πρόσφατα ερευνητικά δεδομένα δείχνουν ότι και η υποπλασία του ρινικού οστού μπορεί να συντελέσει στην

ανίχνευση του συνδρόμου Down και στο υπερηχογράφημα του δευτέρου τριμήνου της κύησης[1,2] (εικόνες 1 και 2). Η μέτρηση του μήκους του ρινικού οστού κατά το δεύτερο τρίμηνο φαίνεται να προσθέτει επιπλέον οφέλη, πέρα από την απλή εκτίμηση της παρουσίας ή απουσίας του. Είναι πιθανό, η ένταξη του μήκους του ρινικού οστού στο υπερηχογράφημα του δευτέρου τριμήνου να μειώσει τα ψευδώς-αρνητικά αποτελέσματα από τις άλλες εφαρμοζόμενες μεθόδους προληπτικού ελέγχου (screening) για την ανίχνευση χρωμοσωμικών ανωμαλιών. Στην παρούσα ανασκόπηση της βιβλιογραφίας παρουσιάζονται τα μέχρι σήμερα δεδομένα από τα αποτελέσματα της έρευνας σχετικά με το ρόλο της μέτρησης του εμβρυϊκού ρινικού οστού, στο υπερηχογράφημα του δεύτερου τριμήνου της κύησης, για την ανίχνευση του συνδρόμου Down.

Αρχικές μελέτες για το ρόλο της μέτρησης του ρινικού οστού στην κύηση

Το 2001, οι Cicero και συν. [3] μελέτησαν για πρώτη φορά συστηματικά τη σχέση ανάμεσα στην τρισωμία 21 και στην απουσία του ρινικού οστού σε έμβρυα κατά το υπερηχογράφημα του πρώτου τριμήνου (μεταξύ 11 και 14 εβδομάδων κύησης). Συγκεκριμένα, διαπιστώθηκε ότι το ρινικό οστό απουσίαζε στο 72,8% των εμβρύων με τρισωμία 21, στο 55% με τρισωμία 18, και στο 25% με σύνδρομο Turner (45, X0). Αντίθετα, το ρινικό οστό ήταν παρόν σε έμβρυα με τρισωμία 13, έμβρυα με καρυότυπο 47,XXX, σύνδρομο Kleinefelter και τριπλοειδία. Χρησιμοποιώντας αυτό το δείκτη, σε συνδυασμό με την αυχενική διαφάνεια και την ηλικία της μητέρας, διαπιστώθηκε ότι ο υπολογιζόμενος κίνδυνος 1:300 ή μεγαλύτερος οδηγεί σε ανίχνευση του 92% των εμβρύων με τρισωμία 21, με ψευδώς-θετικό ποσοστό 3%.

Μία από τις πρώτες εργασίες για το υποπλαστικό ρινικό οστό ή την απουσία του σε έμβρυα με σύνδρομο Down δημοσιεύθηκε το 2002 από τους Sonek και Nicolaides [4], οι οποίοι παρατήρησαν σε τρεις περιπτώσεις τρισωμίας 21 ότι είτε το ρινικό οστό ήταν απόν (δύο περιπτώσεις) είτε ότι η μέτρηση του ρινικού οστού ήταν μικρότερη από την 2,5 εκατοστιαία θέση (μία περίπτωση). Ακολούθησε από τους ίδιους και την ομάδα τους μια μεγάλη μελέτη, η οποία δημοσιεύτηκε το 2003 [5]. Στην εργασία αυτή πραγματοποιήθηκαν 3.537 μετρήσεις εμβρυϊκού ρινικού οστού σε μη επιλεγμένες κυήσεις ανάμεσα στις 15 και 25 εβδομάδες και καταγράφηκε το φυσιολογικό εύρος του μήκους του εμβρυϊκού ρινικού οστού καθ' όλη τη διάρκεια της κύησης. Οι ερευνητές κατέληξαν στο συμπέρασμα ότι το μήκος του ρινικού οστού συσχετίζεται θετικώς με την εβδομάδα κύησης.

Μελέτες μέτρησης ρινικού οστού στο δεύτερο τρίμηνο με δισδιάστατη υπερηχογραφία

Η πιθανή χρησιμότητα της μέτρησης του μήκους του ρινικού οστού κατά το δεύτερο τρίμηνο για την ανίχνευση του συνδρόμου Down, πέρα από την απλή εκτίμηση της παρουσίας ή της απουσίας του, αναγνωρίστηκε αρχικά από τους Bunduki και συν. [1], και τους Bromley και συν [2]. Με βάση τα αποτελέσματα της πρώτης μελέτης [1], υποστηρίχθηκε το ότι η μέτρηση του μήκους του ρινικού οστού στο υπερηχογράφημα του δευτέρου τριμήνου έχει συγκρίσιμη ευαισθησία ως προς την ανίχνευση του συνδρόμου Down με εκείνη του βιοχημικού ελέγχου, με ποσοστά ψευδώς-θετικών στο 5%. Επρόκειτο για μία προοπτική μελέτη, που πραγματοποιήθηκε στην Ιατρική Σχολή του Σάο Πάολο της Βραζιλίας, μεταξύ 1993 και 1999, σε 1.923 γυναίκες ηλικίας 35-45 ετών και με ηλικία κύησης 16-24 εβδομάδες. Το μήκος του εμβρυϊκού ρινικού οστού μετρήθηκε σε ακριβή μέση οβελιαία τομή, που προσδιορίζεται από το ρινικό οστό, τα χείλη του εμβρύου, την άνω γνάθο, την κάτω γνάθο με μια γωνία μεταξύ της δέσμης των υπερήχων και του άξονα της ρινός περίπου 45°. Το μέγιστο μήκος του ρινικού οστού μετρήθηκε σε χιλιοστόμετρα και μετά λήφθηκαν τρεις ανεξάρτητες μετρήσεις και υπολογίστηκε ο μέσος όρος τους. Ακριβής ενημέρωση για την έκβαση των περιστατικών ήταν δυνατή σε 1.631 περιπτώσεις (84,8%). Τρισωμία 21 βρέθηκε σε 22 περιπτώσεις (1,35%). Ο προληπτικός έλεγχος screening για τρισωμία

***Εικόνα 1**: Περίπτωση απουσίας του εμβρυϊκού ρινικού οστού σε υπερηχογράφημα στο δεύτερο τρίμηνο της κύησης.*

***Εικόνα 2:** Περίπτωση υποπλασίας του εμβρυϊκού ρινικού οστού σε υπερηχογράφημα στο δεύτερο τρίμηνο της κύησης.*

21 χρησιμοποιώντας ως όριο την πέμπτη εκατοστιαία θέση του μήκους του ρινικού οστού είχε ευαισθησία 59,1% με ποσοστό ψευδώς-θετικών 5,1%. Οι ερευνητές κατέληξαν στο συμπέρασμα ότι το μήκος του ρινικού οστού συσχετίζεται θετικώς με την εβδομάδα κύησης του εμβρύου. Συγκεκριμένα, η μέτρηση του μήκους του ρινικού οστού αυξάνεται σε συνάρτηση με την ηλικία κύησης ($p < 0,05$) παρουσιάζοντας γραμμική σχέση 1. Παρόμοια ήταν και τα ευρήματά μας από πρόσφατη ανάλυση στοιχείων από τη δική μας εμπειρία και ανάλυση σε 5.836 κυήσεις (εικόνα 3) [6].

Διεθνώς πάντως, δεν υπάρχει ομοφωνία ως προς τον τρόπο υπερηχογραφικής μέτρησης του μήκους του ρινικού οστού. Επειδή το μέγεθος του ρινικού οστού σε μη προσβεβλημένες κυήσεις εξαρτάται από την ηλικία κύησης του εμβρύου, οι διάφοροι ερευνητές πρότειναν διαφορετικές μεθόδους προσδιορισμού της υποπλασίας του ρινικού οστού, με διαφορετικού βαθμού αποτελεσματικότητα. Το 2002, οι Bromley και συν. [2] διαπίστωσαν ότι όταν η αναλογία της αμφιβρεγματικής διαμέτρου προς το ρινικό οστό ανευρίσκεται ίση ή μεγαλύτερη από 10, τότε ανιχνεύεται το 81% των εμβρύων με σύνδρομο Down με ποσοστό ψευδώς-θετικών 11%. Χρησιμοποιώντας τα ίδια κριτήρια οι Tran και συν. [7], ανακοίνωσαν ότι ανίχνευσαν το 81% των εμβρύων με σύνδρομο Down με ποσοστό ψευδώς-θετικών 44%. Οι Odibo και συν.[8] διαπίστωσαν ότι στο δεύτερο τρίμηνο, όταν η αναλογία της αμφιβρεγματικής διαμέτρου προς το ρινικό οστό ανευρίσκεται πάνω από 11 τότε ανιχνεύονται έμβρυα με σύνδρομο Down με ευαισθησία 59% και ποσοστό ψευδώς-θετικών 15%. Απουσία ρινικού οστού βρέθηκε σε ποσοστό 23% των εμβρύων με σύνδρομο Down με ποσοστό ψευδώς-θετικών 1%.

Οι Gianferrari και συν. [9], δημοσίευσαν το 2007 τα αποτελέσματα μιας μελέτης με ένα αναδρομικό και ένα προοπτικό σκέλος. Το αναδρομικό σκέλος συμπεριέλαβε στοιχεία από την περίοδο Μαΐου 2003-Ιουλίου 2004, από 732 γυναίκες, που υποβλήθηκαν σε υπερηχογραφική εξέταση σε ηλικία κυήσεως 15-24 εβδομάδες. Τα μήκη του εμβρυϊκού ρινικού οστού μετατράπηκαν σε πολλαπλάσια του διάμεσου (multiples of the median - MoM), αναπροσαρμοσμένα με βάση την φυλή και την εθνικότητα της μητέρας, χρησιμοποιώντας ως σημείο αναφοράς την λευκή φυλή. Στη συνέχεια, πραγματοποιήθηκε σύγκριση του MoM του ρινικού οστού ανάμεσα σε ευπλοειδικά έμβρυα και έμβρυα με σύνδρομο Down [9]. Ακολούθησε η προοπτική μελέτη μεταξύ Ιουλίου 2004-2006, σε 1.794 γυναίκες. Σε αυτή τη δεύτερη ομάδα, η μετατροπή των μετρήσεων του ρινικού οστού σε πολλαπλάσια του διάμεσου βασίστηκε σε έναν ειδικό ανά εβδομάδα κύησης μαθηματικό τύπο πα-

λινδρόμησης (gestational age-specific regression formula) και σε ανά φυλή διορθωτικούς παράγοντες, με βάση την αρχική αναδρομική μελέτη. Από τα δεδομένα και των δύο σκελών της μελέτης (αναδρομικού και προοπτικού), οι ερευνητές διέγνωσαν 21 έμβρυα με σύνδρομο Down, στα 10 από τα οποία απουσίαζε το ρινικό οστό (ευαισθησία 47,6%). Από τα 2.515 έμβρυα χωρίς σύνδρομο Down, το ρινικό οστό έλειπε σε ένα (ποσοστό ψευδώς-θετικών 0,04%). Χρησιμοποιώντας ως όριο τιμή μικρότερη από 0,80 του πολλαπλάσιου του διάμεσου (MoM), ανευρέθηκαν 20 από τα 21 πάσχοντα έμβρυα με ευαισθησία 95,2% και με ποσοστό ψευδώς-θετικών 7.4% (185 από 2.515 μη πάσχοντα έμβρυα). Η αλλαγή του ορίου σε 0,75 MoM οδήγησε σε ευαισθησία 85,7% και ποσοστό ψευδώς-θετικών 2.9%. Οι ερευνητές κατέληξαν στο συμπέρασμα ότι το μήκος του ρινικού οστού εκφρασμένο σε πολλαπλάσιο του διάμεσου (MoM) φαίνεται να είναι ένας χρήσιμος υπερηχογραφικός δείκτης για το σύνδρομο Down σε έμβρυα δευτέρου τριμήνου, έχοντας υψηλή ευαισθησία και χαμηλό ποσοστό ψευδώς-θετικών [9].

Με τα συμπεράσματα της μελέτης των Gianferrari και συν. [9], συμφωνούν και αυτά της μελέτης των Obido και συν. [10] οι οποίοι έδειξαν ότι η ευαισθησία για την ανίχνευση συνδρόμου Down αυξάνεται όταν ως μέθοδος μέτρησης του ρινικού οστού χρησιμοποιείται το πολλαπλάσιο του διάμεσου (multiples of the median - MoM). Συγκεκριμένα, πραγματοποιήθηκε δευτερογενής ανάλυση δεδομένων που προέκυψαν από προοπτική μελέτη σε γυναίκες που υποβλήθηκαν σε υπερηχογραφικό ανατομικό έλεγχο των εμβρύων, σε ηλικία κύησης 16-22 εβδομάδες, κατά την χρονική περίοδο Ιανουαρίου 2002-Δεκεμβρίου 2005. Το εμβρυϊκό ρινικό οστό αξιολογήθηκε με τη μέθοδο που περιγράφηκε από τους Sonek και Nicolaides [5]. Εν συντομία, σε μέση οβελιαία τομή του εμβρυϊκού προσώπου απεικονίστηκε το εμβρυϊκό προφίλ. Η γωνία της δέσμης των υπερήχων διατηρήθηκε σε 45 ή 135ο. Το ρινικό οστό απεικονίστηκε ως τριγωνική ηχογενής δομή στη συγκεκριμένη λήψη [5]. Οι Obido και συν. [10] υπολόγισαν τα πολλαπλάσια του διάμεσου για το μήκος του ρινικού οστού. Μεταξύ των 3.634 γυναικών που μελετήθηκαν, η αξιολόγηση του ρινικού οστού επιτεύχθηκε σε 3.197 γυναίκες (88%), ενώ ανιχνεύθηκαν 23 περιπτώσεις συνδρόμου Down. Οι ερευνητές κατέληξαν στο συμπέρασμα ότι στο δεύτερο τρίμηνο της κύησης, η χρήση του μήκους του ρινικού οστού με όριο <0,75 MoM για την ηλικία κύησης ήταν ο καλύτερος τρόπος εξέτασης του ρινικού οστού για την ανίχνευση του συνδρόμου Down και οδήγησε σε βελτίωση της ειδικότητας (specificity). Το ρινικό οστό με όριο <0.75 MoM είχε ευαισθησία 49% και ειδικότητα 92%, έναντι 61% και 84%, αντίστοιχα για αναλογία της αμφιβρεγματικής διαμέτρου προς το ρινικό οστό (BPD/NB) με όριο >11. Ωστόσο, η διαφορά της ευαισθησίας κατά 12% μεταξύ του μήκους του ρινικού οστού σε MoM με όριο <0.75 και της BPD/NB με όριο >11 δεν ήταν στατιστικά σημαντική. Από την άλλη μεριά, η διαφορά της ειδικότητας κατά 8% μεταξύ των δύο τρόπων μέτρησης ήταν στατιστικά σημαντική (p <0,0001) [10].

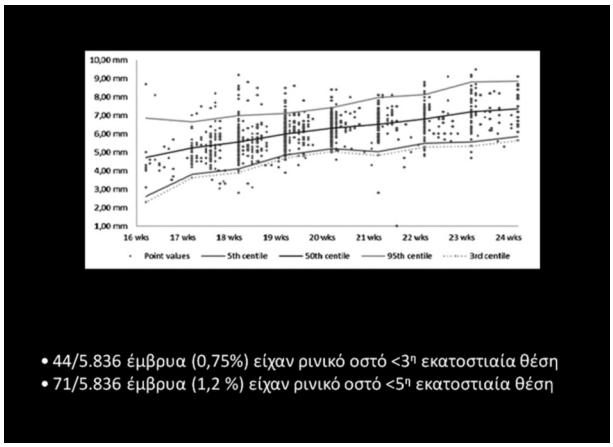

Εικόνα 3: *Η ανάλυση στοιχείων από την εμπειρία μας από 5.836 κυήσεις έδειξε ότι το μήκος του εμβρυϊκού ρινικού οστού αυξάνεται σε συνάρτηση με την ηλικία κύησης.*

Σε παρόμοια συμπεράσματα κατέληξε και η μελέτη των Cusick και συν. [11], μία προοπτική μελέτη παρατήρησης, μεταξύ Φεβρουαρίου 2003 και Δεκεμβρίου 2005, με την διενέργεια υπερηχογραφήματος δευτέρου επιπέδου σε έγκυες γυναίκες 16-20,9 εβδομάδων, με αυξημένο κίνδυνο για εμβρυϊκή τρισωμία, με

βάση την ηλικία της εγκύου ή και τα αποτελέσματα του βιοχημικού ελέγχου. Μόνο έμβρυα με γνωστό καρυότυπο (μετά από αμνιοπαρακέντηση ή μετά τη γέννηση) και καταγεγραμμένο μήκος ρινικού οστού συμπεριλήφθηκαν στην τελική ανάλυση. Οι ερευνητές όρισαν ως υποπλασία ρινικού οστού την μηαπεικόνιση του ρινικού οστού, ρινικό οστό < 10η εκατοστιαία θέση, ρινικό οστό < 2,5η εκατοστιαία θέση, σχέση αμφιβρεγματικής διαμέτρου/ ρινικό οστό ≥10 ή ≥ 11 και ρινικό οστό με πολλαπλάσιο του διάμεσου (multiples of the median - MoM) ≤ 0,5 ή ≤ 0,6 ή ≤ 0,7. Στη μελέτη συμπεριλήφθηκαν 371 έμβρυα με φυσιολογικό καρυότυπο και 11 με τρισωμία 21. Η μέτρηση της υποπλασίας του ρινικού οστού στην εκτίμηση του κινδύνου για τρισωμία 21 βασισμένη στο πολλαπλάσιο του διάμεσου (multiples of the median - MoM) κρίθηκε ανώτερη από τις άλλες μεθόδους μέτρησης υποπλασίας [11].

Μελέτες μέτρησης ρινικού οστού στο δεύτερο τρίμηνο με τρισδιάστατη υπερηχογραφία

Το 2005 δημοσιεύθηκε η μελέτη των Benoit και Chaoui [12], οι όποιοι ανέφεραν ότι η χρήση τρισδιάστατης υπερηχογραφικής απεικόνισης του εμβρυϊκού προσώπου με τη χρήση του μέγιστου της εφαρμογής "mode rendering" επιτρέπει την ευδιάκριτη επισκόπηση και των δύο ρινικών οστών στα έμβρυα κατά το δεύτερο τρίμηνο. Στη μελέτη αυτή εξετάστηκαν με τρισδιάστατη υπερηχογραφία τα πρόσωπα 38 εμβρύων ηλικίας κύησης 17-33 εβδομάδων και οι όγκοι (volumes) αποθηκεύτηκαν για αξιολόγηση σε δεύτερο χρόνο. Δέκα οκτώ έμβρυα είχαν φυσιολογικό καρυότυπο και εμφανές ρινικό οστό στη δισδιάστατη υπερηχογραφική εξέταση, και αυτά εξετάστηκαν για την τυποποίηση της τρισδιάστατης τεχνικής της εφαρμογής "mode rendering". Τα άλλα 20 έμβρυα είχαν τρισωμία 21. Και στα 18 φυσιολογικά έμβρυα απεικονίστηκαν και τα δύο ρινικά οστά με το τρισδιάστατο υπερηχογράφημα. Εννέα από τα είκοσι έμβρυα με τρισωμία 21 είχαν υποπλαστικό ή απόν ρινικό οστό στο δισδιάστατο υπερηχογράφημα. Στο τρισδιάστατο υπερηχογράφημα, τρία από τα εννέα έμβρυα με σύνδρομο Down είχαν ασύμμετρα ευρήματα μεταξύ των αριστερών και δεξιών ρινικών οστών με απόν ρινικό οστό από την μια πλευρά και υποπλασία (n=2) ή φυσιολογικό μήκος από την άλλη (n=1). Η μονόπλευρη απουσία ή η υποπλασία των ρινικών οστών αποτέλεσε μια σημαντική και νέα παρατήρηση στα έμβρυα με σύνδρομο Down. Τα παραπάνω ευρήματα θα μπορούσαν να εξηγήσουν ορισμένα ανακόλουθα συμπεράσματα, όπως είναι η απουσία ρινικών οστών κατά το δισδιάστατο υπερηχογράφημα, αλλά η παρουσία τους στις πλάγιες μεταθανάτιες ακτινογραφίες [12,13].

Το 2010 δημοσιεύθηκε η μελέτη των Persico και συν. [14], η οποία περιγράφει τη μέτρηση του μήκους του ρινικού οστού σε ευπλοειδικά έμβρυα ηλικίας κύησης 16-24 εβδομάδων με τη χρήση τρισδιάστατης υπερηχογραφικής απεικόνισης. Οι συγγραφείς κατέληξαν στο συμπέρασμα ότι παρα-οβελιαίες και λοξές τομές μπορούσαν να οδηγήσουν σε διαφορετικού βαθμού υποεκτίμηση ή υπερεκτίμηση του μήκους του ρινικού οστού σε σύγκριση με μετρήσεις που ελήφθησαν συστηματικά από την ακριβή μέση οβελιαία τομή. Στον καθορισμό της μέσης οβελιαίας τομής του προσώπου, η προσθήκη του πεταλοειδούς οστού θα μπορούσε να βελτιώσει την αναπαραγωγή των μετρήσεων του μήκους του ρινικού οστού [14].

Το 2012 δημοσιεύθηκε η εργασία των Persico και συν. [15], η οποία περιγράφει τη μελέτη του μήκους και του σχήματος του ρινικού οστού, σε έμβρυα με τρισωμία 21, ηλικίας κυήσεως 16-24 εβδομάδων, με τη χρήση τρισδιάστατης υπερηχογραφικής απεικόνισης. Συγκεκριμένα, από 41 έμβρυα με τρισωμία 21 απεικονίστηκαν με τη χρήση τρισδιάστατης υπερηχογραφίας τα εμβρυϊκά προφίλ με τη χρήση τρισδιάστατων όγκων (volume). Με τη χρήση της εφαρμογής multiplanar mode μετρήθηκε το μήκος των ρινικών οστών κατά την ακριβή μέση οβελιαία τομή του προσώπου. Επίσης με τη χρήση της ίδιας εφαρμογής (multiplanar mode) μετρήθηκε το μήκος των ρινικών οστών κατά τις παρα-οβελιαίες και λοξές τομές του προσώπου. Με τον παραπάνω τρόπο μελετήθηκαν τα ρινικά οστά και σε

στεφανιαία τομή (coronal view). Διαπιστώθηκε αμφοτερόπλευρη απουσία των ρινικών οστών σε 11 περιπτώσεις (26,8%) και μονόπλευρη απουσία σε μια περίπτωση (2,4%). Σε 29 περιπτώσεις (70,7%) ήταν παρόντα και τα δύο ρινικά οστά, έγινε ωστόσο υπερεκτίμηση του μήκους των ρινικών οστών όταν μετρήθηκαν σε παρα-οβελιαίες και λοξές τομές σε σύγκριση με μετρήσεις που ελήφθησαν από την ακριβή μέση οβελιαία τομή. Σε στεφανιαία τομή, σε 18 από τα 29 έμβρυα με τρισωμία 21 (62,1%) τα ρινικά οστά ήταν διαφορετικά, ενώ σε 131 από τα 135 ευπλοειδικά έμβρυα (97,0%) τα ρινικά οστά ήταν πλήρως συνενωμένα (fused) στη μέση γραμμή. Οι συγγραφείς κατέληξαν στο συμπέρασμα ότι παρα-οβελιαίες και λοξές υπερηχογραφικές τομές μπορούσαν να οδηγήσουν σε υπερεκτίμηση του μήκους του ρινικού οστού σε έμβρυα με τρισωμία 21, επειδή τα έμβρυα αυτά συχνά έχουν διαφορετικά ρινικά οστά. Συνεπώς, είναι ουσιαστικό η μέτρηση του μήκους των ρινικών οστών να γίνεται στην ακριβή μέση οβελιαία τομή του προσώπου.

Συμπεράσματα

Η διαπίστωση υποπλασίας του ρινικού οστού του εμβρύου στο υπερηχογράφημα του δευτέρου τριμήνου της κύησης μπορεί να συντελέσει στην ανίχνευση του συνδρόμου Down. Επιπρόσθετα, η μέτρηση του μήκους του ρινικού οστού κατά το δεύτερο τρίμηνο προσθέτει επιπλέον οφέλη σε σύγκριση με την απλή εκτίμηση της παρουσίας ή απουσίας του. Είναι πιθανό, η ένταξη της μέτρησης του μήκους του ρινικού οστού στο υπερηχογράφημα του δευτέρου τριμήνου να μειώσει τα ψευδώς-αρνητικά αποτελέσματα από τις άλλες εφαρμοζόμενες μεθόδους προληπτικού ελέγχου (screening) για την ανίχνευση χρωμοσωμικών ανωμαλιών.

The role of fetal nasal bone measurement in the second trimester ultrasound scan in detection of Down syndrome

Papasozomenou P. [1], Athanasiades A.[1], Zafrakas M.[2], Assimakopoulos E. [1], Tarlatzis B.C.[1]

[1] 1st Department of Obstetrics and Gynecology, Medical School, Aristotle University of Thessaloniki

[2] School of Health and Welfare Professions, Alexander Technological Educational Institute of Thessaloniki.

Correspondence: Papasozomenou P., 1st Department of Obstetrics and Gynecology, Medical School, Aristotle University of Thessaloniki

Summary

Absence of the fetal nasal bone is an important sonographic marker for detection of Down syndrome in the first trimester of pregnancy. Recent research data show that even hypoplasia of the fetal nasal bone might be used as a sonographic marker for detection of Down syndrome in the second trimester of pregnancy. It is noteworthy, that measurement of the length of the nasal bone in the second trimester appears to be superior as compared with the mere evaluation of presence or absence of the nasal bone. In the present review article, novel research data are presented, concerning the role of fetal nasal bone measurement in the second trimester ultrasound scan in the detection of Down syndrome.

Key words: nasal bone, Down syndrome, chromosomal anomalies

Βιβλιογραφία

1.Bunduki V, Ruano R, Miguelez J, Yoshizaki CT, Kahhale S, Zugaib M. Fetal nasal bone length: reference range and clinical application in ultrasound screening for trisomy 21. Ultrasound Obstet Gynecol 2003; 21: 156–160.

2.Bromley B, Lieberman E, Shipp TD, Benacerraf BR. Fetal nose bone length: a marker for Down syndrome in the second trimester. J Ultrasound Med 2002; 21:1387–1394.

3.Cicero S, Curcio P, Papageorghiou A, Sonek J, Nico-

laides KH. Absence of nasal bone in fetuses with trisomy 21 at 11–14 weeks' gestation: an observational study. Lancet 2001; 358: 1665–1667.

4.Sonek JD, Nicolaides KH. Prenatal ultrasonographic diagnosis of nasal bone abnormalities in three fetuses with Down syndrome. Am J Obstet Gynecol 2002; 186: 139–141.

5.Sonek JD, McKenna D, Webb D, Croom C, Nicolaides KH. Nasal bone length throughout gestation: normal ranges based on 3537 fetal ultrasound measurements. Ultrasound Obstet Gynecol 2003; 21:152–155.

6.Athanasiadis A, Zavlanos AI, Karavida K, Gerede A, Tzevelekis P, Assimakopoulos EA, Tarlatzis BC. Fetal nasal bone length in second trimester utltrasound is a reliable ultrasound marker to detect fetuses with trisomy 21? Ultrasound Obstet Gynecol 2011; 38 (suppl.1): 56-167.

7.Tran L, Darcy B, Mitsumori LM, Uhrich S, Shields L.Second-trimester Biparietal Diameter/Nasal Bone Length ratio Is an independent predictor of trisomy 21. J Ultrasound Med 2005; 24:805–810.

8.Odibo AO, Sehdev HM, Sproat L, et al. Evaluating the efficiency of using second-trimester nasal bone hypoplasia as a single or a combined marker for fetal aneuploidy. J Ultrasound Med 2006; 4:437–441.

9.Gianferrari EA, Benn PA, Dries l, Brault K, Egan JF, Zelop CM. Absent or shortened nasal bone length and the detection of Down Syndrome in second-trimester fetuses. Obstet Gynecol 2007; 109: 371-375.

10. Odibo AO, Sehdev HM, Stamilio DM, Cahill A, Dunn L,Macones GA. Defining nasal bone hypoplasia in second- trimester Down syndrome screening: does the use of multiples of median improve screening efficacy? Am J Obstet Gynecol 2007; 197: 361.el-361.e4.

11. Cusick W, Shevell T, Duchan L.S, Lupinacci C, Terranova J, Crombleholme W. Likelihood ratios for fetal trisomy 21 based on nasal bone length in the second trimester: how best to define hypoplasia? Ultrasound Obstet Gynecol 2007; 30: 271–274.

12. Benoit B, Chaoui R. Three-dimensional ultrasound with maximal mode rendering : a novel technique for the diagnosis of bilateral or unilateral absence or hypoplasia of nasal bones in second trimester screening for Down syndrome. Ultrasound Obstet Gynecol 2005; 25:19-24.

13. Tuxen A, Keeling JW, Reintoft I, Hansen BF, Nolting D, Kjaer I. A histological and radiological investigation of the nasal bone in fetuses with Down syndrome. Ultrasound Obstet Gynecol 2003; 22: 22–26.

14. Persico N, Molina F, Azumendi G, Nicolaides KH. Nasal-bone length in euploid fetuses at 16-24 weeks' gestation by three-dimensional ultrasound. Ultrasound Obstet Gynecol 2010; 36: 285–290.

15. Persico N, Molina F, Azumendi G, Fedele L, Nicolaides KH. Nasal bone assessment in fetuses with Trisomy 21 at 16-24 weeks of gestation by three-dimensional ultrasound. Prenatal Diagnosis 2012; 32, 240-244.

ΥΠΕΡΗΧΟΓΡΑΦΙΑ ΤΟΜ.9, ΤΕΥΧ.2, ΣΕΛ. 55-62, 2012

Καλαμπόκας Θ., Γρηγοριάδης Χ., Καλαμπόκας Ε., Μπότσης Δ.
Β' Μαιευτική – Γυναικολογική Κλινική Πανεπιστημίου Αθηνών, Αρεταίειο Νοσοκομείο

Περιγεννητικές επιπλοκές στις IVF κυήσεις. Υπάρχει ανάγκη ειδικής παρακολούθησης;

Περίληψη
Η υπογονιμότητα αποτελεί ένα σημαντικό ζήτημα υγείας παγκοσμίως καθώς 10-15% του πληθυσμού θεωρείται υπογόνιμο. Κατά τα τελευταία έτη, η ευρεία εφαρμογή μεθόδων εξωσωματικής γονιμοποίησης (IVF) για την αντιμετώπιση του προβλήματος έχει οδηγήσει σε περίπου 5 εκατομμύρια γεννήσεις παγκοσμίως. Σκοπός της ανασκόπησης αυτής ήταν η μελέτη του περιγεννητικού αποτελέσματος και των δυνητικών επιπλοκών που προκύπτουν για τη μητέρα και το έμβρυο σε κυήσεις μετά από εφαρμογή μεθόδων IVF, ώστε να διερευνηθεί το ενδεχόμενο στενότερης παρακολούθησης τους.

Λέξεις - κλειδιά: υπογονιμότητα, εξωσωματική γονιμοποίηση, υπερηχογραφική παρακολούθηση.

Αλληλογραφία:

Θεόδωρος Καλαμπόκας
Εστίας 18 Αθήνα, ΤΚ 11526
τηλ. 6945234568

e-mail: kalamp@yahoo.com

Κατατέθηκε 17/5/2012
Έγινε δεκτή 19/5/2012

Εισαγωγή

Ως υπογονιμότητα ορίζεται η αδυναμία επίτευξης κύησης μετά από ένα έτος σεξουαλικών επαφών, χωρίς προφύλαξη, τις γόνιμες ημέρες του κύκλου. Πρόκειται για ένα σημαντικό ζήτημα υγείας παγκοσμίως καθώς 10-15% του πληθυσμού θεωρείται υπογόνιμο, ενώ παράλληλα 15-20% των ζευγαριών παρουσιάζουν «ανεξήγητη» υπογονιμότητα[1]. Υπολογίζεται, μάλιστα, ότι συνολικά ένα στα επτά ζευγάρια που προσπαθούν να τεκνοποιήσουν, σε κάποιο χρονικό σημείο της αναπαραγωγικής τους ζωής, τίθεται αντιμέτωπο

με κάποια πτυχή του προβλήματος[2]. Κατά τα τελευταία έτη, η ευρεία εφαρμογή μεθόδων εξωσωματικής γονιμοποίησης (IVF) για την αντιμετώπιση του προβλήματος της υπογονιμότητας έχει οδηγήσει σε περίπου 5 εκατομμύρια γεννήσεις παγκοσμίως[1].

Οι κυριότερες μέθοδοι είναι η κλασσική εξωσωματική γονιμοποίηση (IVF), η ενδοκυτταροπλασματική έγχυση σπερματοζωαρίων (ICSI), η τοποθέτηση ζυγώτη στις σάλπιγγες (ZIFT), η τοποθέτηση γαμετών στις σάλπιγγες (GIFT) και η χρήση «δανεικού» ωαρίου ή σπέρματος[1]. Από τη γέννηση του πρώτου παιδιού, το 1978, με τη βοήθεια της εξωσωματικής γονιμοποίησης, πολλά ζητήματα που αφορούν στην ασφάλεια των μεθόδων και στο περιγεννητικό αποτέλεσμα των κυήσεων μετά από IVF έχουν εξετασθεί.

Παρόλο που η πλειονότητα των IVF κυήσεων δεν εμφανίζει ιδιαίτερα προβλήματα, είναι σαφές ότι σε ένα ποσοστό παρατηρούνται μαιευτικές και περιγεννητικές επιπλοκές, οι οποίες όμως πρέπει να εκτιμώνται λαμβάνοντας υπόψη τη μεγαλύτερη ηλικία των γυναικών, την προϋπάρχουσα υπογονιμότητα και την αυξημένη συχνότητα πολύδυμων κυήσεων.

Το 1985, η Αυστραλιανή ομάδα εργασίας (Australian In Vitro Fertilization Collaborative Group) για ζητήματα IVF, δημοσίευσε τα πρώτα αποτελέσματα που αφορούσαν σε πιθανά προβλήματα από την εφαρμογή μεθόδων IVF[3]. Η μελέτη αυτή παρουσίασε αυξημένο αριθμό εμβρυϊκών θανάτων, έκτοπων κυήσεων και σχεδόν τριπλάσιο αριθμό πρόωρων τοκετών, με παράλληλη αύξηση της περιγεννητικής θνησιμότητας και νοσηρότητας, σε σύγκριση με τις φυσιολογικές κυήσεις αν και ο περιορισμένος αριθμός των περιστατικών δεν επέτρεπε ικανοποιητική στατιστική αξιολόγηση. Έκτοτε, αρκετές μελέτες[4-7] έχουν δημοσιευθεί πάνω στο θέμα καταδεικνύοντας αυξημένη θνησιμότητα και θνητότητα, με παράλληλη αύξηση της νοσηρότητας, χωρίς πάντως να είναι σαφές εάν παράγοντες όπως η ηλικία της μητέρας, ο αριθμός των κυήσεων ή ο αριθμός των κυοφορούμενων εμβρύων επηρεάζουν τα αποτελέσματα αυτά.

Με την παρούσα ανασκόπηση προσπαθούμε να μελετήσουμε το περιγεννητικό αποτέλεσμα των IVF κυήσεων αλλά και τις δυνητικές επιπλοκές που προκύπτουν για τη μητέρα και το έμβρυο κατά τη διάρκεια της κύησης.

Σε γενικές γραμμές, φαίνεται ότι οι επιπλοκές για τη μητέρα είναι αυξημένες στις περιπτώσεις κύησης μετά από IVF. Η αυξημένη αυτή επίπτωση μπορεί να σχετίζεται είτε με την ίδια την IVF διαδικασία είτε με τα υποκείμενα προβλήματα που προκάλεσαν την υπογονιμότητα, όπως π.χ. η ηλικία της μητέρας, η παχυσαρκία, η υπεροιστρογοναιμία και άλλοι ιατρικοί λόγοι. Οι επιπλοκές αυτές μπορούν να διακριθούν σε επιπλοκές του πρώτου, του δεύτερου και του τρίτου τριμήνου της κύησης.

Οι επιπλοκές του πρώτου τριμήνου αφορούν κυρίως στις πολύδυμες κυήσεις, στις αποβολές, στις έκτοπες κυήσεις και στο Σύνδρομο Υπερδιέγερσης Ωοθηκών (ΣΥΩ).

Είναι γεγονός ότι μετά από IVF παρατηρείται αύξηση της συχνότητας των πολύδυμων κυήσεων[8-9]. Ο κίνδυνος πολύδυμης κυήσεως είναι ευθέως ανάλογος του αριθμού των μεταφερόμενων εμβρύων[10]. Από πολλές μελέτες, φαίνεται ότι ο αριθμός των εμβρύων και η χοριονικότητά τους είναι οι κυριότεροι προγνωστικοί παράγοντες για την έκβαση των πολύδυμων κυήσεων[2]. Οι δυνητικοί κίνδυνοι που προκύπτουν οφείλονται κυρίως στην προωρότητα, αλλά και άλλες επιπλοκές, όπως η αρτηριακή υπέρταση, το σύνδρομο μετάγγισης μεταξύ διδύμων, η μυομητρική δυσλειτουργία, η αναιμία, η ύπαρξη ανώμαλων προβολών και σχημάτων, η αυξημένη αιμορραγία μετά τον τοκετό όπως και διάφορα προβλήματα από τον ομφάλιο λώρο και τον πλακούντα, σχετίζονται με την πολυδυμία.

Προκειμένου να περιορισθεί η συχνότητα των επακόλουθων επιπλοκών των πολύδυμων κυήσεων, έχει προταθεί από το 2004 στο Ηνωμένο Βασίλειο αλλά και σε άλλες χώρες, η μεταφορά δυο εμβρύων ανά κύκλο εξωσωματικής γονιμοποίησης[2]. Εναλλακτική λύση αποτελεί η επιλεκτική μείωση του αριθμού των εμβρύων επί πολύδυμης κύησης για τη βελτίωση του περιγεννητικού αποτελέσματος. Η μείωση πραγματοποιείται περί την 13η εβδομά-

δα μετά από μέτρηση της αυχενικής διαφάνειας και πρώϊμο έλεγχο της ανατομίας των εμβρύων. Σε τριχοριονική τρίδυμη κύηση, η μείωση σε δίδυμη μειώνει σημαντικά τον κίνδυνο για πρόωρο τοκετό και χαμηλό βάρος γέννησης χωρίς να αυξάνει ο κίνδυνος αποβολής[11].

Ένα άλλο πρόβλημα που παρατηρείται στις IVF κυήσεις, είναι ότι οι αυτόματες αποβολές στο πρώτο τρίμηνο φαίνεται να είναι αυξημένες σε σχέση με τις φυσικές κυήσεις. Οι λόγοι δεν είναι σαφείς, αλλά μπορεί να αφορούν σε ανωμαλίες των ωαγωγών, σε ανωμαλίες της μήτρας, σε αυξημένη τάση θρομβοφιλίας και στην ενδομητρίωση. Επιπλέον, η προχωρημένη ηλικία της μητέρας και πιθανές χρωμοσωμικές ανωμαλίες του εμβρύου αποτελούν σημαντικούς παράγοντες. Σε ανασκόπηση 2705 γυναικών, οι Klipstein και συνεργάτες[12] κατέδειξαν αυξημένο ποσοστό αυτόματων αποβολών στο πρώτο τρίμηνο (21,8%). Οι La Sala και συνεργάτες[13] αναφέρουν μάλιστα ότι τα ποσοστά αυτόματων αποβολών είναι υψηλότερα σε μονήρεις IVF/ICSI κυήσεις [σχετικός κίνδυνος 5,95%, (CI 2,2-11,9)] σε σχέση με τις δίδυμες IVF κυήσεις [σχετικός κίνδυνος 3,95%, (CI 1,9-9,9)]. Επίσης, οι Papanikolaou και συνεργάτες[14] ανέφεραν ότι οι πρώϊμες εμβρυϊκές απώλειες είναι πολύ υψηλότερες μετά από μεταφορά ενός εμβρύου την 3η ημέρα μετά τη γονιμοποίηση (26,8%) σε σχέση με τη μεταφορά ενός εμβρύου στο στάδιο της βλαστοκύστης (17,2%).

Η συχνότητα έκτοπης κύησης στις IVF κυήσεις είναι περίπου 1,1% στο Ηνωμένο Βασίλειο παραμένοντας σταθερή κατά τα τελευταία έτη[15]. Άλλες μελέτες (16,17) προσδιορίζουν τη συχνότητα της έκτοπης κύησης μετά από IVF μεταξύ 2,1 - 4,9%. Τα πιθανά αίτια της αυξημένης αυτής συχνότητας σχετίζονται κυρίως με την προϋπάρχουσα υπογονιμότητα (π.χ. ενδομητρίωση - σαλπιγγικός παράγοντας). Επίσης παράμετροι όπως π.χ. το ατομικό αναμνηστικό προηγηθείσης έκτοπης κύησης, πυελικών φλεγμονών ή το κάπνισμα αυξάνουν τον κίνδυνο τόσο στις IVF όσο και στις φυσικές εγκυμοσύνες[16,17].

Τέλος, μια άλλη σοβαρή επιπλοκή είναι το σύνδρομο υπερδιέγερσης ωοθηκών (ΣΥΩ). Πρόκειται για ιατρογενή επιπλοκή με πολυοργανική επίπτωση που μπορεί να εξελιχθεί σε απειλητική για τη ζωή κατάσταση και απαιτεί ιδιαίτερη προσοχή και παρακολούθηση. Παράγοντες κινδύνου αποτελούν η χορήγηση γοναδοτροπινών, η μικρή ηλικία της μητέρας και το σύνδρομο πολυκυστικών ωοθηκών (PCOS)[18,19]. Από διάφορες μελέτες[19,20] φάνηκε ότι όταν μια προσπάθεια IVF επιπλέκεται από ΣΥΩ, τότε παρουσιάζονται και υψηλότερα ποσοστά πολύδυμης κύησης, αποβολών και προωρότητας, επιφέροντας έτσι δυσμενέστερο περιγεννητικό αποτέλεσμα. Η χορήγηση μετφορμίνης ή η χρήση GnRH-ανταγωνιστή έχουν προταθεί για την αντιμετώπιση του συνδρόμου[21] χωρίς σαφή αποτελέσματα μέχρι σήμερα.

Η IVF διαδικασία αναπαραγωγής έχει επίσης συσχετισθεί με διάφορες επιπλοκές του δεύτερου και τρίτου τρίμηνου της κύησης, όπως είναι ο προδρομικός πλακούντας, η αρτηριακή υπέρταση, η πρόωρη αποκόλληση του πλακούντα, ο σακχαρώδης διαβήτης της κύησης και η αυξημένη συχνότητα προκλήσεων τοκετού και καισαρικών τομών[2].

Ο προδρομικός πλακούντας αποτελεί την παθολογική εκείνη κατάσταση κατά την οποία ο πλακούντας εμφυτεύεται στο κατώτερο τμήμα της μήτρας και παρουσιάζει συχνότητα περίπου 1 ανά 200 κυήσεις. Αποτελεί μια ιδιαίτερα σημαντική επιπλοκή, καθώς είναι μια από τις συχνότερες αιτίες μητρικού θανάτου, ακόμη και στον ανεπτυγμένο κόσμο, ενώ ταυτόχρονα οδηγεί σε αυξημένα ποσοστά νεογνικής θνησιμότητας, κυρίως λόγω προωρότητας[15]. Αρκετές μελέτες έχουν παρατηρήσει 4 έως και 6 φορές αυξημένη συχνότητα εμφάνισης προδρομικού πλακούντα στις IVF σε σχέση με τις φυσικές κυήσεις. Η πιθανή εξήγηση βρίσκεται στην τοποθέτηση των εμβρύων στο κατώτερο ήμισυ της κοιλότητας της μήτρας καθώς και στις μυομητρικές συστολές από τον πυθμένα προς τον τράχηλο στην πρώϊμη εκκριτική φάση του κύκλου που προκαλούν την εμφύτευση του εμβρύου στο κατώτερο τμήμα της μήτρας[22-26].

Σε περιπτώσεις IVF κυήσεων παρουσιάζεται αυξημένη (κατά 1,6 έως 2,1 φορές συγκριτικά

με φυσικές κυήσεις) επίπτωση των διάφορων παθολογικών καταστάσεων που συναποτελούν το φάσμα της αρτηριακής υπέρτασης της κύησης[21,22,24,27]. Η πιθανή εξήγηση δίδεται από το γεγονός ότι η έναρξη σχηματισμού του χορίου κατά το χρονικό διάστημα που το έμβρυο ευρίσκεται in vitro, δύναται να οδηγήσει σε μη φυσιολογική πλακουντοποίηση, τόσο σε σχέση με τη θέση αλλά και με τη λειτουργία του πλακούντα. Ενδεχομένως και άλλοι επιπρόσθετοι παράγοντες, όπως η ηλικία της μητέρας ή ο αριθμός των τοκετών, έχουν θέση στην παθογένεια της υπέρτασης της κύησης. Ενδιαφέρον είναι επίσης ότι γυναίκες που κυοφορούν δίδυμα, προερχόμενα από IVF ή ICSI, είναι πιθανότερο να αναπτύξουν υπερτασική νόσο της κύησης σε σχέση με μητέρες με μονήρεις κυήσεις επίσης προερχόμενες από IVF ή ICSI[22]. Αλλά και γυναίκες που έχουν υποβληθεί σε IVF με χρήση «δανεικού» ωαρίου παρουσιάζουν αυξημένη συχνότητα αρτηριακής υπέρτασης (26 %), κάτι που ίσως οφείλεται στη μεγαλύτερη ηλικία των γυναικών αυτών.[22]

Επίσης, πρόσφατες μελέτες[27-28] παρουσιάζουν αυξημένη επίπτωση προεκλαμψίας και εκλεκτικής καισαρικής τομής. Επιπρόσθετα αυξάνεται ο κίνδυνος πρώϊμης προεκλαμψίας με πιθανολογούμενο όμως μηχανισμό που δε σχετίζεται με κλινικά μετρήσιμες διαταραχές στη λειτουργία του πλακούντα (screening μητριαίων αρτηριών). Τέλος, γυναίκες που υποβάλλονται σε IVF με μεταφορά κρυοδιατηρημένου εμβρύου παρουσιάζουν επίσης αυξημένη επίπτωση υπερτασικής νόσου της κύησης[29].

Μια άλλη επιπλοκή του δευτέρου και τρίτου τριμήνου της κύησης αποτελεί ο σακχαρώδης διαβήτης. Τα δεδομένα δεν είναι απόλυτα σαφή, καθώς υπάρχουν μελέτες επί IVF κυήσεων που παρουσιάζουν διπλασιασμό του κινδύνου σε αντίθεση με άλλες μελέτες στις οποίες παρατηρείται μείωση της συχνότητας εμφάνισης σακχαρώδους διαβήτη της κύησης στο ήμισυ. Ως αίτια θεωρούνται μάλλον οι προδιαθεσικοί παράγοντες της μητέρας και όχι οι μέθοδοι της υποβοηθούμενης αναπαραγωγής[21-22].

Ως προς το είδος τοκετού επί IVF κυήσεων, έχει υποδειχθεί από αρκετές μελέτες αυξημένος αριθμός καισαρικών τομών (περίπου διπλάσια συχνότητα σε σχέση με φυσικές κυήσεις) αλλά και προκλήσεων τοκετού. Τα δεδομένα αυτά αποδίδονται μάλλον στο άγχος των επιτόκων αλλά και των θεραπόντων ιατρών για τη διεκπεραίωση του τοκετού, παρά σε κάποια παθολογική αιτία[30-34]. Η αυξημένη ανησυχία και το άγχος των μητέρων οδηγεί επίσης σε αυξημένο αριθμό ημερών νοσηλείας και επισκέψεων στο μαιευτήριο κατά τη διάρκεια της κύησης[35].

Οι κίνδυνοι που προκύπτουν για τα έμβρυα και τα νεογνά από IVF κυήσεις φαίνεται ότι οφείλονται κυρίως στο γεγονός ότι 30-55% των κυήσεων αυτών αφορούν σε πολύδυμες κυήσεις, παρά σε κάποιον παράγοντα που αφορά στην ίδια τη μέθοδο[36]. Στο πλαίσιο αυτό, έχει καθορισθεί στις περισσότερες Ευρωπαϊκές χώρες, σε 2 ο μέγιστος αριθμός των μεταφερόμενων εμβρύων σε κάθε κύκλο IVF, ανάλογα βέβαια και με την ηλικία της μητέρας[36]. Είναι, μάλιστα, χαρακτηριστικό ότι όσο μεγαλύτερος ο αριθμός των μεταφερόμενων εμβρύων, τόσο ενωρίτερα επέρχεται ο τοκετός, αφού όταν μεταφέρονται 1, 2, 3 ή 4 έμβρυα, η μέση διάρκεια κυήσεως φθάνει στις 39, 35, 33 και 29 εβδομάδες αντίστοιχα[24, 33].

Η σύγχρονη βιβλιογραφία υποστηρίζει επίσης ότι και οι μονήρεις IVF κυήσεις έχουν διπλάσιο κίνδυνο για γέννηση νεογνών χαμηλού - πολύ χαμηλού βάρους και πρόωρο τοκετό σε σχέση με τις αυτόματες κυήσεις[21]. Παρά τις πολυάριθμες μελέτες που προσπαθούν να αιτιολογήσουν τον αυξημένο κίνδυνο προωρότητας, ο μηχανισμός παραμένει αδιευκρίνιστος. Στις πολύδυμες IVF κυήσεις, οφείλεται κυρίως στη πολυδυμία που οδηγεί σε προωρότητα και πτωχό περιγεννητικό αποτέλεσμα σε ποσοστά 30-50%[21].

Η προωρότητα ευθύνεται για την αυξημένη θνητότητα και θνησιμότητα. Μάλιστα, αν και οι πρόωροι τοκετοί παρατηρούνται σε περίπου 10% του συνόλου των κυήσεων, ευθύνονται για το 75% των νεογνικών θανάτων και για μεγαλύτερο αριθμό εισαγωγών σε μονάδες εντατικής θεραπείας νεογνών[21, 24, 28, 33, 38-41]. Κύρια και άμεση επιπλοκή της προωρότητας, αποτελεί ο κίνδυνος γέννησης νεογνών χαμηλού (<2500 γραμμάρια) και πολύ χαμηλού βά-

ρους (<1500 γραμμάρια) όπως καταγράφεται αυξημένος σε διάφορες μεταναλύσεις[24,33]. Το ζήτημα του αυξημένου αριθμού συγγενών ανωμαλιών στα παιδιά που προέρχονται από IVF κυήσεις αποτελεί ένα ακόμη σημαντικό πρόβλημα που έχει τεθεί από την έναρξη χρήσης των μεθόδων αυτών. Μέχρι σήμερα, δεν υπάρχουν διαθέσιμες μελέτες με μεγάλο αριθμό περιστατικών, ώστε να είναι εφικτή η εξαγωγή ασφαλών συμπερασμάτων. Μελέτες που δεν εγγίζουν βέβαια τα όρια της στατιστικής σημαντικότητας καταδεικνύουν μια αυξημένη επίπτωση μειζόνων συγγενών ανωμαλιών[42-43], χρωμοσωμικών ανωμαλιών[44] και γονιδιακών μεταλλάξεων[44-45]. Αντίθετα, άλλες μελέτες εμφανίζουν ακόμη και μείωση της συχνότητας εμφάνισης συγγενών ανωμαλιών στα παιδιά που γεννώνται μετά από IVF[46,47]. Οι ανωμαλίες αυτές αφορούν σε όλα τα όργανα αλλά κυρίως στην καρδιά, στο μυοσκελετικό και στο ουρογεννητικό σύστημα. Από τις χρωμοσωμικές ανωμαλίες έχει παρατηρηθεί αυξημένη συχνότητα μικροελλείψεων στο Y χρωμόσωμα που εμφανίζονται συχνότερα σε άρρενα έμβρυα προερχόμενα από ICSI λόγω ανδρικού παράγοντα υπογονιμότητας (ολιγοσπερμία). Οι θεωρίες για πιθανή εξήγηση των παραπάνω ανωμαλιών περιλαμβάνουν τον αποκλεισμό της φυσικής επιλογής, μηχανική βλάβη κατά τη διάρκεια της ICSI και παρατεταμένο χρόνο καλλιέργειας του εμβρύου[48,49]. Επίσης, ενδιαφέρον παρουσιάζει το γεγονός ότι όταν χρησιμοποιείται η μέθοδος ICSI φαίνεται ότι αυξάνονται οι περιπτώσεις υποσπαδία στα άρρενα νεογνά[50]. Αναφορικά με την αυξημένη συχνότητα χρωμοσωμικών και γονιδιακών ανωμαλιών, είναι ασαφές αν οφείλεται στο γενετικό υλικό των γονέων ή στην ίδια τη διαδικασία της IVF, με δεδομένο ότι υπογόνιμοι άνδρες (π.χ. αυτοί με ολιγοσπερμία ή αζωοσπερμία) παρουσιάζουν καρυοτυπικές ανωμαλίες, που αποτελούν την αιτία για την οποία υποβάλλονται σε θεραπεία με μεθόδους IVF[44]. Μια λύση που μπορεί να βοηθήσει, προσφέρεται από την προεμφυτευτική διάγνωση, η οποία παρέχει σημαντική βοήθεια καθώς ελέγχει τα έμβρυα για χρωμοσωμικές ανωμαλίες και γενετικά νοσήματα, πριν την εμβρυομεταφορά. Θα πρέπει βέβαια να σταθμίζονται τα οφέλη από την αποφυγή της μεταφοράς ανωμαλιών αλλά και οι πιθανοί κίνδυνοι για την κύηση[51]. Κατά την εφαρμογή του προγεννητικού ελέγχου στις IVF πολύδυμες κυήσεις ανακύπτουν ορισμένα ζητήματα που αφορούν στις διαγνωστικές μεθόδους που χρησιμοποιούνται. Ο βιοχημικός έλεγχος έχει περιορισμένη αξία διότι παρουσιάζει χαμηλότερη συχνότητα ανίχνευσης και επί θετικού αποτελέσματος δεν μπορεί να υποδείξει το πάσχον έμβρυο. Επίσης, οι επεμβατικές τεχνικές μπορεί να χαρακτηρίζονται από δυσχέρεια στην επιβεβαίωση ότι η δειγματοληψία έγινε από όλα τα έμβρυα, ενώ μπορεί να ανακύψουν και δυσκολίες στην αντιμετώπιση της μείωσης του πάσχοντος εμβρύου καθώς και αυξημένος κίνδυνος για το υγιές έμβρυο με παράλληλα ηθικά θέματα σε περιπτώσεις δίδυμης κύησης με ένα πάσχον έμβρυο.

Η προγεννητική διάγνωση στην δίδυμη κύηση αποτελεί επίσης ξεχωριστό πρόβλημα δεδομένου ότι παρατηρείται διπλάσιος περίπου κίνδυνος συγγενών και χρωμοσωμικών ανωμαλιών σε σχέση με τη μονήρη κύηση λόγω των δύο εμβρύων και της συσχέτισης που υπάρχει μεταξύ προχωρημένης ηλικίας της μητέρας και δίδυμης κύησης. Πρώτο βήμα της υπερηχογραφικής εξέτασης στη δίδυμη κύηση αποτελεί ο καθορισμός της χοριονικότητας και η "χαρτογράφηση" της θέσης των εμβρύων και των πλακούντων. Σημαντικός είναι και ο καθορισμός της αυχενικής διαφάνειας που είναι ο κύριος παράγοντας πληθυσμιακού ελέγχου για το σύνδρομο Down στη δίδυμη κύηση. Το ποσοστό διάγνωσης είναι ανάλογο με τις απλές κυήσεις και μπορεί να υποδείξει το πάσχον έμβρυο. Τα αυξημένα ψευδώς θετικά αποτελέσματα που παρατηρούνται σε μονοχοριονικές κυήσεις οφείλονται πιθανόν σε πρώιμη έναρξη του συνδρόμου εμβρυο-εμβρυϊκής μετάγγισης (TTTS)[52].

Μικρές αποκλίσεις της αυχενικής διαφάνειας οι οποίες παρατηρούνται σε μονήρεις IVF/ICSI κυήσεις δεν επηρεάζουν την ακρίβεια του προγεννητικού ελέγχου, ενώ αποκλίσεις στις τιμές των βιοχημικών δεικτών (β-HCG και PAPP-A) οδηγούν σε αύξηση των ψευδώς θε-

τικών αποτελεσμάτων και πρέπει να γίνεται αναπροσαρμογή των τιμών και αξιολόγηση σε σύγκριση με μετρήσεις από κυήσεις IVF[53-55].
Τέλος, στις IVF/ICSI κυήσεις, φαίνεται ότι το μήκος του τραχήλου στο δεύτερο τρίμηνο είναι λιγότερο ευαίσθητος προγνωστικός παράγοντας για πρόωρο τοκετό σε σχέση με τις αυτόματες κυήσεις[56,57].
Συμπερασματικά, φαίνεται από όλες τις διαθέσιμες μεταναλύσεις και τις λοιπές μελέτες, ότι υπάρχουν αυξημένοι μητρικοί και περιγεννητικοί κίνδυνοι στις IVF κυήσεις. Ακόμη και οι μονήρεις IVF κυήσεις παρουσιάζουν αυξημένο κίνδυνο για γέννηση χαμηλού - πολύ χαμηλού βάρους νεογνών, πρόωρο τοκετό, προεκλαμψία, προδρομικό πλακούντα με αποτέλεσμα αυξημένη περιγεννητική θνησιμότητα σε σχέση με τις φυσικές κυήσεις. Η πολυδυμία, που απαντάται συχνότερα στις IVF κυήσεις, σε συνδυασμό με την προωρότητα, αποτελούν τους κύριους μηχανισμούς που καθορίζουν το περιγεννητικό αποτέλεσμα. Εντούτοις, δεν έχει μέχρι σήμερα επιτευχθεί σαφής καθορισμός των αιτίων, ώστε να αποδειχθεί εάν αυτά οφείλονται στην IVF διαδικασία ή σε προϋπάρχουσα παθολογία της γυναίκας. Οπωσδήποτε, απαιτείται επαρκής ενημέρωση των ζευγαριών για τους πιθανούς κινδύνους και στενή παρακολούθηση, ώστε να προλαμβάνονται και να αντιμετωπίζονται έγκαιρα οι δυνητικές επιπλοκές που αναφέρονται στις 'πολύτιμες' αυτές κυήσεις.

Peripartum complications in IVF pregnancies. Is there a need for special monitoring;

Kalampokas T., Grigoriadis C., Kalampokas E., Botsis D.
2nd Department of Obstetrics and Gynecology, University of Athens, Aretaieio Hospital

Correspondence: Theodoros Kalampokas
Estias 18 Athens, 11526, tel. 6945234568
E-mail: kalamp@yahoo.com

Summary
Infertility is a major health issue worldwide with an incidence between 10-15%. During the last years, the widespread use of IVF methods in these cases has led to five million pregnancies all over the world. The aim of this review was to study the perinatal outcome and possible complications for the mother and the neonate in IVF pregnancies, in order to estimate the need for increased perinatal care.

Key words: infertility, in vitro fertilization, ultrasound monitoring

---

Βιβλιογραφία

1.Andersen AN, Gianoroli L, Felberbaum R, et al. Assisted reproductive technology in Europe, 2002: results generated from European registers by ESHRE. Hum Reprod 2006; 21:1680–1697.
2.Neelanjana Mukhopadhayaa and Sabaratnam Arulkumaran. Reproductive outcomes after in-vitro fertilization . Curr Opin Obstet Gynecol 19:113–119. 2007
3.Australian In Vitro Fertilisation Collaborative Group. High incidence of preterm births and early losses in pregnancy after in vitro fertilisation. BMJ 1985; 291:1160 – 1163
4.Maman E, Lunenfield E, Levy A, et al. Obstetric outcome of singleton pregnancies conceived by in vitro fertilisation and ovulation induction compared with those conceived spontaneously. Fertil Steril 1998; 70: 240 – 245.
5. Isaksson R, Gissler M, Tiitinen A. Obstetric outcome among women with unexplained infertility after IVF: a matched case control study. Hum Reprod 2002; 17:1755–1761.
6. Rimm AA, Katayama AC, Diaz M, et al. A meta-analysis of controlled studies comparing major malformations rates in IVF and ICSI infants with naturally conceived children. J Assist Reprod Genet 2004; 21:437–443.
7. Filicori M, Cognigni GE, Gamberini E, et al. Impact of medically assisted fertility on preterm birth. BJOG 2005; 112 (Suppl 1):113–117.
8.Dunn A, Macfarlane A. Recent trends in the incidence of multiple births associated mortality in England and Wales. Arch Dis Child 1996; 75:F10– F19.
9. Bergh T, Ericson A, Hillenjso T, et al. Deliveries and children born after in-vitro fertilization in Sweden

1982–95: a retrospective cohort study. Lancet 1999; 254:1579 – 1585.
10. Templeton A, Morris JKP. Reducing the risk of multiple births by transfer of two embryos after in vitro fertilization. N Engl J Med 1999; 341:1313–1314.
11.Makrigiannakis A, Karamouti M, Drakakis P, Loutradis D, Antsaklis A. Am J Reprod Immunol. 2008 Dec;60(6):482-96. Fetomaternal immunotolerance.
12. Klipstein S, Regan M, Ryley DA, et al. One last chance for pregnancy: a review of 2,705 in-vitro fertilisation cycles initiated in women age 40 years and above. Fertil Steril 2005; 84:435–445.
13. La Sala GB, Nuncera G, Gallinelli A, et al. Lower embryonic loss rates among twin gestations following assisted reproduction. J Assist Reprod Genet 2005; 22:181 – 184.
14. Papanikolaou EG, Camus M, Fatemi HM, et al. Early pregnancy loss is significantly higher after day 3 single embryo transfer than after day 5 single blastocyst transfer in GnRH antagonist stimulated cycles. Reprod Biomed Online 2006; 12:60–65.
15. Lewis G, Drife J, editors. Why mothers die 1997–1999: the fifth report of Confidential Enquiries into Maternal Death in the United Kingdom. London: RCOG Press (Royal College of Obstetrics and Gynaecologists). 2001
16. Clayton HB, Schieve LA, Peterson HB, et al. Ectopic pregnancy risk with assisted reproductive technology procedures. Obstet Gynecol 2006; 107:595 – 604.
17. Malak M, Tawfeeq T, Holzer H, Tulandi T. Risk factors for ectopic pregnancy after in vitro fertilization treatment. J Obstet Gynaecol Can. 2011 Jun;33(6):617-9.
18.Wiser A, Levron J, Kreizer D, Achiron R, Shrim A, Schiff E, Dor J, Shulman A Outcome of pregnancies complicated by severe ovarian hyperstimulation syndrome (OHSS): a follow-up beyond the second trimester. Hum Reprod. 2005 Apr;20(4):910-4. Epub 2004 Dec 23.
19. Abramov Y, Elchalal U, Schenker JG. Severe OHSS: An 'epidemic' of severe OHSS: a price we have to pay? Hum Reprod. 1999 Sep;14(9):2181-3.
20. Abramov Y, Elchalal U, Schenker JG. Obstetric outcome of in vitro fertilized pregnancies complicated by severe ovarian hyperstimulation syndrome: a multicenter study. Fertil Steril 1998; 70:1070–1076.
21. Costello MF, Chapman M, Conway U. A systematic review and metaanalysis of randomised controlled trials on metformin co-administration during gonadotrophin ovulation induction or IVF in women with polycystic ovary syndrome. Hum Reprod 2006; 21:1387–1399.
22.Kallen B, Finnstrom O, Nygren RG, et al. In vitro fertilization in Sweden: obstetric characteristics and maternal morbidity and mortality. BJOG 2005; 112:529 – 535.
23. Shevell T, Malone FD, Vidaver J, et al. Assisted reproductive technology and pregnancy outcome. Obstet Gynecol 2005; 106:1039–1045.
24. Allen VM, Wilson RD. Pregnancy outcomes after assisted reproductive technology. J Obstet Gynaecol Can 2006; 28:220–233.
Review of evidence from studies on IVF pregnancy outcome compared with natural conception pregnancy, along with guidelines.
25. Romundstad LB, Romundstad PR, Sunde A, et al. Increased risk of placenta previa in pregnancies following IVF/ICSI: a comparison of ART and non-ART pregnancies in the same mother. Hum Reprod 2006; 21:2353–2358.
26. Verlaenen H, Cammu H, Derde MP, et al. Singleton pregnancy after in vitro fertilization: expectations and outcome. Obstet Gynecol 1995; 86:906 – 910.
27. Tan SL, Doyle P, Campbell S, et al. Obstetric outcome of in vitro fertilization pregnancies compared with normally conceived pregnancies. Am J Obstet Gynecol 1992; 167:778 – 784.
28. Chaveeva P, Carbone IF, Syngelaki A, Akolekar R, Nicolaides KH. Contribution of method of conception on pregnancy outcome after the 11-13 weeks scan. Fetal Diagn Ther. 2011;30(1):9-22. Epub 2011 Feb 24.
29. Klatsky PC, Delaney SS, Caughey AB, Tran ND, Schattman GL, Rosenwaks Z. The role of embryonic origin in preeclampsia: a comparison of autologous in vitro fertilization and ovum donor pregnancies. Obstet Gynecol. 2010 Dec;116(6):1387-92.
30. Sutcliffe AG, Taylor B, Saunders K, et al. Outcome in the second year of life after in vitro fertilization by intracytoplasmic injection: a UK based case-control study. Lancet 2001; 357:2080–2084.
31. Nassar AH, Usta IM, Rechdan JB, et al. Pregnancy outcome in spontaneous twins versus twins who were conceived through in vitro fertilization. Am J Obstet Gynecol 2003; 189:513 – 518.
32. Katalinic A, Rosch C, Ludwig M. Pregnancy course and outcome after intracytoplasmic sperm injection: a controlled prospective cohort study. Fertil Steril 2004; 81:1604 – 1616.
33. Helmerhorst FM, Perquin DAM, Donker D, et al.

Perinatal outcome of singletons and twins after assisted conception: a systematic review of controlled studies. BMJ 2004; 328:261 – 265.
34. Smithers PR, Halliday J, Hale L, et al. High frequency of caesarean section, antepartum haemorrhage, placenta praevia and preterm delivery in in vitro fertilization twin pregnancies. Fertil Steril 2003; 80:666 – 668.
35. Glazebrook C, Sheard C, Cox S, et al. Parenting stress in first time mothers of twins and triplets conceived after in vitro fertilization. Fertil Steril 2004; 81:505 – 511.
36. Human Fertilisation and Embryology Authority. HFEA eleventh annual report and accounts London. HFEA. 2002.
37. Slattery MM, Morrison JJ. Preterm delivery. Lancet 2002; 360:1489 – 1497.
38. Dhont M, DeSutter P, Ruyssinck G, et al. Perinatal outcomes of pregnancies after assisted reproduction: a case-control study. Am J Obstet Gynecol 1999; 181:688 – 695.
39. Koudstaal J, Braat DD, Bruinse HW, et al. Obstetric outcome of singleton pregnancies after IVF: a matched control study in four Dutch University Hospitals. Hum Reprod 2000; 15:1819–1825.
40. Tanbo T, Dale PO, Campbell S, et al. Obstetric outcome in singleton pregnan- cies after assisted reproduction. Obstet Gynecol 1995; 86:906–910.
41. Reubinoff BE, Samueloff A, Ben Haim M, et al. Is the obstetric outcome of in vitro fertilized singleton gestations different from natural ones? A controlled study. Fertil Steril 1997; 67:1077–1083.
42. Patrizio P. Intracytoplasmic sperm injection (ICSI): potential genetic concerns. Hum Reprod 1995;10:2520–23.
43. Dumoulin JCM, Coonan E, Bras M, Bergers-Janssen JM, Ignoul- Vanvuchelen CM, van Wissen LCP, et al. Embryo development and chromosomal anomalies after ICSI: effect of the injection procedure. Hum Reprod 2001;16:306–12.
44. Utcliffe AG, D'Souza SW, Cadman J, Richards B, McKinlay IA, Lieberman B. Minor congenital anomalies, major congenital malfor- mations and development in children conceived from cryopreserved embryos. Hum Reprod 1995;10:3332–37.
45. DeBaun M, Niemitz E, Feinberg A. Association of in vitro fertilization with Beckwith-Wiedemann syndrome and epigenetic alterations of LIT1 and H19. Am J Hum Genetics 2003;72:156–60.
46. Anthony S, Buitendijk SE, Dorrepaal CA, Lindner K, Braat DD, den Ouden AL. Congenital malformations in 4224 children conceived after IVF. Hum Reprod 2002;17:2089 –95.
47. Zadori J, Kozinsky Z, Orvos H, et al. The incidence of major birth defects following in vitro fertilization. J Assist Reprod Genet 2003; 20:131–132.
48. Bonduelle M, Legein J, Buysse A, Van Assche E, Wisanto A, Devroey P, et al. Prospective follow-up study of 423 children born after intra- cytoplasmic sperm injection. Hum Reprod 1996;11:1558 –64.
49. Kalra SK, Molinaro TA. The association of in vitro fertilization and perinatal morbidity. Semin Reprod Med. 2008 Sep;26(5):423-35. Epub 2008 Sep 29.
50. Funke S, Flach E, Kiss I, Sá ndor J, Vida G, Bó dis J, Ertl T. Male reproductive tract abnormalities: more common after assisted reproduction? Early Hum Dev. 2010 Sep;86(9):547-50. Epub 2010 Jul 31.
51. Cram DS, Ma K, Bhasin S, et al. Y chromosome analysis of infertile men and their sons conceived through intracytoplasmic sperm injection: vertical trans- mission of deletions and rarity of de novo deletions. Fertil Steril 2000; 74:909 – 915.
52. Wright V, Schieve LA, Vahratian A, Reynolds MA. Monozygotic twinning associated with day 5 embryo transfer in pregnancies conceived after IVF. Hum Reprod. 2004 Aug;19(8):1831-6. Epub 2004 Jun 10.
53. Hui PW, Tang MH, Lam YH, Yeung WS, Ng EH, Ho PC. Nuchal translucency in pregnancies conceived after assisted reproduction technology. Ultrasound Obstet Gynecol. 2005 Mar;25(3):234-8.
54. Gjerris AC, Tabor A, Loft A, Christiansen M, Pinborg A. First trimester prenatal screening among women pregnant after IVF/ICSI. Hum Reprod Update. 2012 Apr 20. [Epub ahead of print]
55. Bender F, Hecken J, Reinsberg J, Berg C, van der Ven H, Gembruch U, Geipel A. Altered first-trimester screening markers after IVF/ICSI: no relationship with small-for-gestational-age and number of embryos transferred. Reprod Biomed Online. 2010 Apr;20(4):516-22. Epub 2009 Dec 28.
56. Aboulghar MM, Aboulghar MA, Mourad L, Serour GI, Mansour RT. Ultrasound cervical measurement and prediction of spontaneous preterm birth in ICSI pregnancies: a prospective controlled study. Reprod Biomed Online. 2009 Feb;18(2):296-300.
57. Szymusik I, Wegrzyn P, Marianowski P, Dziadecki W, Bablok L, Wielgos M. Is mid-gestational cervical length measurement as sensitive prediction factor of preterm delivery in IVF as in spontaneous singleton pregnancies? Neuro Endocrinol Lett. 2011;32(4):453-7.

ΥΠΕΡΗΧΟΓΡΑΦΙΑ ΤΟΜ.9, ΤΕΥΧ.2, ΣΕΛ. 63-68, 2012

Θανασάς Κ. Ιωάννης, Μπουρσιάνη Μαρία, Ξέρρας Αθανάσιος, Μαρίτσα Βασιλική, Κώρης Γεώργιος
Μαιευτική & Γυναικολογική κλινική,
Γενικό Νοσοκομείο Τρικάλων

Γιγαντιαίο τραχηλικό ινομύωμα. Περιγραφή Περίπτωσης

Περίληψη
Η παρουσίαση του περιστατικού μας αφορά στην χειρουργική αντιμετώπιση ασθενούς με γιγαντιαίο τραχηλικό ινομύωμα της μήτρας. Ασθενής αναπαραγωγικής ηλικίας προσήλθε στο τακτικό εξωτερικό ιατρείο για λήψη τεστ Παπανικολάου και γυναικολογική εξέταση. Κλινικά διαπιστώθηκε η παρουσία ευμεγέθους ανώδυνης κοιλιακής μάζας, τα άνω όρια της οποίας ήταν ψηλαφητά στο επίπεδο του ομφαλού. Οι δείκτες κακοήθειας ήταν αρνητικοί. Με τον απεικονιστικό έλεγχο ενισχύθηκε η κλινική διάγνωση της ινομυωματώδους μήτρας και αποφασίσθηκε η χειρουργική αντιμετώπιση της ασθενούς. Διεγχειρητικά, διαπιστώθηκε η ύπαρξη γιγαντιαίου τραχηλικού ινομυώματος και εκτελέσθηκε κοιλιακή ολική υστερεκτομία και αμφοτερόπλευρη εξαρτηματεκτομία. Η ιστολογική εξέταση του εγχειρητικού παρασκευάσματος επιβεβαίωσε τη διάγνωση. Μετά από νοσηλεία 7 ημερών και ομαλή μετεγχειρητική πορεία η ασθενής έχουσα καλώς εξήλθε από την κλινική μας. Στην παρούσα εργασία επιχειρείται με βάση τα σύγχρονα δεδομένα μια σύντομη βιβλιογραφική ανασκόπηση της σπάνιας αυτής νοσολογικής οντότητας, αναφορικά κυρίως με τη διάγνωση, την αντιμετώπιση και την πρόγνωση.

Λέξεις - κλειδιά: τραχηλικό ινομύωμα, διάγνωση, αντιμετώπιση, πρόγνωση.

Αλληλογραφία:
Ιωάννης Κ. Θανασάς
Επιμελητής Β' Μαιευτικής & Γυναικολογίας
Συνοικισμός Αγίας Τριάδας 3
42100 Τρίκαλα
Τηλ.: 2431029103 / 6944766469

e-mail:
thanasasg@hotmail.com

Κατατέθηκε 10/06/2012
Έγινε δεκτή 20/06/2012

Εισαγωγή

Τα λειομυώματα είναι τα συχνότερα καλοήθη νεοπλάσματα της μήτρας. Είναι όγκοι χαμηλής δυνητικής κακοήθειας και καλής πρόγνωσης, με ποσοστό κακοήθους εξαλλαγής το οποίο δε φαίνεται να ξεπερνά το 0.2% των περιπτώσεων.[1] Αποτελούνται κυρίως από λείες μυϊκές ίνες διαπλεκόμενες με δεσμίδες συνδετικού ιστού, ανάλογα με τη περιεκτικότητα του οποίου ονομάζονται και λειομυώματα ή μυώματα.[2] Ανευρίσκονται περίπου στο 20% - 50% των γυναικών ανα-

παραγωγικής ηλικίας[3] και ευθύνονται για το 60% περίπου των υστερεκτομών που γίνονται ετησίως στις Ηνωμένες Πολιτείες της Αμερικής.[4] Γενικά, υπολογίζεται ότι οι περισσότερες γυναίκες (ποσοστό μεγαλύτερο του 60%) στο τέλος της 5ης δεκαετίας της ζωής τους εμφανίζουν λειομυώματα. Με βάση πρόσφατα βιβλιογραφικά στοιχεία εκτιμάται ότι λειομυώματα ανευρίσκονται υπερηχογραφικά στο 35% και 50% περίπου των λευκών και των μαύρων γυναικών, αντίστοιχα.[5] Ανάλογα με την ανατομική τους θέση σε σχέση με το σώμα της μήτρας τα ινομυώματα διακρίνονται σε τρεις μεγάλες κατηγορίες: τοιχωματικά, υπορογόνια και υποβλενογόνια (εικόνα 1). Σημαντική αύξηση του μεγέθους των υπορογόνιων και υποβλεννογόνιων ινομυωμάτων συνεπάγεται την εμφάνιση μισχωτών και τεχθέντων όγκων της μήτρας, αντίστοιχα.[6]

Τραχηλικά ονομάζονται τα ινομυώματα, η εγκατάσταση των οποίων αφορά στον τράχηλο της μήτρας. Τα τραχηλικά ινομυώματα μπορεί να είναι μονήρη ή πολλαπλά, πολύ μικρά ή ευμεγέθη, όπως και στη δική μας περίπτωση. Τα ινομυώματα εντοπίζονται πολύ πιο σπάνια στον τράχηλο από ότι στο σώμα της μήτρας. Τα τραχηλικά ινομυώματα υπολογίζεται ότι αφορούν περίπου στο 0.6% του συνόλου των ινομυωμάτων της μήτρας,[7] ενώ αναφορές από διάφορα κέντρα καταγράφουν τη συχνότητα εμφάνισης των τραχηλικών ινομυωμάτων έως και στο 10% του συνόλου των περιπτώσεων.[8] Στην εγκυμοσύνη η συχνότητα εμφάνισης των τραχηλικών ινομυωμάτων είναι λιγότερο από 1%.[9] Σε πολύ σπάνιες περιπτώσεις τραχηλικό ινομύωμα είναι δυνατόν να αναπτυχθεί μετά από υφολική υστερεκτομία.[10] Στο παρόν άρθρο μετά την παρουσίαση του περιστατικού μας επιχειρείται με βάση τη συστηματική παράθεση και επεξεργασία των σύγχρονων βιβλιογραφικών αναφορών μια σύντομη ανασκόπηση των τραχηλικών ινομυωμάτων της μήτρας, αναφορικά με την αιτιοπαθογένεια, τη διάγνωση, την αντιμετώπιση και την πρόγνωση, η ορθή γνώση των οποίων είναι δυνατόν να συμβάλλει στην διασφάλιση του καλύτερου δυνατού εγχειρητικού αποτελέσματος.

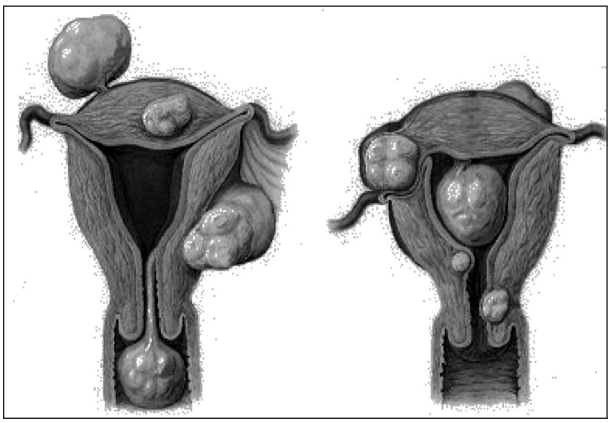

***Εικόνα 1**. Τοπογραφική ταξινόμηση των λειομυωμάτων της μήτρας.*

Περιγραφή Περίπτωσης

Η περιγραφή της περίπτωσης αφορά σε ασθενή αναπαραγωγικής ηλικίας 47 ετών η οποία με αφορμή τη λήψη τέστ Παπανικολάου προσήλθε στο τακτικό εξωτερικό ιατρείο της κλινικής μας και υποβλήθηκε σε γυναικολογική εξέταση ρουτίνας. Η ασθενής είχε φυσιολογικό εμμηνορρυσιακό κύκλο και ανέφερε τελευταία εμμηνορρυσία πριν από μία εβδομάδα περίπου, διάρκειας 5 ημερών και φυσιολογικής ποσότητας αίματος. Από το ατομικό αναμνηστικό διαπιστώθηκαν ήπια χρόνια δυσουρικά ενοχλήματα, σποραδικά επεισόδια δυσκοιλιότητας και δυσπαρευνία. Το κληρονομικό ιστορικό ήταν χωρίς παθολογική σημασία. Κατά την κλινική εξέταση διαπιστώθηκε η ύπαρξη ανώδυνης κοιλιακής

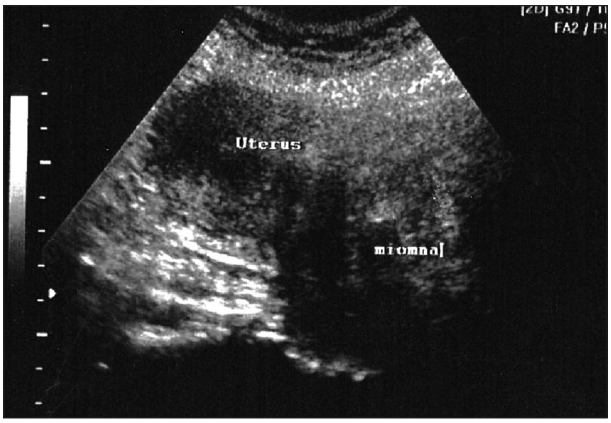

***Εικόνα 2**. Διακοιλιακή υπερηχογραφική απεικόνιση τραχηλικού ινομυώματος (δική μας περίπτωση).*

μάζας μεγάλων διαστάσεων, τα άνω όρια της οποίας ήταν ψηλαφητά στο επίπεδο του ομφαλού. Με την κλινική υποψία παρουσίας ινομυωματώδους μήτρας η ασθενής υποβλήθηκε σε απεικονιστικό έλεγχο. Το διακολπικό υπερηχογράφημα δεν ήταν ιδιαίτερα διαγνωστικό. Η διακοιλιακή υπερηχογραφική εξέταση έδειξε μια συμπαγή, διακριτή, ηχογενή μάζα που καταλάμβανε ολόκληρη την πύελο (εικόνα 2 και εικόνα 3). Η αξονική τομογραφία επιβεβαίωσε τα υπερηχογραφικά ευρήματα (εικόνα 4), χωρίς όμως να μπορέσει να αποκλείσει την ύπαρξη μισχωτού υπορογόνιου ινομυώματος της μήτρας ή συμπαγούς εξαρτηματικής μάζας. Με την ενδοφλέβια πυελογραφία διαπιστώθηκε αμφοτερόπλευρη διάταση του πυελοκαλυκικού συστήματος και απώθηση των ουρητήρων με ατελή πλήρωση της ουροδόχου κύστης (εικόνα 5). Από τον προγραμματισμένο εργαστηριακό έλεγχο διαπιστώθηκε: Ht 40.1%, Hb 12.9 gr/dl, PLT 207x103/ml, WBC 7.8x103/ml, NEUT 65%. Το test κύησης των ούρων ήταν αρνητικό. Οι δείκτες κακοήθειας ήταν εντός των φυσιολογικών ορίων. Ο βιοχημικός έλεγχος και η γενική εξέταση των ούρων ήταν χωρίς παθολογικά ευρήματα.

Με τον απεικονιστικό έλεγχο ενισχύθηκε η κλινική διάγνωση της ινομυωματώδους μήτρας και αποφασίσθηκε η χειρουργική αντιμετώπιση της ασθενούς με λαπαροτομία και την τοποθέτηση προεγχειρητικά ουρητηρικών καθετήρων. Διεγχειρητικά, μετά τη διάνοιξη του κοιλιακού τοιχώματος με μέση κάθετη υπομφάλια τομή διαπιστώθηκε η παρουσία γιγαντιαίου τραχηλικού ινομυώματος της μήτρας και εκτελέσθηκε κοιλιακή ολική υστερεκτομία μετά των εξαρτημάτων. Κατά τη διάρκεια της επέμβασης αναγκαία κρίθηκε η εκτέλεση μετάγγισης της ασθενούς με δύο φιάλες ολικού αίματος. Η ιστολογική εξέταση του εγχειρητικού παρασκευάσματος επιβεβαίωσε τη διάγνωση: το σώμα της μήτρας ήταν έντονα παραμορφωμένο από την παρουσία μεγάλου λειομυοματώδους όγκου στον τράχηλο με μέγιστη διάμετρο 13 εκατοστά. Αυξημένη κυτταροβρίθεια, πηκτική νέκρωση, ατυπία ή αυξημένος αριθμός πυρηνοκινησιών

Πίνακας 1. *Θεραπευτικές επιλογές αντιμετώπισης των τραχηλικών ινομυωμάτων της μήτρας*

- Αξιολόγηση
- Παρακολούθηση
- Φαρμακευτική θεραπεία
  - GnRh – αγωνιστές,
  - GnRh – ανταγωνιστές
  - SERMs
  - SPRMs
  - συνθετικά στεροειδή
  - αναστολείς της αρωματάσης
- Εμβολισμός μητριαίων αρτηριών
- Ινομυωματεκτομία
- Υστερεκτομία

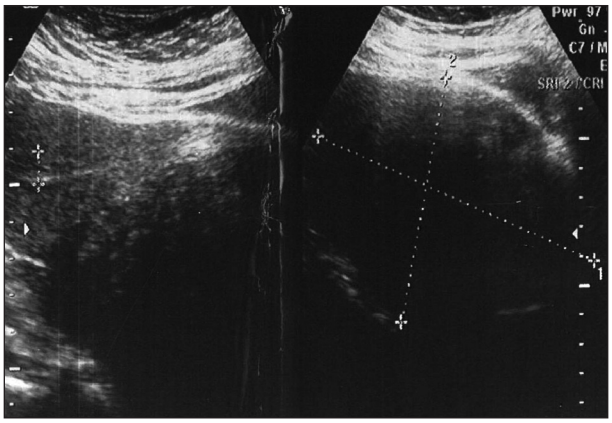

Εικόνα 3*. Διακοιλιακή υπερηχογραφική απεικόνιση τραχηλικού ινομυώματος (δική μας περίπτωση).*

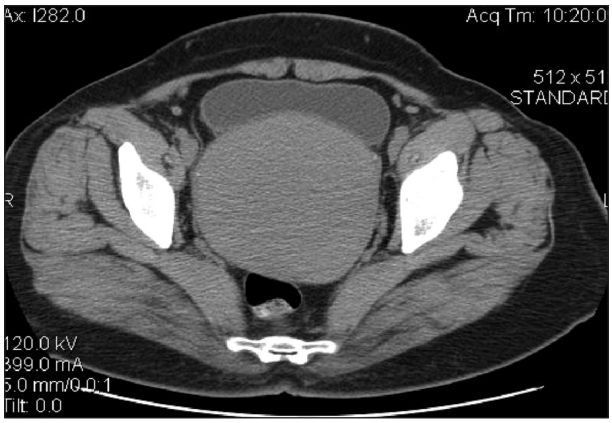

Εικόνα 4*. CT απεικόνιση τραχηλικού ινομυώματος (δική μας περίπτωση).*

δεν παρατηρήθηκαν στις τομές από τον όγκο.
Μετά από νοσηλεία 7 ημερών και ομαλή μετεγχειρητική πορεία η ασθενής εξήλθε από την κλινική μας με οδηγία για επανεξέταση στο τακτικό εξωτερικό ιατρείο.

Συζήτηση

Η κλινική διάγνωση των τραχηλικών ινομυωμάτων της μήτρας δεν είναι πάντοτε εύκολη. Οι ασθενείς αυτές, όταν τα ινομυώματα είναι μικρά, συνήθως είναι ασυμπτωματικές και η διάγνωση τίθεται τυχαία. Η μητρορραγία ή η εμφάνιση πιεστικών συμπτωμάτων από τα παρακείμενα όργανα, όπως είναι η δυσπαρευνία ή τα πιεστικά συμπτώματα από την ουροδόχο κύστη και από το ορθό χαρακτηρίζουν την παρουσία τραχηλικών ινομυωμάτων μεγάλων διαστάσεων (δική μας περίπτωση).[11] Σε αντίθεση με τα κλινικά κριτήρια, η συμβολή των σύγχρονων απεικονιστικών μεθόδων στη διάγνωση των τραχηλικών ινομυωμάτων της μήτρας φαίνεται να είναι καθοριστική. Η ευρεία χρήση σήμερα της διακοιλιακής και της διακολπικής υπερηχογραφίας έχει αυξήσει σημαντικά τη διαγνωστική ακρίβεια της νόσου. Στην κλασική του υπερηχογραφική απεικόνιση το τραχηλικό λειομύωμα αντιστοιχεί με μια υπερηγογενή, συμπαγή, διακριτή, καλά καθορισμένη μάζα με λεπτή υπόηχη περιφέρεια η οποία φαίνεται να εξορμάται από τον τράχηλο της μήτρας και, ανάλογα των διαστάσεών της μπορεί να καταλαμβάνει ολόκληρη την πύελο (δική μας περίπτωση).[12] Αν και πολλές βιβλιογραφικές αναφορές έχουν δείξει ότι το διακολπικό υπερηχογράφημα, με εξαίρεση τις περιπτώσεις εκείνες που αφορούν σε μεγάλων διαστάσεων ενδοπυελικές μάζες (δική μας περίπτωση), υπερτερεί έναντι της διακοιλιακής τεχνικής, αποτελώντας την πιο ακριβή και αξιόπιστη μέθοδο για την ανίχνευση παθολογικών ευρημάτων από το γεννητικό σύστημα, πολλοί ερευνητές υποστηρίζουν ότι η διαγνωστική ακρίβεια των υπερήχων μπορεί σήμερα να βελτιωθεί σημαντικά με τη χρήση της 3D υπερηχοτομογραφίας και της διακολπικής Power Doppler υπερηχογραφίας.[13] Η αξονική τομογραφία και η τομογραφία μαγνητικού

***Εικόνα 5**. Απεικόνιση τραχηλικού ινομυώματος με ενδοφλέβια πυελογραφία (δική μας περίπτωση).*

συντονισμού στις περισσότερες των περιπτώσεων επιβεβαιώνουν τα υπερηχογραφικά ευρήματα και είναι δυνατόν να βοηθήσουν στη δύσκολη διαφορική διάγνωση των τραχηλικών ινομυωμάτων από τους εξαρτηματικούς όγκους.[14,15] Η ενδοφλέβια πυελογραφία βοηθάει στην απεικόνιση της μορφολογίας των νεφρών και της θέσης των ουρητήρων, η ορθή γνώση της οποίας σε συνδυασμό με την προεγχειρητική τοποθέτηση ουρητηρικών καθετήρων είναι δυνατόν να διασφαλίσει κατά το μέγιστο δυνατό την αποφυγή διεγχειρητικών κακώσεων από το ουροποιητικό σύστημα.[16]

Η καταλληλότερη θεραπευτική επιλογή για την αντιμετώπιση των τραχηλικών λειομυωμάτων της μήτρας θα πρέπει να εξατομικεύεται με βάση τη συμπτωματολογία, τον αριθμό, το μέγεθος του όγκου, όπως επίσης θα πρέπει να εξαρτάται και από την ηλικία της ασθενούς, τη γενικότερη κατάσταση της υγείας

της, καθώς και από την επιθυμία της για τη διατήρηση της γονιμότητας, όπως φαίνεται και στον παρακάτω πίνακα (πίνακας 1). Μικρά ασυμπτωματικά τραχηλικά ινομυώματα σε γυναίκες αναπαραγωγικής ηλικίας που επιθυμούν την επίτευξη μελλοντικής εγκυμοσύνης είναι δυνατόν να αντιμετωπισθούν μόνο με περιοδική αξιολόγηση (κάθε έξι με δώδεκα μήνες) και απλή παρακολούθηση. Στην εγκυμοσύνη και κατά τη διάρκεια του τοκετού τα τραχηλικά ινομυώματα είναι δυνατόν να προκαλέσουν δυστοκία λόγω μηχανικής απόφραξης του πυελογεννητικού σωλήνα και να αποτελέσουν απόλυτη ένδειξη για καισαρική τομή. Ινομυώματα σχετικά μικρού μεγέθους είναι δυνατόν να αφαιρεθούν κατά τη διάρκεια εκτέλεσης της καισαρικής τομής.[17]

Επίσης, στην συντηρητική αντιμετώπιση συμπτωματικών ινομυωμάτων έχουν θέση παλαιότεροι και νεότεροι φαρμακευτικοί παράγοντες, όπως είναι οι GnRh – αγωνιστές, οι GnRh – ανταγωνιστές, οι εκλεκτικοί τροποποιητές του οιστρογονικού υποδοχέα (Selective Estrogen Receptor Modulators – SERMs), οι εκλεκτικοί τροποποιητές του προγεστερονικού υποδοχέα (Selective Progesterone Receptor Modulators – SPRMs), τα συνθετικά στεροειδή με ανδρογόνο δράση και οι αναστολείς της αρωματάσης.[18,19,20] Επίσης, στις σύγχρονες συντηρητικές μέθοδοι για την αντιμετώπιση των τραχηλικών λειομυωμάτων της μήτρας περιλαμβάνεται και ο εμβολισμός των μητριαίων αρτηριών. Η απόφραξη των μητριαίων αρτηριών με τον εκλεκτικό εμβολισμό τους στοχεύει στην υποστροφή των ινομυωμάτων λόγω της ισχαιμίας που προκαλείται τοπικά με αποτέλεσμα την ελάττωση του πόνου, των πιεστικών συμπτωμάτων και τη μείωση της αιμορραγίας.[21]

Η συνεχιζόμενη ανάπτυξη των σύγχρονων συντηρητικών θεραπευτικών μεθόδων, πολλές από τις οποίες έχουν τεκμηριωμένη ασφάλεια και αποτελεσματικότητα και επιτρέπουν ταυτόχρονα και τη διατήρηση της μήτρας, δημιουργεί έντονο προβληματισμό και διχογνωμία μεταξύ των περισσοτέρων ερευνητών ως προς τις σύγχρονες ενδείξεις της χειρουργικής αντιμετώπισης των λειομυωμάτων της μήτρας γενικότερα.[22] Παρόλα αυτά όμως, η κλασική χειρουργική αντιμετώπιση των τραχηλικών ινομυωμάτων συνίσταται στην χειρουργική εξαίρεση του όγκου με κοιλιακή ολική υστερεκτομία η οποία μπορεί να είναι ιδιαίτερα δυσχερής σε περιπτώσεις ινομυωμάτων αυξημένου μεγέθους,[23] όπως και στη δική μας περίπτωση. Παρόμοιες τεχνικές δυσκολίες εμφανίζει και η ινομυωματεκτομία τραχηλικού ινομυώματος είτε αυτή γίνεται με ανοικτή, είτε με λαπαροσκοπική προσπέλαση.[24]

Η πρόγνωση εξαρτάται κυρίως από το μέγεθος του όγκου. Η αιμορραγία που είναι δυνατόν να προκληθεί διεγχειρητικά κατά την προσπάθεια χειρουργικής εξαίρεσης τραχηλικού ινομυώματος μεγάλων διαστάσεων (δική μας περίπτωση), καθώς επίσης και οι διεγχειρητικές κακώσεις της ουροδόχου κύστης ή/και των ουρητήρων αποτελούν τις κύριες επιπλοκές της νόσου οι οποίες συνοδεύονται από σημαντικά αυξημένα ποσοστά νοσηρότητας και θνησιμότητας.[25,26]

Συμπεράσματα

Τα τραχηλικά ινομυώματα δεν είναι συχνά. Τα ινομυώματα αφορούν πολύ πιο σπάνια στον τράχηλο από ότι στο σώμα της μήτρας. Η σύγχρονη διαγνωστική προσέγγιση των τραχηλικών ινομυωμάτων αποτελεί ένα πολύ σημαντικό βήμα για την επιτυχή αντιμετώπιση της σπάνιας αυτής νοσολογικής οντότητας. Η πρώιμη αναγνώριση των συμπτωμάτων που σχετίζονται με τη νόσο και η σωστή εφαρμογή της σύγχρονης εξελιγμένης τεχνολογίας επιτρέπουν σήμερα την έγκαιρη διάγνωση και την άμεση εφαρμογή των πλέον κατάλληλων σύγχρονων διαθέσιμων θεραπευτικών επιλογών, προκειμένου να εξασφαλισθεί η καταλληλότερη αντιμετώπιση της νόσου και να μειωθεί ο αυξημένος κίνδυνος νοσηρότητας και θνησιμότητας.

Giant Cervical Fibroid. Case Report

Thanasas I., Boursiani M., Xerras A., Maritsa V., Koris G.

Department of Obstetrics – Gynecology of General Hospital in Trikala

Correspondence: Thanasas I., 3 Sinikismos A. Triadas, 42100 Trikala, Greece
Tel.: +30 2431029103, +30 6944766469
E - mail: thanasasg@hotmail.com

Summary

This case concerns the surgical management of patients with giant cervical fibroid. A woman in perimenopausal age, who came to the obstetrics and gynecology clinic for routine examination and test Papanicolaou. Physical examination revealed a massively protuberant abdomen containing a firm mass. The mass extended to the umbilicus. Tumor markers were negative. Imaging studies were helpful to define the extent of the mass. A surgical treatment of the patient was decided. During the operation, it was found that there was giant cervical fibroid and a total abdominal hysterectomy with bilateral salpingo – ophorectomy was performed. The histopathological examination confirmed the clinical diagnosis. After 7 days of hospitalization and smooth postoperative course, the patient having well left our clinic. In this report, after systematically quoting and elaborating on contemporary bibliographic reports, a quick review of this rare disease is given. The report refers mainly to the diagnosis, principles of treating and prognosis.

Key words: cervical fibroid, diagnosis, management, prognosis.

Βιβλιογραφία

1.Philip Thomason. Leiomyoma, Uterus (Fibroid). Emedicine article. Updated: May 6, 2008 http://www.emadicine.medscape.com/article/405676-oreview
2.Hildreth CJ, Lynm C, Glass RM. Uterine Fibroids. JAMA 2009; 301: 122.
3.Lee DW, Gibson TB, Carls GS, Ozminkowski RJ, Wang S, Srewart EA. Uterine fibroid treatment patterns in a population of insured women. Fertl Steril 2009; 91: 566 – 574.
4.Merrill RM. Hysterectomy surveillance in the United States, 1997 through 2005. Med Sci Monit 2008; 14: CR24 – 31.
5.Voorhis BV. A 41 – year – old woman with menorrhagia, anemia and fibroids: Review of treatment of uterine fibroids. JAMA 2009; 301: 82 – 93.
6.Θανασάς Ι, Κουμαντάκης Ε, Σηφάκης Σ. Η συμβολή της υπερηχογραφίας στην εκτίμηση του χρόνιου πυελικού άλγους. Υπερηχογραφία 2006; 3: 73 – 91.
7.Tiltman AJ. Leiomyomas of uterine cervix: a study of frequency. Int J Gynecol Pathol 1998; 17: 231 – 234.
8.Okamoto Y, Tanaka YO, Nishida M, Tsunoda H, Yoshikawa H, Itai Y. MR imaging of the uterine cervix: imaging – pathologic correlation. Radiographics 2003; 23: 425 – 445.
9.Straub HL, Chohan L, Kilpatrick CC. Cervical and prolapsed submucosal leiomyomas complicating pregnancy. Obstet Gynecol Surv 2010; 65: 583.
10.Chu CM, Acholonu US Jr, Chang – Jackson SC, Nezhat FR. Leiomyoma recurrent at the cervical stump: report of two cases. J Minim Invasive Gynecol 2012; 19: 131 – 133.
11.Kshirsagar SN, Laddad MM. Unusual presentation of cervical fibroid: two case reports. IJGPS 2011; 3: 38 – 39.
12.Varras M, Hadjilira P, Polyzos D, Tsikini A, Akrivis Ch, Tsouroulas M. Clinical considerations and sonographic findings of a large nonpendunculated primary cervical leiomyoma complicated by heavy vaginal haemorrhage: a case report and review of the literature. Clin Exp Obstet Gynecol 2003; 30: 144 – 146.
13.Krampl E, Bourne T, Hurlen – Solbakken H and Istre O. Transvaginal ultrasonography, sonohysterography and operative hysteroscopy for the evaluation of abnormal uterine bleeding. Acta Obstet Gynecol Scand 2001; 80 616 – 622.
14.Wilde Sue, Scott – Barrett Sarah. Radiological appearances of uterine fibroids. Indian J Radiol Imaging 2009; 19: 222 – 231.
15.Sharma S, Pathak N, Goraya SPS, Sinhg A, Mohan P. Large cervical fibroid mimicking an ovarian tumour. SLJOG 2011; 33: 26 – 27.
16.Singhal VP, Jethwani N, Kaur R, Aggarwal A. A case of massive cervical fibroid leading to obstructive nephropathy. IJGPS 2012; 5: 47 – 49.
17.Tian J, Hu W. Cervical leiomyomas in pregnancy: report of 17 cases. Aust N Z J Obstet Gynaecol 2012; 52: 258 – 261.
18.Sankaran S, Manyonda IT. Medical management of fibroids. Best Pract Res Clin Obstet Gynaecol 2008; 22: 655 – 676.
19.Wu T, Chen X, Xie L. Selective estrogen receptor modulators (SERMs) for uterine leiomyomas. Cochrane Database Syst Rev 2007; (4): CD005287.
20.Hilario SG, Bozzini N, Borsani R, Baracat EC. Action of aromatase inhibitor for treatment of uterine leiomyoma in perimenopausal patients. Fertil Steril 2009; 91: 240 – 243.
21.Kim MD, Lee M, Jung DC, Park SL, Lee MS, Won JY, Lee do Y, Lee KH. Limited efficacy of uterine artery embolization for cervical leiomyomas. J Vasc Interv Radiol 2012; 23: 236 – 240.
22.Pron G. New uterine – preserving therapies raise questions about interdisciplinary management and the role of surgery for symptomatic fibroids. Fertil Steril 2006; 85: 44 – 50.
23.Garg R. Two uncommon presentations of cervical fibroids. Case series 2012; 5: 36 – 38.
24.Chang WC, Chen SY, Huang SC, Chang DY, Chou LY, Sheu BC. Strategy of cervical myomectomy under laparoscopy. Fertil Steril 2010; 94: 2710 – 2715.
25.Uzal FA, Puschner B. Cervical leiomyoma in an aged goat leading to massive hemorrhage and death. Can Vet J 2008; 49: 177 – 179.
26.Sharma JC, Talukdar R. Rapidly growing cervical fibroid. IJGPS 2012; 5: 37 – 40.

4ο Πανελλήνιο Συνέδριο Υπερηχογραφίας στη Μαιευτική και Γυναικολογία

Save the Date

Θεσσαλονίκη
28 Φεβ - 3 Μαρ 2013
www.4us-5seecpm.mdcongress.gr

Organising Secretariat : MD congress
118 Al. Panagouli Str., Agia Paraskevi, 15343, Athens, Greece
Tel: + 30 210.60.74.200, e-mail :md@mdcongress.gr

5th Congress of the South East European Society of Perinatal Medicine

Save the Date

Thessaloniki - Greece
Feb 28 - Mar 3, 2013
www.4us-5seecpm.mdcongress.gr

4

Organising Secretariat : FOR COMMUNICATION
12 Aristotelous Sq., 54623, Thessaloniki, Greece
Tel: + 30 2310.25.80.80, e-mail : info@forcommunication.gr

...και η αγάπη έφτασε, στην ώρα της!

flyingcolours

TRA3/09-2012

Tractocile®

atosiban

Κάθε μέρα παραπάνω ...είναι σημαντική!

ELPEN

www.elpen.gr

TRACTOCILE 6,75 mg/0,9 ml ενέσιμο διάλυμα. TRACTOCILE 37,5 mg/5 ml πυκνό διάλυμα για παρασκευή διαλύματος προς έγχυση. ΠΟΙΟΤΙΚΗ ΚΑΙ ΠΟΣΟΤΙΚΗ ΣΥΝΘΕΣΗ: TRACTOCILE 6,75 mg/0,9 ml ενέσιμο διάλυμα: Κάθε φιαλίδιο των 0,9 ml διαλύματος περιέχει 6,75 mg atosiban (ως οξικό). TRACTOCILE 37,5 mg/5 ml πυκνό διάλυμα για παρασκευή διαλύματος προς έγχυση: Κάθε φιαλίδιο των 5 ml διαλύματος περιέχει 37,5 mg atosiban (ως οξικό). Κάθε ml διαλύματος περιέχει 7,5 mg atosiban. **Αντενδείξεις** Το TRACTOCILE δε θα πρέπει να χρησιμοποιείται στις ακόλουθες συνθήκες: Ηλικία κύησης κάτω των 24 ή άνω των 33 συμπληρωμένων εβδομάδων, Πρώιμη ρήξη των μεμβρανών >30 εβδομάδες κυήσεως, Μη φυσιολογικός εμβρυϊκός καρδιακός ρυθμός, Αιμορραγία της μήτρας προ του τοκετού που απαιτεί άμεσο τοκετό, Εκλαμψία ή σοβαρή προ-εκλαμψία που απαιτεί τοκετό, Ενδομήτριος θάνατος του εμβρύου, Πιθανολογούμενη ενδομήτρια λοίμωξη, Προδρομικός πλακούντας, Ρήξη του πλακούντα, Παθήσεις της μητέρας ή του εμβρύου, στις οποίες η συνέχιση της εγκυμοσύνης είναι επικίνδυνη, Γνωστή υπερευαισθησία στη δραστική ουσία ή σε κάποιο από τα έκδοχα. **Ειδικές προειδοποιήσεις και προφυλάξεις κατά τη χρήση** Όταν το atosiban χορηγείται σε ασθενείς, στις οποίες δεν μπορεί να αποκλεισθεί πρόωρη ρήξη των μεμβρανών, τα οφέλη από την καθυστέρηση του τοκετού θα πρέπει να σταθμίζονται έναντι του πιθανού κινδύνου χοριοαμνιονίτιδος. Δεν υπάρχει εμπειρία με τη θεραπεία με atosiban σε ασθενείς με νεφρική ή ηπατική ανεπάρκεια. Δεν είναι πιθανό η νεφρική ανεπάρκεια να αιτιολογεί προσαρμογή της δόσης, αφού μόνο ένα μικρό ποσοστό atosiban εκκρίνεται στα ούρα. Σε ασθενείς με ηπατική ανεπάρκεια, το atosiban πρέπει να χρησιμοποιείται με προσοχή. Υπάρχει περιορισμένη μόνο κλινική εμπειρία με τη χρήση του atosiban σε πολλαπλές κυήσεις ή σε ηλικία κύησης μεταξύ 24 και 27 εβδομάδων, λόγω του μικρού αριθμού ασθενών που θεραπεύτηκαν. Συνεπώς, τα οφέλη του atosiban σε αυτές τις υποομάδες είναι αβέβαια. Η επανάληψη της θεραπείας με TRACTOCILE είναι δυνατή, αλλά υπάρχει περιορισμένη μόνον κλινική εμπειρία με πολλαπλές επαναλήψεις της θεραπείας, έως και 3 επαναλήψεις της θεραπείας. Σε περίπτωση επιβράδυνσης της ενδομήτριας ανάπτυξης, η απόφαση να συνεχισθεί ή να ξαναρχίσει η χορήγηση TRACTOCILE εξαρτάται από την αξιολόγηση της ωριμότητας του εμβρύου. Θα πρέπει να λαμβάνεται υπ' όψιν η παρακολούθηση των συστολών της μήτρας και του εμβρυϊκού καρδιακού ρυθμού κατά τη χορήγηση του atosiban και σε περίπτωση εμμενουσών συστολών της μήτρας. Ως ανταγωνιστής της ωκυτοκίνης, το atosiban μπορεί θεωρητικά να διευκολύνει τη χαλάρωση της μήτρας και την αιμορραγία μετά τον τοκετό, συνεπώς θα πρέπει να παρακολουθείται η τυχόν απώλεια αίματος μετά τον τοκετό. Όμως, ανεπαρκής συστολή της μήτρας μετά τον τοκετό δεν παρατηρήθηκε κατά τις κλινικές δοκιμές. **Ανεπιθύμητες ενέργειες** Πιθανές ανεπιθύμητες ενέργειες του atosiban περιγράφηκαν για την μητέρα κατά τη χρήση του atosiban σε κλινικές μελέτες. Συνολικά, το 48% των ασθενών που έλαβαν θεραπεία με atosiban παρουσίασαν ανεπιθύμητες ενέργειες κατά τη διάρκεια των κλινικών μελετών. Οι παρατηρηθείσες ανεπιθύμητες ενέργειες ήταν γενικά ήπιας σοβαρότητας. Η πιο συχνά αναφερόμενη ανεπιθύμητη ενέργεια στη μητέρα είναι η ναυτία (14%). Όσον αφορά στα νεογνά, οι κλινικές μελέτες δεν αποκάλυψαν κάποια ειδική ανεπιθύμητη ενέργεια του atosiban. Οι ανεπιθύμητες ενέργειες στα νεογνά ήσαν εντός του εύρους της φυσιολογικής ποικιλότητας και ήταν παρόμοιας επίπτωσης τόσο με την ομάδα του placebo όσο και με αυτή των βήτα-μιμητικών. Η συχνότητα των ανεπιθύμητων ενεργειών που αναφέρονται παρακάτω καθορίζεται βάσει της ακόλουθης σύμβασης: Πολύ συχνές (≥1/10), Συχνές (≥1/100 έως <1/10), Όχι συχνές (≥1/1.000 έως <1/100), Σπάνιες (≥1/10.000 έως <1/1.000). Διαταραχές του ανοσοποιητικού συστήματος: *Σπάνιες:* Αλλεργική αντίδραση. Διαταραχές του μεταβολισμού και της θρέψης: *Συχνές:* Υπεργλυκαιμία. Ψυχιατρικές διαταραχές: *Όχι συχνές:* Αϋπνία. Διαταραχές του νευρικού συστήματος: *Συχνές:* Κεφαλαλγία, Ζάλη. Καρδιακές διαταραχές: *Συχνές:* Ταχυκαρδία. Αγγειακές διαταραχές: *Συχνές:* Υπόταση, Έξαψη. Γαστρεντερικές διαταραχές: *Πολύ συχνές:* Ναυτία, *Συχνές:* Έμετος. Διαταραχές του δέρματος και του υποδόριου ιστού: *Όχι συχνές:* Κνησμός, ερύθημα. Διαταραχές του αναπαραγωγικού συστήματος και του μαστού: *Σπάνιες:* Αιμορραγία της μήτρας, ατονία της μήτρας. Γενικές διαταραχές και καταστάσεις της οδού χορήγησης: *Συχνές:* Αντίδραση της θέσης ένεσης, *Όχι συχνές:* Πυρεξία. **ΥΠΕΥΘΥΝΟΣ ΠΡΟΩΘΗΣΗΣ ΚΑΙ ΔΙΑΝΟΜΗΣ: ELPEN Α.Ε. ΚΑΤΟΧΟΣ ΤΗΣ ΑΔΕΙΑΣ ΚΥΚΛΟΦΟΡΙΑΣ** Ferring Pharmaceuticals A/S, Kay Fiskers Plads 11, 2300 København S, Δανία.

FERRING ΦΑΡΜΑΚΕΥΤΙΚΑ

Βοηθήστε να γίνουν τα φάρμακα πιο ασφαλή:

Συμπληρώστε την **"ΚΙΤΡΙΝΗ ΚΑΡΤΑ"**

Αναφέρατε:

- **ΟΛΕΣ** τις ανεπιθύμητες ενέργειες για τα Νέα φάρμακα N
- Τις **ΣΟΒΑΡΕΣ** ανεπιθύμητες ενέργειες για τα Γνωστά φάρμακα