ΤΟΜΟΣ 7 • ΤΕΥΧΟΣ 4 • ΟΚΤΩΒΡΙΟΣ - **ΔΕΚΕΜΒΡΙΟΣ 2010**

Ελληνική Εταιρεία Υπερήχων στη Μαιευτική & Γυναικολογία
Hellenic Society For Ultrasound In Obstetrics & Gynecology

ΥΠΕΡΗΧΟΓΡΑΦΙΑ

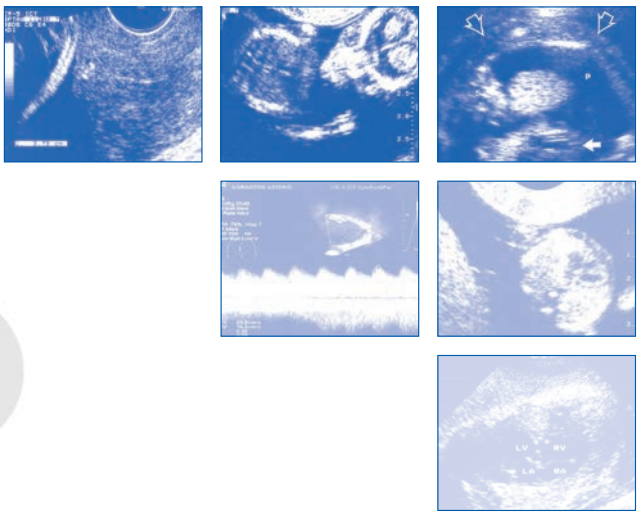

Περιεχόμενα

ΟΜΙΛΙΑ: 3ο Πανελλήνιο Συνέδριο Υπερήχων στη Μαιευτική & Γυναικολογία
Ιατρική αμέλεια στον υπερηχογραφικό έλεγχο - ευθύνη για πλημμελή ιατρική πληροφορία

Μέθοδοι μέτρησης όγκου (volume) του τραχήλου της μήτρας:
Νέες τεχνικές και κλινική σημασία των μετρήσεων όγκου τραχήλου

ΟΜΙΛΙΑ: 3ο Πανελλήνιο Συνέδριο Υπερήχων στη Μαιευτική & Γυναικολογία
Τρισδιάστατη (3D) υπερηχοκαρδιογραφία στο έμβρυο

ΠΕΡΙΟΔΙΚΟ ΤΗΣ ΕΛΛΗΝΙΚΗΣ ΕΤΑΙΡΕΙΑΣ ΥΠΕΡΗΧΩΝ ΣΤΗ ΜΑΙΕΥΤΙΚΗ & ΓΥΝΑΙΚΟΛΟΓΙΑ

Διευθυντής Σύνταξης:
Α. Αντσακλής

Αν. Διευθυντής Σύνταξης:
Α. Αθανασιάδης

ΠΛΗΡΩΜΕΝΟ ΤΕΛΟΣ
Ταχ. Γραφείο ΚΕΜΠ.ΑΘ
Αριθμός Άδειας 4763
ΠΕΡΙΟΔΙΚΑ (Χ+7) ΕΦΗΜΕΡΙΔΕΣ ΕΚΔΟΤΟΝ
ΕΛΤΑ Hellenic Post
MDcommunications
ΕΝΤΥΠΟ ΚΛΕΙΣΤΟ ΑΡ. ΑΔΕΙΑΣ 1672/02 ΚΔΑ
ΑΛ. ΠΑΝΑΓΟΥΛΗ 118, ΑΓ. ΠΑΡΑΣΚΕΥΗ 153 43
ΚΩΔΙΚΟΣ ΜΜΕ 7216

ISSN 1109-9267

MEETING OF

7th International Academy of Perinatal Medicine

International Symposium on Multiple Pregnancy

2011

3-4 SEPTEMBER
ATHENS HILTON HOTEL

ATHENS GREECE

ORGANISED BY: HELLENIC SOCIETY OF PRENATAL DIAGNOSIS & FETAL THERAPY

www.iapm2011.mdcongress.gr

SECRETARIAT MD congress 118 Al. Panagouli Str., Ag. Paraskevi 153 43, Tel +30 2106074200, e-mail: md@mdcongress.gr

ΥΠΕΡΗΧΟΓΡΑΦΙΑ

ISSN 1109-9267

ΤΡΙΜΗΝΙΑΙΑ ΕΚΔΟΣΗ

ΠΕΡΙΟΔΙΚΟ ΤΗΣ ΕΛΛΗΝΙΚΗΣ ΕΤΑΙΡΕΙΑΣ ΥΠΕΡΗΧΩΝ ΣΤΗ ΜΑΙΕΥΤΙΚΗ & ΓΥΝΑΙΚΟΛΟΓΙΑ

ΔΙΟΙΚΗΤΙΚΟ ΣΥΜΒΟΥΛΙΟ

ΠΡΟΕΔΡΟΣ :
Αντσακλής Αριστείδης
ΑΝΤΙΠΡΟΕΔΡΟΣ:
Μπότσης Δημήτριος
ΓΡΑΜΜΑΤΕΑΣ:
Αθανασιάδης Απόστολος
ΤΑΜΙΑΣ:
Δασκαλάκης Γεώργιος
ΜΕΛΟΣ:
Κοραντζής Αστέριος

ΣΥΝΤΑΞΗ

ΔΙΕΥΘΥΝΤΗΣ ΣΥΝΤΑΞΗΣ
Αριστείδης Αντσακλής

ΑΝΑΠΛΗΡΩΤΗΣ ΔΙΕΥΘΥΝΤΗΣ
Απόστολος Αθανασιάδης

ΥΠΕΥΘΥΝΟΙ ΥΛΗΣ
Αστέριος Κοραντζής
Σπυρίδων Μεσογίτης
Νικόλαος Παπαντωνίου

ΣΥΝΤΑΚΤΙΚΗ ΕΠΙΤΡΟΠΗ
Ασημακόπουλος Ευστράτιος
Γαλάζιος Γεώργιος
Γεωργαδάκης Γεώργιος
Δασκαλάκης Γεώργιος
Κασσάνος Δημήτριος
Μακρυδήμας Γεώργιος
Μαλλιγιάνης Παντελής
Μπότσης Δημήτρης
Σηφάκης Σταύρος
Σκέντου Χαρά
Σούκα Αθηνά
Τζίωτης Ιωάννης
Τσάπανος Βασίλειος
Χαριτάτος Γεώργιος
Ψαρρά Αναστασία

ΙΔΙΟΚΤΗΣΙΑ ΚΑΙ ΣΥΝΤΑΞΗ

ΕΛΛΗΝΙΚΗ ΕΤΑΙΡΕΙΑ ΥΠΕΡΗΧΩΝ ΣΤΗΝ ΜΑΙΕΥΤΙΚΗ ΚΑΙ ΓΥΝΑΙΚΟΛΟΓΙΑ

ΕΚΔΟΤΗΣ

Αριστείδης Αντσακλής,
Καθηγητής Μαιευτικής και Γυναικολογίας Πανεπιστημίου Αθηνών
Νοσοκομείο «ΑΛΕΞΑΝΔΡΑ», Βασ. Σοφίας 80, 11528 Αθήνα
Τηλ.: 210-7708749 Fax: 210-7787317
E-mail: aantsak@med.uoa.gr

Copyright:

ΕΛΛΗΝΙΚΗ ΕΤΑΙΡΕΙΑ ΥΠΕΡΗΧΩΝ ΣΤΗΝ ΜΑΙΕΥΤΙΚΗ ΚΑΙ ΓΥΝΑΙΚΟΛΟΓΙΑ

ΣΥΝΤΟΜΟΣ ΤΙΤΛΟΣ:

Υπερηχ.

Η «ΥΠΕΡΗΧΟΓΡΑΦΙΑ» είναι τριμηνιαία έκδοση της Ελληνικής Εταιρείας Υπερήχων στη Μαιευτική και Γυναικολογία. Αποτελεί επίσημο όργανο της Εταιρείας και έχει σκοπό την ενημέρωση των ιατρών Μαιευτήρων-Γυναικολόγων επί θεμάτων Υπερηχογραφίας.

Τα δημοσιευμένα άρθρα είναι ιδιοκτησία του περιοδικού «ΥΠΕΡΗΧΟΓΡΑΦΙΑ» και απαγορεύεται η μερική ή/και ολική αναδημοσίευση τους, χωρίς την έγγραφη συγκατάθεση της Συντακτικής Επιτροπής.

Οι απόψεις των συντακτών των δημοσιευμάτων δεν αποτελούν αναγκαία τις απόψεις του εκδότη και του ιδιοκτήτη του περιοδικού (Ελληνική Εταιρεία Υπερήχων στη Μαιευτική & Γυναικολογία)

ΣΥΝΔΡΟΜΕΣ

Το περιοδικό διανέμεται δωρεάν στα μέλη της Εταιρείας.
Η ετήσια συνδρομή για μη μέλη ανέρχεται σε 40€.
Το ποσό αυτό καλύπτει και τα ταχυδρομικά έξοδα αποστολής των 4 ετησίων τευχών.
Συνδρομές βιβλιοθηκών : 60€ ετησίως
Συνδρομές εξωτερικού : 80€ ετησίως

ΓΡΑΜΜΑΤΕΙΑ

Ελληνική Εταιρεία Υπερήχων στην Μαιευτική και Γυναικολογία,
Λαμψάκου 11, 11528 Αθήνα.
Τηλ/Fax: 210-7787317
e-mail: hellenicultrasound@yahoo.gr

ΕΠΙΜΕΛΕΙΑ ΕΚΔΟΣΗΣ

MD communications
Αλ. Παναγούλη 118, Αγ. Παρασκευή 153 43. Τηλ: 210-6835999, Fax: 210-6836077
e-mail: md@mdcom.gr

ULTRASOUND

ISSN 1109-9267

PUBLISH FOUR TIMES EACH YEAR

OFFICIAL JOURNAL OF HELLENIC SOCIETY FOR ULTRASOUND IN OBSTETRICS & GYNECOLOGY

EXECUTIVE COMMITEE

PRESIDENT
Antsaklis Aristidis
VICE PRESIDENT
Botsis Dimitrios
SECRETARY
Athanasiadis Apostolos
TREASURER
Daskalakis Georgios
MEMBER
Korantzis Asterios

EDITORIAL BOARD

EDITOR-IN-CHIEF
Aristidis Antsaklis

ASSOCIATE EDITOR
Apostolos Athanasiadis

ASSISTANT EDITORS
Asterios Korantzis
Spiridon Messogitis
Nikolaos Papantoniou

MEMBERS
Asimakopoulos Efstratios
Galazios Georgios
Georgadakis Georgios
Daskalakis Georgios
Kassanos Dimitrios
Makridimas Georgios
Malligianis Pantelis
Mpotsis Dimitris
Sifakis Stavros
Skentou Xara
Souka Athina
Tziotis Ioannis
Tsapanos Vasilios
Xaritatos Georgios
Psara Anastasia

PROPERTY AND EDITING

HELLENIC SOCIETY FOR ULTRASOUND IN OBSTETRICS & GYNECOLOGY

PUBLISHER

Prof. Aristidis Antsaklis,
Department of Obstetrics and Gynaecology, University of Athens
"ALEXANDRA" Hospital, Vas. Sofias 80, 11528 Athens
Tel. +30210.7708749 Fax.+30210.7787317
E-mail: aantsak@med.uoa.gr

Copyright:

HELLENIC SOCIETY FOR ULTRASOUND IN OBSTETRICS & GYNECOLOGY

SHORT TITLE

Hel. Ultras.

The "ULTRASOUND" publishes four times each year by HELLENIC SOCIETY FOR ULTRASOUND IN OBSTETRICS & GYNECOLOGY. It is an official implement of this society and its goal to inform Obstetricians and Gynecologists about Ultrasound topics.

The published articles is property of the "ULTRASOUND" journal and partial or total republishing is forbidden without written assent of the Editorial Board.

The opinions of the author's publications do not constitute necessarily the opinions of the publisher and owner of the journal (Hellenic Society for Ultrasound in Obstetrics & Gynecology)

SUBSCRIPTIONS

The journal is distributed free to the members of the society.
The annual subscription for non-members is 40€.
The postage of the 4 annual issues are included to this amount.
Library subscriptions: 60€ annual
Abroad subscriptions: 80€ annual

SECRETARIAR

HELLENIC SOCIETY FOR ULTRASOUND IN OBSTETRICS & GYNECOLOGY
Lampsakou 11, 11528 Athens
Tel/Fax: +30210.7787317
E-mail: hellenicultrasound@yahoo.gr

RENSPONSIBLE FOR EDITION

MD communications
118 Al. Panagouli str., 153 43 Ag. Paraskevi, Athens, Greece
Tel.+30210.6835999, Fax:+30210.6836077, E-mail: md@mdcom.gr

edomed
ΙΑΤΡΙΚΑ ΣΥΣΤΗΜΑΤΑ

Ob/Gyn

Διαγνωστικός Εξοπλισμός Ιατρείου

ΥΠΕΡΗΧΟΤΟΜΟΓΡΑΦΟΙ esaote (ΚΑΙΝΟΥΡΓΙΟΙ-ΜΕΤΑΧΕΙΡΙΣΜΕΝΟΙ)

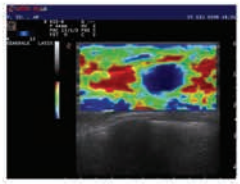

elaXto

...και φορητός

MyLab GOLD PLATFORM

MyLab50 XVision

MyLab25Gold

MyLab40

MyLab20Plus

MyLabFive

X4D

ΛΟΙΠΟΣ ΕΞΟΠΛΙΣΜΟΣ ΙΑΤΡΕΙΟΥ

- **BOOM**
- **ΚΛΙΒΑΝΟΙ**
- **ΚΟΛΠΟΣΚΟΠΕΙΑ**
- **ΚΑΡΔΙΟΤΟΚΟΓΡΑΦΟΙ**
- **ΠΛΑΓΙΟΣ ΦΩΤΙΣΜΟΣ**
- **ΕΞΕΤΑΣΤΙΚΑ ΚΡΕΒΒΑΤΙΑ**
- **ΣΚΑΜΠΟ**

ΑΝΤΙΠΡΟΣΩΠΟΙ ΤΗΣ ESAOTE ΓΙΑ ΤΗΝ ΕΛΛΑΔΑ:

EDOMED Ε.Π.Ε.

Λ. Μεσογείων 20, 11527 Αθήνα
Τηλ.: 210 7799288 Fax: 210 7718179
E-mail: sales@edomed.gr , www.edomed.gr

ΕΤΑΙΡΕΙΑ ΜΕ ΣΥΣΤΗΜΑ ΠΟΙΟΤΗΤΑΣ EN ISO 9001 ΕΚΕΒΥΛ

ΕΛΛΗΝΙΚΗ
ΜΑΙΕΥΤΙΚΗ &
ΓΥΝΑΙΚΟΛΟΓΙΚΗ
ΕΤΑΙΡΕΙΑ

22η ετήσια
Ειδική Σύνοδος
ΕΛΛΗΝΙΚΗΣ ΜΑΙΕΥΤΙΚΗΣ & ΓΥΝΑΙΚΟΛΟΓΙΚΗΣ ΕΤΑΙΡΕΙΑΣ

25-26 Ιουνίου 2011

COSTA
NAVARINO
Πύλος Μεσσηνίας

οργάνωση MD congress | Αλ. Παναγούλη 118, 153 43 Αγ. Παρασκευή, Τηλ.: 210 6074 200, e-mail: md@mdcongress.gr
www.22hsogmeeting.mdcongress.gr

MATERNAL PRO

ΓΥΝΑΙΚΟΛΟΓΙΚΟ / ΜΑΙΕΥΤΙΚΟ

Ολοκληρωμένο σύστημα αρχειοθέτησης

Πλήρως Ανανεωμένη & Εύχρηστη Παραμετρική Εφαρμογή
Νέα έκδοση 6.0

Το **Maternal Pro 6.0** είναι ένα σύγχρονο ειδικό πρόγραμμα Ηλεκτρονικών Υπολογιστών που δημιουργήθηκε μετά από μακροχρόνια προσπάθεια και μελέτη.

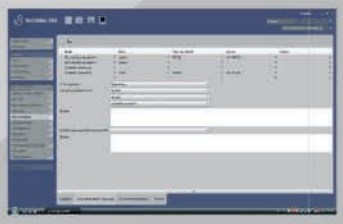

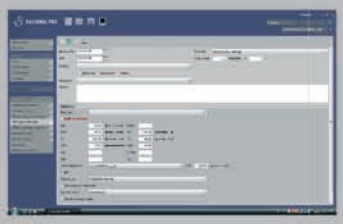

- **Δυνατότητα παρακολούθησης τεχνητής Γονιμοποίησης (IVF)**
- **Δυνατότητα παρακολούθησης και Ελέγχου Μαστού**
- **Δυνατότητα σύνδεσης πολλαπλών Ιατρικών Μηχανημάτων**
- **Προσαρμοσμένες εκτυπώσεις στις ανάγκες του εργασιακού περιβάλλοντος**
- **Παραμετροποίηση Απαντήσεων-Γνωματεύσεων**





NOON

ΟΡΓΑΝΩΣΗ ΚΑΙ ΕΠΙΚΟΙΝΩΝΙΑ

Με στόχο την παροχή ολοκληρωμένων υπηρεσιών και λύσεων, η **Noon Πληροφορική**, ξεκινώντας με αξιόπιστες εφαρμογές φτάνει έως τις πλέον αποδοτικές προτάσεις επικοινωνίας.

WEB

- **Δημιουργία Ιστοσελίδων**
- **Φιλοξενία/e-mail**
- **Optimization Ιστοσελίδων**
- **Newsletter**

CORPORATE

- **Σχεδιασμός Λογοτύπου και Εμβλήματος**
- **Ανάπτυξη Εταιρικής Ταυτότητας (Επαγγελματικές Κάρτες, Επιστολόχαρτα, Φάκελοι, Folder κτλ)**
- **Σχεδιασμός Καταχωρίσεων**
- **Σχεδιασμός και Εκτύπωση Εντύπων**
- **Δημιουργία Εκθεσιακών Περιπτέρων**

Αποκτήστε προβάδισμα μαζί μας

Δημιουργήστε τη δική σας εταιρική ταυτότητα, με τα προνομιακά πακέτα τιμών που προσφέρουμε στους πελάτες μας.

DESIGN AND DEVELOPMENT IN MOTION

NOON ΠΛΗΡΟΦΟΡΙΚΗ Α.Ε.
Αχαρνών 276, 112 53 Αθήνα
Tel.: 210 9312801(2), Fax: 210 9329621
E-mail: info@noon.gr, URL: www.noon.gr

Ian Donald Greek Branch
INTER-UNIVERSITY SCHOOL OF MEDICAL ULTRASOUND

5th ADVANCED COURSE OF ULTRASOUND IN OBSTETRICS AND GYNECOLOGY

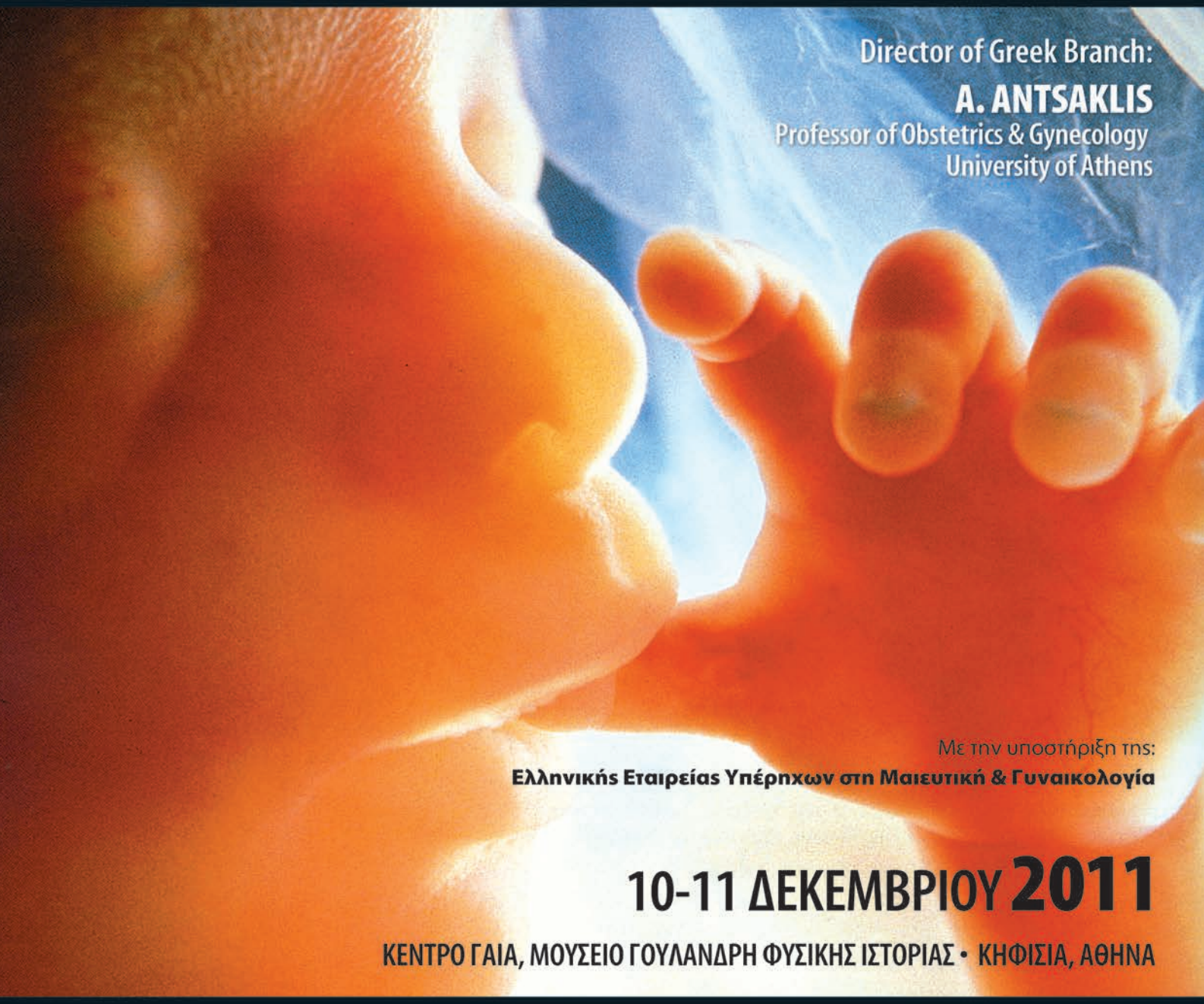

Director of Greek Branch:
A. ANTSAKLIS
Professor of Obstetrics & Gynecology
University of Athens

Με την υποστήριξη της:
Ελληνικής Εταιρείας Υπέρηχων στη Μαιευτική & Γυναικολογία

10-11 ΔΕΚΕΜΒΡΙΟΥ 2011

ΚΕΝΤΡΟ ΓΑΙΑ, ΜΟΥΣΕΙΟ ΓΟΥΛΑΝΔΡΗ ΦΥΣΙΚΗΣ ΙΣΤΟΡΙΑΣ • ΚΗΦΙΣΙΑ, ΑΘΗΝΑ

www.iandonald2011.mdcongress.gr

MD congress ΑΛ. ΠΑΝΑΓΟΥΛΗ 118, ΑΓ. ΠΑΡΑΣΚΕΥΗ, 153 43 • ΤΗΛ.: 210 6074200 • E-MAIL: md@mdcongress.gr

ΥΠΕΡΗΧΟΓΡΑΦΙΑ

Τόμος 7, Τεύχος 4, Οκτώβριος - Δεκέμβριος 2010

Π Ε Ρ Ι Ε Χ Ο Μ Ε Ν Α

117 *ΟΜΙΛΙΑ: 3ο Πανελλήνιο Συνέδριο Υπερήχων στη Μαιευτική & Γυναικολογία*
Ιατρική αμέλεια στον υπερηχογραφικό έλεγχο - ευθύνη για πλημμελή ιατρική πληροφορία
Κανελλοπούλου-Μπότη Μ.

129 ***Μέθοδοι μέτρησης όγκου (volume) του τραχήλου της μήτρας: Νέες τεχνικές και κλινική σημασία των μετρήσεων όγκου τραχήλου***
Παπουτσής Δ., Δασκαλάκης Γ., Ντόμαλη Α., Μπελίτσος Π., Αντωνάκου Α., Μεσογίτης Σ., Παπαντωνίου Ν., Αντσακλής Α.

139 *ΟΜΙΛΙΑ: 3ο Πανελλήνιο Συνέδριο Υπερήχων στη Μαιευτική & Γυναικολογία*
Τρισδιάστατη (3D) υπερηχοκαρδιογραφία στο έμβρυο
Γερμανάκης Ι.

147 ***Προσεχή συνέδρια***

ULTRASOUND

Volume 7, No 4, October - December 2010

CONTENTS

117 *Lecture: 3rd Hellenic Congress on Ultrasound in Obstetrics & Gynecology*
Medical Negligence and Ultrasound Testing-liability in wrongful birth cases
Canellopoulou - Bottis M.

129 ***Methods for volume determination of uterine cervix: New techniques and clinical significance of cervical volumetry***
Papoutsis D, Daskalakis G, Domali E, Belitsos P, Antonakou A, Mesogitis S, Papantoniou N, Antsaklis A.

139 *Lecture: 3rd Hellenic Congress on Ultrasound in Obstetrics & Gynecology*
3D fetal echocardiography
Germanakis I.

147 ***Forthcoming congresses***

ΥΠΕΡΗΧΟΓΡΑΦΙΑ ΤΟΜ.7, ΤΕΥΧ.4, ΣΕΛ. 117-128, 2010

Κανελλοπούλου-Μπότη Μαρία
Δικηγόρος

Ιατρική αμέλεια στον υπερηχογραφικό έλεγχο - ευθύνη για πλημμελή ιατρική πληροφορία

ΟΜΙΛΙΑ:
3ο Πανελλήνιο Συνέδριο Υπερήχων στη Μαιευτική & Γυναικολογία

Περίληψη
Το άρθρο παρουσιάζει την κατάσταση στην Ελλάδα σήμερα για τις αγωγές λόγω ιατρικής αμέλειας στον προγεννητικό έλεγχο. Αναλύει την έννοια και την απόδειξη στα δικαστήρια του ιατρικού σφάλματος ως προς την πράξη και ως προς την ενημέρωση του ασθενούς. Παραθέτει τις μέχρι σήμερα νομολογιακές λύσεις και τις ενδείξεις μιας πιθανής στροφής της νομολογίας και την ειδική δυσμενή δικονομική μεταχείριση για την παροχή ιατρικών υπηρεσιών και προτείνει συγκεκριμένες πράξεις προφύλαξης των ιατρών από τις αγωγές για ιατρική αμέλεια.

Λέξεις - κλειδιά: Ιατρική αμέλεια, προγεννητικός έλεγχος, υπερηχογράφημα κύησης, διακοπή εγκυμοσύνης, παθολογικότητα, αποζημίωση, νομολογία για την ευθύνη από προγεννητικό έλεγχο

Αλληλογραφία:
Τηλ.: 6932-109020, Fax: 2661-46846

e-mail:
botti@otenet.gr

Κατατέθηκε 14.2.2011

Εισαγωγή
Στην Ελλάδα σήμερα μπορούμε να υποστηρίξουμε με μια σχετική ασφάλεια ότι βρισκόμαστε μπροστά σε μια «κρίση ιατρικής αμέλειας», αυτό που στις ΗΠΑ τις προηγούμενες δεκαετίες ονομάστηκε «malpractice crisis». Ο λόγος είναι ότι βλέπουμε όλο και περισσότερες αγωγές για ιατρική αμέλεια να κατατίθενται. Ειδικά στην ευθύνη για υπερηχογραφικό έλεγχο στην εμβρυομητρική ιατρική, ίσως δεν είναι υπερβολή να ισχυριστεί κανείς ότι κάθε φορά που γεννιέται ένα παιδί με γενετικό πρόβλημα, οι γονείς καταθέ-

τουν μια αγωγή εναντίον των ιατρών που παρακολούθησαν την εγκυμοσύνη και του Μαιευτηρίου ή Ιατρικού Κέντρου όπου έγιναν οι υπέρηχοι και γενικά, ο προγεννητικός έλεγχος. Εκτός από τη βέβαιη, βαθειά, μόνιμη και μη αναστρέψιμη θλίψη των γονέων σε αυτές τις περιπτώσεις (κυρίως όταν το πρόβλημα είναι σοβαρό), υπάρχει και η θεωρία ότι «δεν έχεις τίποτε να χάσεις» καταθέτοντας μια αγωγή για κάποια εκατομμύρια ευρώ-αυτά είναι τα ποσά σήμερα. Έτσι, ξεκινά μια δικαστική αντιδικία η οποία μπορεί να τελειώσει μετά από δέκα χρόνια, λόγω της γνωστής κατάστασης της δικαιοσύνης.

Δεν υπάρχει καμία αμφιβολία ότι συμβάλλουν οι δικηγόροι σε όλα αυτά-είτε όταν οι γονείς έχουν δίκιο (συμβαίνει και αυτό), είτε, βέβαια, όταν δεν έχουν. Ένα «εργολαβικό συμβόλαιο» για αμοιβή του δικηγόρου των γονέων σε αυτές τις περιπτώσεις μπορεί να φτάσει το 40% του ποσού που θα επιδικασθεί και εάν αυτό αγγίξει το εκατομμύριο, είναι σαφές ότι οι συμφωνίες αυτές θα γίνονται και δεν υπάρχει κανένας απολύτως τρόπος για να σταματήσουν.

Στον «χορό» αυτό τελευταία έχουν μπει και οι ιατροί που υποστηρίζουν τους γονείς και όχι τους συνάδελφούς τους. Παλαιότερα κι ακόμη σήμερα, οι ιατροί αυτοί, είτε ήσαν φίλοι ή έστω, γνωστοί της οικογένειας, βοηθούσαν την υποστήριξη της αγωγής χωρίς να φαίνονται. Τελευταία δεν διστάζουν και εμφανιστούν και να καταθέσουν κατά των συναδέλφων τους, ακόμη κι όταν δεν υπήρξε αμέλεια στο περιστατικό και το γνωρίζουν (γιατί όταν υπήρξε, είναι διαφορετικά έστω από ηθικής πλευράς τα πράγματα). Η τελευταία "μόδα", πάντως, στις δίκες είναι η εμφάνιση ιατροδικαστών, οι οποίοι έρχονται ως ειδικοί τεχνικοί σύμβουλοι της οικογένειας να καταθέσουν επί παντός μάλιστα επιστητού, επί δυνατοτήτων των υπερήχων, επί εσφαλμένης συνταγογράφησης φαρμάκων κατά την εγκυμοσύνη και γενικά, για τα πάντα. Οι ιατρικοί σύλλογο έχουν αρμοδιότητα και ευθύνη να εμποδίσουν αυτές τις πρακτικές.

Οι φάκελοι των εναγόντων γονέων ξεκίνησαν να περιέχουν και υλικό από το διαδίκτυο, το οποίο δεν είναι πάντοτε εντελώς αναξιόπιστο-συμβαίνει να υπογράφεται από τους ειδικούς ιατρούς στην εμβρυομητρική ιατρική-όπως για παράδειγμα, άρθρα που έχουν αναρτηθεί και είναι προσιτά στον καθένα και μάλιστα στα ελληνικά. Επίσης πλέον, προσκομίζονται και άρθρα από ξένες ιατρικές επιθεωρήσεις όπως το γνωστό Obstetrics and Gynecology, Radiology και πολλά άλλα. Οι ειδικοί, πάντως, ξέρουν ποιες ανωμαλίες δεν έπρεπε κανονικά να είχαν "χαθεί" σε έναν επιμελή υπερηχογραφικό έλεγχο-ή έστω, απαιτούν μια συγκεκριμένη εξήγηση γιατί αυτές μπορεί να «χάθηκαν».

Επομένως, η βεβαιότητα των ιατρών, ως ειδικών στην εμβρυομητρική ιατρική, ότι μπορούν να ανιχνεύσουν μια σειρά ολόκληρη εμβρυικών ανωμαλιών σχεδόν 100%, όπως αυτή αποτυπώνεται στα δικά τους άρθρα, στις προσωπικές τους ιστοσελίδες, στις δικές τους θέσεις ως προς τις φαινομενικά ασύλληπτες δυνατότητες της τεχνολογίας, αυτά όλα ενεργούν στο πλαίσιο όχι πια της ιατρικής, αλλά της ιατρικής ευθύνης, ως ένα ιδιαίτερα εύστοχο «boomerang». Σε διάφορες απεικονίσεις που ανευρίσκονται πχ στο διαδίκτυο, σε διαφημιστικό υλικό μηχανημάτων υπερήχων κ.λπ., οι εικόνες του εμβρύου με έναν υπέρηχο 3D αρχικά εντυπωσιάζουν τους γονείς. Όταν το παιδί τους θα γεννηθεί με μία από τις 4.500 περίπου γενετικές ασθένειες, αυτές είναι και οι εικόνες που θα τους εξοργίσουν.

Α. Ιατρικό σφάλμα

Θεμέλιο της ιατρικής ευθύνης είναι το ιατρικό σφάλμα: μια πράξη ή παράλειψη πράξης στην οποία ο ιατρός έπρεπε, κατά τους αναγνωρισμένους κανόνες της επιστήμης για τους οποίους δεν υπάρχει αμφιβολία, να είχε προβεί ή παραλείψει. Επίσης, αυτή η πράξη ή παράλειψη πρέπει να έχει προκαλέσει την επικαλούμενη ζημία, δηλαδή τη σωματική βλάβη ή και τον θάνατο του ασθενούς. Αυτό αποκαλείται στα νομικά «αιτιώδης συνάφεια» μεταξύ πράξης/παράλειψης και της σωματικής βλάβης ή τον θάνατο του ασθενούς.

Η ιατρική επιστήμη βρίσκεται βέβαια πολύ

μακριά από όλες αυτές τις νομικές έννοιες. Είναι σαφέστατο ότι σε λίγες περιπτώσεις υπάρχει ένας «αναγνωρισμένος κανόνας της ιατρικής επιστήμης για τον οποίο να μην υπάρχει αμφισβήτηση» (ειδικά ως προς το ποιες πληροφορίες πρέπει να μεταδώσει ο ιατρός στην έγκυο κατά τον προγεννητικό έλεγχο, η δήλωση σχεδόν στερείται νοήματος) και ότι συχνότατα, κατά την άσκηση της ιατρικής, οι ιατροί ενεργούν όσο πιο άρτια μπορούν, με βάση όσα έχουν διδαχθεί, χωρίς βέβαια να βασίζονται σε κάποιον ad hoc κανόνα ιατρικής επιστήμης που να μην επιδέχεται μάλιστα και αμφισβήτηση. Επίσης, αυτό που οι νομικοί αποκαλούν «αιτιώδη συνάφεια», δεν έχει και πολλή σημασία στην ιατρική επιστήμη, γιατί οι ιατροί αντιμετωπίζουν κάθε αποτέλεσμα, εδώ δυσμενές, ως πολυπαραγοντικό-πολλές είναι οι αιτίες που το προκάλεσαν, με πρώτη, μάλιστα, συνήθως την προυπάρχουσα οποιασδήποτε επεμβάσεώς τους ασθένεια. Κι όμως, η νομική επιστήμη, πάντοτε αναζητούσε και αναζητά τη μια και μοναδική αιτία για μια σωματική βλάβη, θάνατο, για τη γέννηση παιδιού με μια γενετική ασθένεια, πιθανότατα γιατί η αναζήτηση πολλών αιτιών θα δυσκόλευε ιδιαίτερα τη νομική επίλυση ενός ζητήματος, η απλοποιείται βεβαίως ιδιαίτερα με το «motto» "μια αιτία-ένας υπεύθυνος".

Συχνά πάντως οι ιατροί ρωτούν τους νομικούς: και ποιος είναι εδώ ο αναγνωρισμένος κανόνας της ιατρικής επιστήμης με βάση τον οποίο θα κριθώ; Η απάντηση είναι ότι ο κανόνας αυτός θα είναι αυτός ο κανόνας που θα διατυπώσει, πιθανότατα για πρώτη φορά στα ιατρικά χρονικά, ο Δικαστής, καταδικάζοντας ή απαλλάσσοντας από την ευθύνη. Έτσι οι ιατροί θα μάθουν αυτόν τον κανόνα διαβάζοντας την απόφαση.

Σε κάθε περίπτωση, αμέλεια σε έναν υπέρηχο θα μπορούσε να είναι π.χ. να παραβλεφθούν συλλήβδην όλες οι συστάσεις στα «guidelines» (οδηγίες/αρχές) που ακολουθούνται πχ στην Αγγλία από το Βασιλικό Κολλέγιο, αλλά χωρίς αυτό να σημαίνει ότι εάν τα ακολουθήσει κανείς κατά γράμμα μάλιστα, είναι επιμελής άνευ άλλου. Επειδή η συνεπής τήρηση των οδηγιών μπορεί να παραπλανά ότι διασφαλίζει άνευ άλλου τον ιατρό, πρέπει να σημειωθεί ότι:

(α) Οι οδηγίες είναι δεσμευτικές νομικά (όσο είναι) μόνο για το δίκαιο του τόπου όπου εκδόθηκαν, επομένως όχι στην Ελλάδα.

(β) Συχνά οι Οδηγίες είναι σχετικά παλιές π.χ. εκδόθηκαν το 2000, οπότε η έρευνα έχει προχωρήσει.

(γ) Τυχαίνει οι Οδηγίες της Αγγλίας να είναι διαφορετικές από τα «Practice Bulletins» του Αμερικανικού Κολλεγίου Μαιευτήρων και Γυναικολόγων ων ΗΠΑ. Ενδεικτικά, οι Οδηγίες της Αγγλίας με τα Practice Bulletin των ΗΠΑ για τη δυστοκία ώμων έχουν μεταξύ τους έντεκα σημαντικές διαφορές, κάτι το οποίο έχει κατακριθεί σφόδρα, φυσικά, από τη θεωρία, ενώ και οι Οδηγίες για τα λιποβαρή έμβρυα σε σχέση με την εβδομάδα κύησής τους έχουν μεταξύ τους σημαντικές διαφορές (1, 2) και

(δ) Συχνά είναι ούτως ή άλλως δύσκολο να αποδειχθεί η πιστή τήρηση των Οδηγιών. Η κατάθεση σε Δικαστήριο, για παράδειγμα, ενός πρακτικού χειρουργείου στο οποίο περιγράφεται η πλέον επιμελής επέμβαση πάσχει ως αποδεικτικό στοιχείο γιατί δεν συντάσσεται και δεν υπογράφεται παρά μόνο από τον ίδιο τον εναγόμενο ιατρό.

Βεβαίως συνίσταται πλέον η λεπτομερής καταγραφή των ενδεδειγμένων ενεργειών του ιατρού σε πρακτικά χειρουργίων κ.λπ.

Πάντως και στις ίδιες τις Οδηγίες ξεκάθαρα αναφέρεται ότι αυτές «δεν στοχεύουν να υπαγορεύσουν έναν αποκλειστικό τρόπο διαχείρισης ενός περιστατικού ή θεραπείας αλλά πρέπει να εκτιμηθούν σε σχέση με τις ανάγκες του συγκεκριμένου ασθενούς, τις υπάρχουσες δυνατότητες υποδομής και τους περιορισμούς που είναι ξεχωριστοί για κάθε ίδρυμα και σε σχέση με διαφοροποιήσεις στους τοπικούς πληθυσμούς...» (Αγγλία, 1 και 2). Αλλά σε τελική ανάλυση, όποιο κι εάν είναι το επίπεδο επιμέλειας που οι ειδικοί (εδώ οι ιατροί) δέχονται ως απαιτούμενο από τον μέσο ικανό ιατρό, το Δικαστήριο πολύ απλά δεν δεσμεύεται από τις καταθέσεις τους για αυτό το επίπεδο, είτε αυτό συνάδει είτε ότι με τις προτάσεις των Οδηγιών, των

«Practice Bulletins» κ.λπ. και μπορεί να θεωρήσει ότι υπήρξε παραβίαση επιμέλειας - κάτι ιδιαίτερα ευκολότερο στις υποθέσεις που αφορούν το περιεχόμενο της ενημέρωσης του ασθενούς. Έτσι, το ποια πληροφορία συνήθως μεταδίδεται από ιατρό σε ασθενή είναι αδιάφορο σε σχέση με το ποια πληροφορία μπορεί να κρίνει το Δικαστήριο ότι έπρεπε να είχε μεταδοθεί.

Πάντως, ειδικά όσον αφορά τον υπερηχογραφικό έλεγχο σε έμβρυα, πρέπει να εξετάζονται όλα τα συστήματα και όργανα του εμβρύου, να προκύπτει από τις εκτυπώσεις του υπέρηχου ότι δαπανήθηκε κάποιος εύλογος χρόνος για ένα υπερηχογράφημα β! επιπέδου. Στις περιπτώσεις σύστασης ή μη σύστασης της επεμβατικής πράξης της αμνιοπαρακέντησης, πρέπει να λαμβάνεται η έγγραφη συναίνεση και στις δύο περιπτώσεις, γιατί η αμνιοπαρακέντηση είναι μια κλασική περίπτωση «damn in you do, damn if you don't» («καταραμένος αν το κάνεις, καταραμένος αν το παραλείψεις»), κατά το γνωστό αμερικανικό ρητό. Είτε γεννηθεί ένα παιδί με σύνδρομο Down χωρίς να έχει γίνει αμνιοπαρακέντηση, είτε αποβάλει μια έγκυος ένα υγιές έμβρυο επειδή έγινε αμνιοπαρακέντηση (εάν αυτό μπορεί βέβαια να θεμελιωθεί κάτι που αμφισβητείται έντονα), και στις δυο περιπτώσεις πιθανότατα θα κατατεθεί μια αγωγή αποζημίωσης για να δούμε τι έπρεπε να είχε γίνει.

Επίσης, πρέπει ο ιατρός να κατέχει αποδεδειγμένα το αντικείμενό του, να έχει δηλαδή τα σχετικά πτυχία ειδικότητας και την ελληνική άδεια εκτέλεσης υπερήχων. Καλό είναι να τεκμηριώνεται και μια παρακολούθηση της εξέλιξης της επιστήμης, πχ να πιστοποιείται παρακολούθηση συνεδρίων, σεμιναρίων μετεκπαίδευσης κ.λπ.

Β. Σφάλμα ενημέρωσης

Αλλά η συναίνεση που νομιμοποιεί την ιατρική πράξη ή παράλειψή της προϋποθέτει επαρκή ενημέρωση του ασθενούς (εδώ της εγκύου) για τη φύση, τον σκοπό, τις συνέπειες μιας ιατρικής πράξης και τις εναλλακτικές θεραπείες. Με τον σχετικά πρόσφατο νόμο 3145/2005, τον Κώδικα Ιατρικής Δεοντολογίας, ξεχώρισαν για πρώτη φορά τα ζητήματα "συναίνεση" και "ενημέρωση" σε δύο διαφορετικά άρθρα (11 και 12). Ενώ ο νέος τότε νόμος αντιμετώπισε ειδικά ζητήματα ενημέρωσης, όπως στην περίπτωση της τεχνητής γονιμοποίησης, ολόκληρος ο τομέας του προγεννητικού ελέγχου έμεινε ως προς αυτό αρρύθμιστος.

Αλλά πως μιλούν οι ιατροί με τις ασθενείς τους; Συχνά οι ιατροί παραπονούνται ότι το μορφωτικό επίπεδο της εγκύου δεν της επιτρέπει να αντιληφθεί ειδικές ιατρικές πληροφορίες, ότι δεν έχουν τον χρόνο να εξηγήσουν τι ακριβώς μπορεί να συμβαίνει σε ένα έμβρυο, ότι οι έγκυες έρχονται αποφασισμένες είτε να προβούν είτε να μη προβούν σε αμνιοπαρακέντηση και ούτε καν τους ακούνε (αυτό έχει και επιστημονική τεκμηρίωση σε διεθνείς έρευνες), και πολλά άλλα. Πάντως, οι ιατροί μπορούν έστω να αποφύγουν να βεβαιώσουν ότι ένα έμβρυο δεν πάσχει από καμία απολύτως γενετική ασθένεια. Κατά ένα μεγάλο ποσοστό, πλέον είναι σαφές ότι οι ιατροί δεν διαβεβαιώνουν με τον ίδιο τρόπο όπως παλαιότερα.

Οι ισχυρισμοί περί διαβεβαίωσης «κανένα πρόβλημα δεν υπάρχει» είναι έντονοι και διάσπαρτοι στις αγωγές που διαβάζουμε και είναι γραμμένοι με έναν τρόπο που υποψιάζεται κανείς ότι, έστω στο παρελθόν, υπήρξαν αληθινοί. Κι όσο κι εάν εμμείνει ένας ιατρός ότι σε τελική ανάλυση, είναι εντελώς αδιάφορο τι και πως διαβεβαίωσε, αυτό που έχει σημασία είναι εάν αμελώς ή μη αμελώς δεν διέγνωσε κάτι, στο δίκαιο, αλλά και στην πραγματικότητα, οι άνθρωποι των οποίων μια πίστη στην κανονική πορεία των πραγμάτων σε κάτι τόσο θεμελιώδες όσο το παιδί τους προδίδεται, οι άνθρωποι που ξαφνιάζονται, οι γονείς που «πέφτουν από τα σύννεφα» όταν, μετά από μια συνεχή, ακριβή και τελευταίας τεχνολογίας εμβρυομητρική παρακολούθηση, το παιδί τους γεννιέται με ανωμαλίες, αυτοί οι γονείς είναι που θα εναγάγουν για τα μεγαλύτερα δυνατά ποσά.

Έτσι, όχι μόνο για να ελαχιστοποιηθεί ο κίν-

δυνος μιας αγωγής, αλλά και από καθαρά ηθικής πλευράς, οι γονείς δεν πρέπει να "πλέουν σε πελάγη ευτυχίας" αφού διατίθενται και υπέρηχοι 3D και όλα τα καλά της τεχνολογίας-οι ιατροί πρέπει να μιλούν στους ανθρώπους ειλικρινά, ομολογώντας, όπου χρειάζεται, την έλλειψη ακρίβειας της επιστήμης (4). Βέβαια, κατά τις ιατρικές σπουδές, οι ιατροί δεν εκπαιδευτήκαν ποτέ ως προς το πως θα μιλούν στους ασθενείς σας, αλλά πως θα χειρουργούν, πως θα διαγιγνώσκουν ασθένειες, πως θα πράττουν κ.λπ. Αυτό είναι, επίσης, κάτι που σύντομα θα πρέπει να αλλάξει στο πρόγραμμα των ιατρικών σπουδών.

Γ. Η νομολογιακή πορεία των αγωγών για γέννηση παιδιού με γενετική ασθένεια

Η παλαιότερη νομολογία των ελληνικών δικαστηρίων και η κρατούσα νομολογία σήμερα για τις αγωγές αυτές ήταν ξεκάθαρα αρνητική για τους γονείς. Αυτή η νομολογία ήταν και ορθή. Χωρίς πολλές αναλύσεις και πολλά λόγια, οι εφέτες (γιατί Αρεοπαγιτική νομολογία δεν υπάρχει) είχαν στην πράξη διακρίνει δυο καταστάσεις: μια πριν γεννηθεί ένα παιδί με γενετική ασθένεια και μια μετά. Και είχαν κρίνει ότι, ο,τιδήποτε κι εάν είχε γίνει πριν τη γέννηση ενός παιδιού (πχ ένας έστω αμελώς εκτελεσμένος υπέρηχος), από τη στιγμή που έχει γεννηθεί ένα παιδί, από τη στιγμή που το παιδί πλέον υπάρχει ζωντανό, δεν μπορεί να γίνει λόγος για αποζημίωση επειδή αυτό το παιδί γεννήθηκε. Οι γονείς ήσαν «προγραμματισμένοι» κατά την ερμηνεία της νομολογίας αυτής να γεννήσουν αυτό το παιδί. Η ιατρική επιστήμη, καλώς ή κακώς, δεν εμπόδισε τη γέννησή του. Αυτό το παιδί ξέφυγε από το φονικό δίχτυ της νέας τεχνολογίας και γεννήθηκε. Η ζωή του έχει αξία, η ζωή του έχει νόημα, η ζωή του δεν είναι ένα κακό, ένα δεινό, για το οποίο οφείλεται αποζημίωση. Το ότι οι επιστημονικές δυνατότητες διάγνωσης και οι νομικές δυνατότητες διακοπής εγκυμοσύνης ματαιώθηκαν όλες, έστω λόγω μιας παράνομης και υπαίτιας πράξης του ιατρού (μη διάγνωση), δεν έχει σημασία από τη γέννηση και μετά. Επίσης είναι σαφές ότι οι ιατροί δεν προκάλεσαν τη γενετική βλάβη και επομένως, κατά τη νομολογία αυτή, δεν υφίσταται ο αιτιώδης σύνδεσμος μεταξύ πράξης ή παράλειψης των ιατρών και της γέννησης του παιδιού.

Πολύ σημαντικό επομένως εδώ είναι ότι οι δικαστές αρνήθηκαν να δεχθούν ότι, ακόμη κι εάν οι γονείς γνώριζαν το πρόβλημα, αποδεικνύεται με τους ισχυρισμούς τους και μόνο ότι θα είχε επιλεγεί η διακοπή εγκυμοσύνης και επίσης, ότι θα είχε συμβεί αυτή η διακοπή εγκυμοσύνης με "επιτυχία" κ.λπ. Το τι θα συνέβαινε μετά από μια διάγνωση για παθολογικότητα-κι εδώ υπάρχει βέβαια ένα θέμα, τι είναι «παθολογικό» νεογνό με την έννοια του νόμου-οι δικαστές αρνήθηκαν να «μαντέψουν». Γιατί ουσιαστικά πλησιάζει στη μαντική το τι θα συνέβαινε άραγε μέσα στις 10-15 μέρες περιθώριο μετά από ένα υπερηχογράφημα β! επιπέδου, διάστημα μέσα στο οποίο θα πρέπει να είχε τελεσθεί αυτή η διακοπή εγκυμοσύνης για να είχε αποφευχθεί η «ζημία» από νομικής πλευράς. Ο χρόνος, έτσι, για τους δικαστές σταματά εκεί και δεν δέχθηκαν ότι τα πράγματα θα είχαν γίνει όπως τα περιγράφουν, εκ των υστέρων φυσικά, οι ενάγοντες γονείς, οι οποίοι φυσικά στις αγωγές τους τονίζουν ότι θα είχαν ζητήσει ιατρική βοήθεια για τη διακοπή και ότι αυτή η διακοπή θα είχε βεβαιότατα γίνει (ποτέ πάντως δεν αναφέρουν ποιος ιατρός θα είχε τελέσει αυτή τη διακοπή, σε ποιο ιατρικό κέντρο θα γινόταν, με ποιο τρόπο κ.λπ. στοιχεία, όμως που από νομικής πλευράς θα έπρεπε όχι απλά να υπάρχουν στο δικόγραφο της αγωγής, γιατί αλλιώς είναι αόριστη όσον αφορά την αιτιότητα και επομένως απορριπτέα, αλλά επίσης και να αποδειχθούν με τα γνωστά αποδεικτικά μέσα).

Ειδικά ως προς το τι είναι «παθολογικό νεογνό», οι δικαστές παλαιότερα ξεκίνησαν με τα πιο εύκολα: αρνητικά, δηλαδή, ότι η έλλειψη μελών και οι ανατομικές ανωμαλίες δεν καθιστούν παθολογικό ένα νεογνό, ώστε να είναι νόμιμη η διακοπή της εγκυμοσύνης του. Στην πρώτη απόφαση στην Ελλάδα για έλλειψη μελών, φωκομέλεια όπως είχε στην αγωγή

περιγραφεί, ήταν σαφές για τους δικαστές ότι η έλλειψη ενός ποδιού από το γόνατο και κάτω και επίσης, ενός χεριού, από τον αγκώνα και κάτω, δεν συνιστούσε αιτία νόμιμης άμβλωσης. Επίσης το λαγόχειλο, λυκόστομα και έλλειψη άκρου δεν συνιστά το έμβρυο παθολογικό κατά τον νόμο, όπως έχει ήδη κριθεί από τη νομολογία.

Πολύ πρόσφατα, η Ελληνική Επιτροπή Βιοηθικής εξέδωσε μια Γνώμη για τον προγεννητικό έλεγχο (3) κατά την οποία διακοπή μπορεί να γίνει ιδίως για μεσογειακή αναιμία και βαριές χρωμοσωμικές ανωμαλίες (όπως τρισωμίες 13, 18 και 21). Το «ιδίως» σημαίνει ίσως ότι η Επιτροπή αφήνει την πόρτα ανοιχτή για άλλες ερμηνείες-ήταν μια απόφαση, πάντως, που ελήφθη με μειοψηφία, καθώς ένα μέλος της Επιτροπής αρνήθηκε τη νομιμότητα της άμβλωσης για παθολογικότητα γενικότερα. Η μόνη δικαστική απόφαση πάντως που δεν παρέμεινε στο τι δεν συνιστά αιτία νόμιμης άμβλωσης, αλλά περιέγραψε μια σειρά ανωμαλιών ήταν με μια εφετειακή απόφαση του 2005: «συγγενείς διαμαρτίες του εμβρύου που με βάση τα διδάγματα της ιατρικής επιστήμης αποτελούν ένδειξη για διακοπή εγκυμοσύνης όπως η ανεγκεφαλία, σοβαρές χρωμοσωμικές ανωμαλίες όπως η τρισωμία 13 και 18-τονίζω ότι δεν αναφέρει την τρισωμία 21-αμφοτερόπλευρα νεφρική αγενεσία, πολυκυστικοί νεφροί, μη επανορθώσιμη μεταβολική διαταραχή όπως νόσος Tay-Sachs και γενικά βλάβες του εμβρύου που έχουν αναγνωρισθεί ξεκάθαρα και μπορούν να αποδειχθούν νεκτροτομικά και είναι ασυμβίβαστες με τη ζωή...».

Θα τονίσω κάτι που συχνά χάνεται στις σχετικές συζητήσεις: όχι μόνο το ασυμβίβαστο με τη ζωή που απαιτεί εδώ το Δικαστήριο (εμπεριέχει το μήνυμα ότι από το να γεννηθεί ένα παιδί και αργότερα να πεθάνει από γενετική ασθένεια, καλύτερα να επέλθει ο θάνατός του όσο είναι έμβρυο), αλλά και το πόσο σίγουροι πρέπει να είμαστε ότι το έμβρυο πάσχει: εντελώς σίγουροι, κι αυτό είναι σύμφωνο με μια απόφαση για τον προγεννητικό έλεγχο του Υπουργείου Υγείας του 1980, όπου αναφέρεται ότι πρέπει να έχει διαπιστωθεί αυτή η παθολογικότητα με βεβαιότητα με τα σύγχρονα μέσα προγεννητικού ελέγχου, κι όχι μόνο, φυσικά, να υπάρχουν έστω σοβαρότατες υποψίες ή πιθανότητες (πχ μια πιθανότητα 50% για παθολογικότητα δεν νομιμοποιεί, βέβαια, τη διακοπή). Στο ίδιο συμπέρασμα μας οδηγεί και η κατά το Σύνταγμα ερμηνεία της παραγράφου 4 της διάταξης του άρθρου 304 του Ποινικού Κώδικα.

Η αποδοχή, επομένως, των αγωγών αυτών, που στο εξωτερικό ονομάζονται αγωγές για «παράνομη γέννηση/παράνομη ζωή» ("wrongful birth/wrongful life") αντανακλά θέσεις μιας κοινωνίας που είναι βαθειά απορριπτική για την αξία των ανθρώπων και άδικημιας κοινωνίας που ενώ θα μπορούσε να θεσπίσει ένα κεφάλαιο, όπως το επικουρικό κεφάλαιο για τις αποζημιώσεις από τροχαία ατυχήματα, όταν δεν υπάρχει ασφαλιστική κάλυψη, από το οποίο γονείς παιδιών με γενετική ασθένεια να υποβοηθούνται, επιλέγει αντίθετα να σηματοδοτήσει το γενετικό ελάττωμα σαν λάθος όχι μόνο της φύσης, αλλά και των ιατρών, λάθος του συστήματος, λάθος τραγικό, τρομερό, απόλυτα απαράδεκτο, λάθος για το οποίο πρέπει ο ιατρός και το νοσοκομείο και η ασφαλιστική εταιρεία να πληρώσουν εκατομμύρια ευρώ. Είναι απολύτως αδύνατο, παρά τις προσπάθειες των αντιπάλων αυτών των ιδεών, να δεχθεί κανείς τις αγωγές αυτές χωρίς ταυτόχρονα να απορρίψει εξ ολοκλήρου τους ανθρώπους που γεννήθηκαν με κάποια αναπηρία (5). Κι όταν αποστέλλονται στους ιατρούς εξώδικες καταγγελίες με έντονες διαμαρτυρίες γιατί ένα παιδί γεννήθηκε χωρίς ένα δάχτυλο στο αριστερό του χεράκι, καταλαβαίνουμε πόσο τραγικά εσφαλμένα είναι τα μηνύματα της έννομης τάξης που έχει ξεκινήσει να αποδέχεται αυτές τις αγωγές και μάλιστα, με κάποια σημαντική, σήμερα, δυναμική.

Αυτή η νομολογία και σε εφετειακό επίπεδο συνεχίζει βέβαια να υπάρχει, αλλά έχουν εκδοθεί και δύο αποφάσεις, η μια εφετειακή, που χειρίστηκαν εντελώς διαφορετικά τα θέματα. Εστιάζοντας στο "δικαίωμα" των γονέων να επιλέξουν τη διακοπή εγκυμοσύνης σε περίπτωση που το έμβρυο είναι παθολογικό, η εφετειακή απόφαση κατέληξε να μην επιδι-

κάσει αποζημίωση γιατί το παιδί είχε φωκομέλεια, και άρα δεν ήταν «τόσο» παθολογικό ώστε να είναι νόμιμη η διακοπή της εγκυμοσύνης του. Η άλλη απόφαση όμως, του Πρωτοδικείου δέχθηκε την αγωγή των γονέων για τη γέννηση ενός παιδιού με κυστική ίνωση και επεδίκασε 350.000 ευρώ στον καθένα από αυτούς-δηλαδή με τους δικαστικούς τόκους που "τρέχουν", κι αυτοί εκτός οποιασδήποτε λογικής, με 9,25% το χρόνο, πάνω από ένα εκατομμύριο ευρώ. Αποφεύγοντας τη σκόπελο της απόρριψης της αγωγής λόγω του έμμεσου της ηθικής βλάβης των γονέων (κατά το ελληνικό αστικό δίκαιο, κανείς δεν δικαιούται αποζημίωση επειδή συγγενής του, έστω παιδί του, τραυματίστηκε και υποφέρει), το Δικαστήριο έκρινε ότι η αφαίρεση της ελευθερίας επιλογής της διακοπής εγκυμοσύνης από την έγκυο, που δεν γνώριζε βέβαια ότι το παιδί της είχε κυστική ίνωση, δικαιολογούσε την επιδίκαση αυτών των τεράστιων ποσών ως αποζημίωση για τη δική τους, προσωπική, των γονέων, ηθική βλάβη. Αφού δηλαδή από την κανονική «πόρτα» της αποζημίωσης λόγω ιατρικής αμέλειας-αδικοπραξίας, σε βάρος βέβαια του παιδιού (;) στο οποίο "επετράπη" να γεννηθεί δεν χωρούσε, οι Δικαστές χορήγησαν αποζημίωση από το «παράθυρο» της προσβολής προσωπικότητας (στέρηση επιλογής διακοπής εγκυμοσύνης), ανατρέποντας νομίζω και όλα τα νομικά που κι εμείς μέχρι τώρα γνωρίζαμε και συγκεκριμένα:

-ότι δεν είναι νόμιμη η αναγνώριση της έμμεσης ηθικής βλάβης και ότι επομένως, αναγνωρίζοντας αποζημίωσης σε γονείς παιδιού με γενετικό ελάττωμα στο πλαίσιο της αστικής ιατρικής ευθύνης, αλλά όχι σε γονείς παιδιού που τραυματίστηκε, έστω το ίδιο σοβαρά. σε ένα τροχαίο αποτελεί μια συνταγματικά αφόρητη, φυσικά, διάκριση (πλήττει το ατομικό δικαίωμα στην ίση μεταχείριση, άρ. 4 του Συντάγματος)

-ότι είναι βέβαιο πως όταν επιδικάζει το Δικαστήριο 1.000.000 ευρώ για στέρηση δικαιώματος επιλογής διακοπής εγκυμοσύνης έχει συμπεριλάβει στο ποσό αυτό τη συναισθηματική ζημία των γονέων επειδή βλέπουν το παιδί τους να υποφέρει και φυσικά τη συναισθηματική ζημία του ιδίου του παιδιού, κάτι που απαγορεύεται και στις δύο περιπτώσεις στο αστικό δίκαιο, ενώ θα έπρεπε να είχε ξεχωρίσει και κοστολογήσει μόνο τη ζημία από τη μη επιλογή της διακοπής (με κάποιο μαγικό τρόπο ομολογουμένως, αλλά αυτό επιτάσσει το ισχύον δίκαιο)

-ότι ο φερόμενος «πατέρας» εμβρύου δεν δικαιούται ενημέρωσης από τον ιατρό για το έμβρυό "του" από νομικής βέβαια πλευράς - ο ιατρός που εκτελεί προγεννητικό έλεγχο ούτε γνωρίζει πάντοτε τον πατέρα, ούτε είναι δίκαιο να φέρει υποχρεώσεις πρόνοιας έναντι και άλλου προσώπου εκτός της εγκύου και του εμβρύου και άρα, δεν είναι δυνατό μετά τη γέννηση να βρίσκεται εναγόμενος και από τον σύζυγο/φερόμενο πατέρα του παιδιού

-ότι ο φερόμενος «πατέρας» εμβρύου δεν ερωτάται ποτέ και δεν συναινεί ποτέ σε διακοπή εγκυμοσύνης άλλου προσώπου (της εγκύου) και επομένως η διακοπή εγκυμοσύνης δεν είναι απόφαση δική του, επιλογή δική του την οποία παρανόμως στερήθηκε

-ότι η δυνατότητα νόμιμης διακοπής εγκυμοσύνης κατά το 304ΠΚ παρ. δ! είναι αυτό ακριβώς, μια αμυντική δυνατότητα που δίδει το δίκαιο να μην κατηγορηθεί ποινικά η έγκυος και ο ιατρός που εκτελεί μια διακοπή (να μην καταδικαστούν σε φυλάκιση δηλαδή) εάν το έμβρυο είναι παθολογικό και όχι, βέβαια, μια επιθετική νομική βάση χορήγησης αποζημίωσης, εάν για κάποιο λόγο η διακοπή εμποδισθεί

-ότι η ερμηνεία του όρου «παθολογικό νεογνό» κατά το αρ. 304ΠΚ παρ δ! δεν μπορεί παρά να είναι στενότατη κ.λπ.

Αυτά υποστηρίζονται χωρίς να αρνείται κανείς, βέβαια, ότι η έγκυος απολαμβάνει αυτή τη νόμιμη δυνατότητα άρσης του αδίκου της συμπεριφοράς της, κατά το άρ. 304ΠΚ παρ. δ-βεβαίως, υφίσταται αυτή η διάταξη. Αλλά εάν ο Έλληνας νομοθέτης επιθυμούσε να μετατρέψει αυτή την καθαρά αμυντική διάταξη σε επιθετική θα μπορούσε, νομίζω, όπως ακριβώς έγινε σε άλλες χώρες όπως η Σουηδία, να προβλέψει ευθέως ότι η διακοπή εγκυμοσύνης είναι δικαίωμα της εγκύου, κατά τις προϋποθέσεις του νόμου. Όμως, η θα-

νάτωση ενός εμβρύου εντός μήτρας δεν μπορεί να αποτελεί νομικά ενάσκηση δικαιώματος. Δεν υπάρχει, νομικά, δικαίωμα να σκοτώσεις ένα έμβρυο. Ακόμη κι όταν σκοτώσεις άλλον άνθρωπο, ευρισκόμενος σε άμυνα γιατί αυτός απειλεί τη ζωή σου, το δίκαιο προβλέπει τη νομική δυνατότητα να μην καταδικασθείς σε κάθειρξη για ανθρωποκτονία από πρόθεση, αλλά αφού η άμυνα είναι ένας λόγος άρσης του αδίκου αυτής της συμπεριφοράς, ακριβώς όπως η διακοπή εγκυμοσύνης λόγω παθολογικού νεογνού, πουθενά στο ποινικό δίκαιο δεν βρίσκουμε να περιγράφεται η άμυνα και η δολοφονία ενός ανθρώπου που έστω απειλεί να σκοτώσει έναν άλλον, ως δικαίωμα στον φόνο.

Η αλλαγή των λέξεων έχει σημασία, και μεγάλη μάλιστα, όχι μόνο γιατί η αποδοχή της κατασκευής «δικαίωμα» σημαίνει το άνοιγμα των αποζημιώσεων, που είναι μια πρακτική συνέπεια της επιλογής τους-έχει σημασία γιατί σηματοδοτεί καίριες θέσεις μιας ολόκληρης έννομης τάξης, αυτό που για την Ελλάδα του σήμερα μπορεί να σημαίνει «σκοτώνω το έμβρυο μέσα στη μήτρα της μάνας του»-γιατί κάποια στιγμή, πρέπει να μιλήσουμε αληθινά στους ανθρώπους, κι εδώ γίνεται αναφορά στους δικαστές που μας κρίνουν και που πρέπει να καταλάβουν τι ακριβώς γίνεται με τον κομψό όρο «διακοπή εγκυμοσύνης» όταν αυτή αφορά ένα έμβρυο 24 εβδομάδων κύησης, «έτοιμο» να γεννηθεί εντός ελαχίστου ουσιαστικά χρόνου. Όπως επίσης πρέπει να τονιστεί ότι, όπως έχει πλήρως τεκμηριωθεί από ειδικές έρευνες στη βιβλιογραφία (6), αλλά και όπως είναι απλά εύλογο, η έγκυος που επιλέγει κάτι τέτοιο, δεν καταφέρνει βέβαια να "δραπετεύσει" από τη συναισθηματική της ζημία: αντίθετα, υπόκειται και θα υπόκειται σε σοβαρή συναισθηματική βλάβη μετά από μια τέτοια επιλογή.

Πάντως για κάποιον λόγο που δεν είναι εύκολο να εξηγηθεί με πληρότητα, οι ιατροί βρίσκονται σήμερα σε δεινή θέση, χειρότερα στα μάτια του κόσμου και των δικαστών από εκείνους που προξενούν θανατηφόρα τροχαία ατυχήματα από βαρύτατη μάλιστα αμέλεια. Η διαφορά της θέσης αποδεικνύεται από τη μεγάλη διαφορά μεταχείρισης, όχι μόνο ως προς τα ποσά που συνήθως επιδικάζονται και που πλέον είναι πολύ πιθανό ότι θα επιδικαστούν. Σε μια ενδιαφέρουσα απόφαση, όπου καταδικάστηκαν οι υπεύθυνοι για τον θάνατο ιατρού του ΕΚΑΒ που έπαθε ανακοπή λόγω υπερκόπωσης από συνεχείς εφημερίες, επιδικάστηκε ως αποζημίωση στη σύζυγό του το ποσό των 88.000 ευρώ και το ίδιο ποσό στο παιδί του. Με 176.000 ευρώ επομένως κοστολογήθηκε η ζωή του ιατρού αυτού από το Διοικητικό Εφετείο Αθηνών-προφανώς, η δυσμενής μεταχείριση κατά των ιατρών επεκτείνεται και όταν οι ίδιοι παθαίνουν ζημίες, όχι μόνον όταν φαίνονται πως τις προκαλούν. Η δυσμενής μεταχείριση αποδεικνύεται επίσης από τους δικονομικούς κανόνες που έχουμε επιλέξει να εφαρμόσουμε στην ιατρική ευθύνη.

Με τον Ν. 2251/1994, γνωστό ως νόμο για την προστασία των καταναλωτών, ενσωματώθηκε μια Πρόταση Οδηγίας για την Ευρωπαϊκή Ένωση, η οποία ορίζει τα εξής για τους παρέχοντες υπηρεσίες: ο παρέχων υπηρεσίες, οι οποίες αποδεδειγμένα προκάλεσαν ζημία (εδώ συμπεριλαμβάνεται και η ηθική βλάβη, η στενοχώρια δηλαδή κ.λπ. που δεν έχει σχέση με καθαρά περιουσιακή ζημία, όπως είναι πχ οι δαπάνες νοσηλείας), για να απαλλαγεί από την ευθύνη πρέπει να αποδείξει ο ίδιος ότι δεν προέβη σε παράνομη και υπαίτια πράξη ή παράλειψη (ή ότι αυτή δεν προκάλεσε τη ζημία ούτως ή άλλως). Πιο απλά: ο ιατρός που δεν διέγνωσε κάποια ανωμαλία σε έναν υπερηχογράφημα κι έτσι, γεννήθηκε ένα παιδί με γενετικό ελάττωμα, πρέπει ο ίδιος να αποδείξει στο Δικαστήριο ότι δεν ήταν αμελής και ότι η συμπεριφορά του δεν παραβιάζει τους κανόνες της ιατρικής επιστήμης.

Η πρακτική σημασία της διάκρισης είναι ότι όταν το Δικαστήριο αμφιβάλλει για το εάν παραβιάστηκαν ή δεν παραβιάστηκαν τελικά οι κανόνες της ιατρικής επιστήμης, οφείλει (και το έχει κάνει με την απόφαση που ανέφερα παραπάνω) να καταδικάσει σε αποζημίωση τον ιατρό που δεν τα κατάφερε να ανταποδείξει. Δηλαδή, το θύμα ενός τροχαίου πρέπει να αποδείξει την παράβαση εκ μέ-

ρους του οδηγού που τον τραυμάτισε, ότι ο οδηγός παραβίασε τον κανόνα οδικής κυκλοφορίας ή τη γενική υποχρέωση πρόνοιας που όλοι φέρουμε έναντι όλων, αλλά ο ασθενής που υπέστη βλάβη από ιατρική πράξη δεν χρειάζεται να αποδείξει τίποτε από αυτά-μόνο ότι υπέστη ζημία ιατρογενούς αιτίας.

Εκτός από την εμφανή αντισυνταγματικότητα των λύσεων, καθώς δεν γίνεται κατανοητό γιατί ο παρέχων ιατρικές υπηρεσίες πρέπει να κριθεί αυστηρότερα από έναν οδηγό αυτοκινήτου (είναι και στις δύο περιπτώσεις αποδεδειγμένη η επικινδυνότητα της δραστηριότητας, στον ίδιο βαθμό ουσιαστικά), πρέπει να σημειώσουμε και ότι η Ευρωπαϊκή Ένωση ποτέ δεν προχώρησε στην έκδοση της Οδηγίας για την ευθύνη του παρέχοντος υπηρεσίες, αλλά έμεινε με την Πρόταση, την οποία εμείς βιαστήκαμε τόσο πολύ να ενσωματώσουμε ολόκληρη στο ελληνικό δίκαιο, χωρίς φυσικά να έχουμε τέτοια υποχρέωση έναντι της Κοινότητας. Αλλά και πέρα από αυτό, οι μεν νομικοί κατάφεραν με απόφαση του Αρείου Πάγου να εξαιρέσουν πλήρως τις νομικές υπηρεσίες από την ρύθμιση (με το αιτιολογικό ότι ο δικηγόρος δεν μπορεί να εξισωθεί με άλλους παρέχοντες υπηρεσίες, καθώς ασκεί λειτούργημα και όχι επάγγελμα, βαρύνεται με δεοντολογικές υποχρεώσεις του νόμου, μάλιστα, ορκίζεται πριν ξεκινήσει τη δραστηριότητά του κ.λπ.), οι δε ιατροί απέτυχαν εντελώς να αποφύγουν να εξαιρεθούν. Με απόφαση πάλι του Αρείου Πάγου κρίθηκε ότι οι ιατρικές υπηρεσίες εντάσσονται στο άρ. 8 του Ν. 2251/1994, αν και δεν γίνεται κατανοητό ποια είναι η διαφορά άραγε μεταξύ του ιατρικού και νομικού λειτουργήματος ως προς όλα όσα ανέφερα παραπάνω; Και οι ιατροί ασκούν λειτούργημα, δεν υπάρχει αμφιβολία, και οι ιατροί δεσμεύονται με κώδικα δεοντολογίας που είναι και νόμος του κράτους, και οι ιατροί ορκίζονται πριν ξεκινήσουν την άσκηση ιατρικής.

Πάντως το άρθρο 8 στην εφαρμογή του στη ιατρική ευθύνη είναι από εντελώς ακατάλληλο έως επικίνδυνο, καθώς θέτει τους ιατρούς σε θέση από την οποία συχνά μπορεί να είναι απλά αδύνατο να εκπληρώσουν τα αποδεικτικά τους βάρη, να αποδείξουν κατά κάποιον τρόπο ότι «δεν είναι ελέφαντες». Στην απόφαση του εκατομμυρίου που ανέφερα, οι ιατροί (μοριακός βιολόγος και γενετιστής) έπρεπε να αποδείξουν ότι το εσφαλμένο αποτέλεσμα ενός μηχανήματος (ελέγχου για κυστική ίνωση) δεν οφειλόταν σε δική τους αμέλεια. Το Δικαστήριο διάβασε τις προδιαγραφές του μηχανήματος αυτού, όπου εγκωμιαζόταν η υψηλή διαγνωστική αξία της μεθόδου, «απλά και με ακρίβεια». Μια συγκεκριμένη μετάλλαξη αναφερόταν ότι δεν μπορούσε να ανιχνευτεί, αλλά το παιδί των εναγόντων δεν είχε αυτή τη μετάλλαξη. Με αυτά τα στοιχεία ουσιαστικά, το δικαστήριο έκρινε ότι «ήταν επιστημονικά αποδεκτό να απαιτηθεί από τους εναγόμενους ορθή διάγνωση στις εξετάσεις μοριακού ελέγχου των εναγόντων». Σχετικά με το 1% ποσοστό ψευδούς αρνητικού αποτελέσματος που το Δικαστήριο δέχθηκε ότι μπορούσε να υπάρχει κατά τους κανόνες της επιστήμης, έκρινε ότι το εναγόμενο εργαστήριο δεν απέδειξε ότι εκείνο τον μήνα είχε κάνει π.χ. 500 εξετάσεις για κυστική ίνωση, ώστε αυτή η μια που δεν ανιχνεύτηκε σωστά, να είναι μέσα στο περίπου 1% του ψευδώς αρνητικού. Αναρωτάται κανείς, γιατί άραγε δεν μπορεί η μια περίπτωση που θα "χαθεί", στατιστικά, ως ψευδώς αρνητική, να συμβεί την πρώτη φορά που χρησιμοποιείται ένα μηχάνημα-με ποιον τρόπο «υποχρεούται» η μηχανή να εκδώσει το λάθος αποτέλεσμα μετά από κάποιες εκατοντάδες αποτελέσματα και όχι "με την πρώτη"; (Ο έλεγχος των γονέων είχε γίνει πάντως δύο φορές στο ίδιο εργαστήριο, με αρνητικά αποτελέσματα, ενώ άλλο εργαστήριο μετά τη γέννηση του παιδιού εξέδωσε τα σωστά). Η ουσία είναι ότι όταν δεν μπορεί να αποδειχθεί ποιος φταίει, τότε φταίει ο ιατρός-αυτό επιτάσσει το αρ. 8, αυτό έχει δεχθεί ο Άρειος Πάγος σχετικά με την ιατρική ευθύνη και αυτό δέχονται επομένως τα Δικαστήρια.

Θα αναφερθεί άλλη μια τελευταία απόφαση ιατρικής ευθύνης ειδικά για τα ποσά που επιδικάζονται πλέον. Στην υπόθεση αυτή, ο ιατρός κατηγορήθηκε ότι κατά τη διάρκεια κολονοσκόπησης αμελώς δεν διέγνωσε ρήξη

του παχέος εντέρου την οποία ο ίδιος προκάλεσε κατά την απόφαση του Δικαστηρίου, δεν διέκοψε την εξέταση με αποτέλεσμα ο ασθενής να επιστρέψει σπίτι του και μετά, την άλλη μέρα, να χειρουργηθεί επειγόντως. Η ζωή του όντως διακινδύνευσε, πλην όμως ξεπέρασε κάθε κίνδυνο και θεραπεύθηκε πλήρως. Το Δικαστήριο επέβαλε αποζημίωση 130.000 ευρώ ηθική βλάβη συν τα κόστη νοσηλείας. Βέβαια υπήρξε βλάβη στη σωματική ακεραιότητα, αλλά ταυτόχρονα είναι σαφές ότι στο αστικό δίκαιο δεν μπορεί να επιδικασθεί αποζημίωση για πρόκληση κινδύνου ζωής. Σπανιότατα στο αστικό δίκαιο αποζημιώνουμε για κινδύνους που εξ ορισμού, αφού παρέμειναν κίνδυνοι δεν πραγματοποιήθηκαν. Δεν μπορείς να ζητήσεις αποζημίωση γιατί οδηγός αυτοκινήτου αμελώς παραλίγο να σε σκοτώσει. Κι όμως, για τον κίνδυνο αυτόν ουσιαστικά (αφού η σωματική βλάβη αμέσως, με χειρουργείο βέβαια, επιδιορθώθηκε πλήρως) ο υγιέστατος ασθενής, ενάγων πια, ζήτησε αποζημίωση 2.000.000 ευρώ, μιλώντας εντελώς αντιφατικά και παράλογα, για «ανεπανόρθωτη σωματική βλάβη στην υγεία και τη σωματική του ακεραιότητα». Όλα αυτά όμως αφέθηκαν στην άκρη από το Πρωτοδικείο Αθηνών που επεδίκασε αυτό το ποσό των 130.000 ευρώ συγκεκριμένα για ικανοποίηση της βλάβης στην ψυχική υγεία του ασθενούς.

Παρόμοια αποζημιωτικά ποσά είναι βέβαιο ότι δεν αντέχει το σύστημα-είναι τα ποσά τα οποία οι ασφαλιστικές εταιρείες στις ΗΠΑ και βεβαίως και εδώ θα χρησιμοποιήσουν ως λόγο υπέρμετρης αύξησης των ασφαλίστρων, κάτι το οποίο βέβαια πάντοτε συντελεί σε υπέρμετρη αύξηση του κόστους παροχής ιατρικής φροντίδας-με θύματα, ουσιαστικά όλους μας. Αυτά τα ποσά μεταμφιεσμένα σε ικανοποίηση μιας ηθικής ζημίας είναι στην πραγματικότητα και πάλι κάτι που απαγορεύεται από το δίκαιό μας: τιμωρητική αποζημίωση (punitive damages), ποσά για να τιμωρήσεις τον υποτιθέμενα βαρύτατα αμελή εναγόμενο, ο οποίος όμως ακόμη και στις ΗΠΑ, για να τιμωρηθεί τόσο πολύ, πρέπει να βαρύνεται όχι απλά με βαρύτατη αμέλεια (που σπάνια αφορά τους ιατρούς), αλλά με επιπλέον στοιχεία όπως: πλήρη αδιαφορία για την τύχη των θυμάτων, προκλητική συμπεριφορά, προσπάθεια συγκάλυψης της υπόθεσης με δόλια μέσα και απατηλές πρακτικές κ.λπ.

Εμείς δηλαδή φτάσαμε στην τιμωρητική αποζημίωση που απαγορεύεται ξεκάθαρα στην Ελλάδα, χωρίς καν να εξισορροπήσουμε την επιδίκασή της με τις ασφαλιστικές δικλείδες που χρησιμοποιούν οι έννομες τάξεις που είναι πιο ειλικρινείς από εμάς και αποδέχονται τη δυνατότητα τιμωρητικής αποζημίωσης, με συγκεκριμένους, όμως, όρους. Εάν δε συγκρίνει κανείς τους πίνακες με τα ποσά των αποζημιώσεων και δει πόσο μεγάλα είναι ειδικά εκείνα που αφορούν τους ιατρούς για τις ίδιες ακριβώς σωματικές βλάβες ή θάνατο, σε εργατικά ατυχήματα ή τροχαία κ.λπ. θα διαπιστώσει αμέσως μια εντελώς άνιση μεταχείριση των διαδίκων, άνιση σε βαθμό που με ασφάλεια μπορεί κανείς να πει ότι είναι αντισυνταγματική-κυρίως όταν τη συνδυάσει κανείς με τους δικονομικούς κανόνες όπως του άρ. 8, Ν. 2251/1994.

Δ. Πράξεις προφύλαξης κατά ενδεχόμενης αγωγής για ιατρική αμέλεια

Μια προφανής ιδέα είναι βέβαια, ο ιατρός να έχει ασφαλιστική κάλυψη για μεγάλα μάλιστα ποσά. Η ειδικότητα της εμβρυομητρικής ιατρικής και γενικότερα, η μαιευτική-γυναικολογία είναι η ειδικότητα του μεγαλύτερου κινδύνου ("high-risk") για αγωγές αποζημίωσης και για τα μεγαλύτερα δυνατά ποσά, καθώς έχει να κάνει με χειρουργεία και τη γέννηση ανθρώπων. Στις ΗΠΑ αναφέρονται στατιστικές κατά τις οποίες ο ένας στους δύο μαιευτήρες-γυναικολόγους μια φορά τουλάχιστον στην καριέρα τους θα εναχθούν. Με τις εξελίξεις στην ασφαλιστική εταιρεία "ΑΣΠΙΣ ΠΡΟΝΟΙΑ", η πρόταση για σύναψη ασφάλισης ως πλήρης κάλυψη κάθε ανησυχίας δεν πείθει, αλλά είναι προφανές ότι η περίπτωση αυτή αποτελεί μια εξαίρεση. Πολύ μεγάλος αριθμός ιατρών έμειναν επιμελείς μεν ασφαλιζόμενοι και τελικά ανασφάλιστοι: βρίσκονται τώρα να δικάζονται χωρίς καμία

ασφαλιστική κάλυψη. Θα πρέπει να το υπολογίσουν αυτό οι Δικαστές, κατά τον υπολογισμό των ποσών, αν και από νομικής πλευράς, είναι υποχρεωμένοι να κάνουν ακριβώς το αντίθετο: κατά το ελληνικό δίκαιο, το θύμα δεν πονάει λιγότερο, επειδή ο ενάγων δεν έχει ασφάλεια.

Μια δεύτερη ιδέα είναι η σταθερή λήψη έγγραφης συναίνεσης σε επικίνδυνες επεμβατικές θεραπευτικές πράξεις-και όχι μόνο. Όπως ανέφερα, απαγορεύεται πλέον η αμνιοπαρακέντηση χωρίς την υπογραφή εγγράφου συναίνεσης σε αυτήν, με περιγραφή των συγκεκριμένων κινδύνων στο έγγραφο (και όχι αόριστα, όπως βλέπουμε ακόμη σε μεγάλα θεραπευτικά κέντρα). Επίσης, πρέπει να λαμβάνεται για ασφάλεια έγγραφη συναίνεση από εγκύους που αποφασίζουν να μην προβούν σε αμνιοπαρακέντηση, η οποία συστήνεται. Πρέπει να τεκμηριωθεί σε κάποιο έγγραφο ότι έγινε ορθή ενημέρωση για τις πιθανότητες παθολογικότητας του εμβρύου και ότι η έγκυος δεν θέλει να διακινδυνεύσει την εγκυμοσύνη της. Τα ίδια ισχύουν για τα σημαντικά υπερηχογραφήματα, όπως το Β! επιπέδου: ήδη όμως, στα μεγάλα κέντρα, προβλέπεται η προγενέστερη υπογραφή της εγκύου ότι έλαβε γνώση των περιορισμών της υπερηχογραφικής μεθόδου με παράλληλη χορήγηση σε αυτήν των πινάκων με τα ποσοστά πιθανής αποτυχίας διάγνωσης με υπερήχους συγκεκριμένων ανωμαλιών (καρδιάς, σκελετικές ανωμαλίες κ.λπ.). Πάντως, η ύπαρξη και η υπογραφή εγγράφου δεν εξασφαλίζει νομικά τον ιατρό. Τα έγγραφα συναίνεσης στις δίκες συχνά αντιμετωπίζονται ως ύποπτα, ως έγγραφα που δεν απεικονίζουν όντως ότι ο ασθενής ενημερώθηκε (αλλά ότι απλά υπέγραψε) κ.λπ. Είναι όμως σίγουρα καλύτερα από το τίποτε.

Μια άλλη εξίσου προφανής ιδέα είναι να μην είναι οι ιατροί αμελείς-να προσέχουν πολύ καλά τι κάνουν όταν εργάζονται. Αλλά οι ιατροί που ξέρουν ιατρική θα είναι καλοί στη δουλειά τους και εκείνοι που δεν ξέρουν, δεν θα είναι. Κανένας νόμος και καμία δικαστική απόφαση δεν μπορεί να το αλλάξει αυτό. Ειδικά όμως στο ζήτημα της ενημέρωσης των ασθενών, και γενικότερα της συνομιλίας με τους ασθενείς, εκεί οι καλοί ιατροί μπορούν να γίνουν πολύ καλύτεροι. Μια καλή θεραπευτική σχέση θα μειώσει τους κινδύνους μιας αγωγής-αλλά βέβαια, μια καλή θεραπευτική σχέση αξίζει όχι μόνο για να μην «εισπράξει» ένας ιατρός μια αγωγή εκατομμυρίων, αξίζει γιατί η εγκαθίδρυση μιας καλής θεραπευτική σχέσης αποτελεί (έστω ηθικό) προαπαιτούμενο της ορθής άσκησης της ιατρικής επιστήμης.

Medical Negligence and Ultrasound Testing-liability in wrongful birth cases

Canellopoulou - Bottis M.

Correspondence: Tel.: +30 6932-109020, Fax: +30 2661-46846
E-mail: botti@otenet.gr

Summary

The article presents current trends in Greece on wrongful birth-wrongful life actions due to negligent prenatal diagnosis and screening. It displays the concept of medical negligence and evidence of medical negligence in courts, in both medical praxis and informed consent. Recent judicial decisions are commented, as well as the trend towards the unfavorable procedural rules against doctors. It ends with proposing concrete means of defense before a medical negligence action is filed.

Key words: Medical negligence, informed consent, jurisprudence, prenatal diagnosis, abortion, ultrasound technology and liability

---

Βιβλιογραφία

1. Chauman S., Gherman R., Hendrix., Bingham J. & Hayes E., Shoulder Dystocia: Comparison of the ACOG Practice Bulletin with Another National

Guideline, American Journal of Perinatology, vol. 27 (2), 2010, 129-136.
2. Chauhan S.P., Gupta L.M., Hendrix N.W, & Berghella V., Inauterine Growth Restriction: Comparison of ACOG Practice Bulletin with other National Guidelines, American Journal of Obstetrics and Gynecology 2009; 200(4): 409.
3. Ελληνική Επιτροπή Βιοηθικής, Γνώμη για την προεμφυτευτική και προγεννητική διάγνωση του 2007, διαθέσιμη στο www.bioethics.gr.
4. Katz J., The Silent World of Doctor and Patient, The Johns Hopkins University Press, 2002, βλ. ειδικά το κεφάλαιο «Acknowledging Uncertainty».
5. Bottis M., Wrongful Birth and Wrongful Life Actions, European Journal of Health Law, 11(1): 55-59, 2004
6. Strahan T. (ed), The Detrimental Effects of Abortion- an Annotated Bibliography with Commentary (third ed.), Acorn Books, 2001.

ΥΠΕΡΗΧΟΓΡΑΦΙΑ ΤΟΜ.7, ΤΕΥΧ.4, ΣΕΛ. 129-137, 2010

Παπουτσής Δ., Δασκαλάκης Γ., Ντόμαλη Α., Μπελίτσος Π., Αντωνάκου Α., Μεσογίτης Σ., Παπαντωνίου Ν., Αντσακλής Α.

Α' Μαιευτική-Γυναικολογική Κλινική Πανεπιστημίου Αθηνών, Νοσοκομείο Αλεξάνδρα

Μέθοδοι μέτρησης όγκου (volume) του τραχήλου της μήτρας: Νέες τεχνικές και κλινική σημασία των μετρήσεων όγκου τραχήλου

Περίληψη

Σκοπός: Ο υπερηχογραφικός προσδιορισμός του όγκου του τραχήλου της μήτρας με τη χρήση της νεότερης τεχνικής του μαθηματικού τύπου του κυλίνδρου και σύγκριση με άλλες πιο σύνθετες 3D-US μεθόδους.

Υλικά-Μέθοδος: Έγινε λήψη 3D-εικόνων τραχήλου της μήτρας σε n=81 άτοκες γυναίκες στη διάρκεια ενός έτους. Η επεξεργασία των εικόνων έγινε με το ειδικό λογισμικό VOCAL™. Ο όγκος του τραχήλου μετρήθηκε πρώτα με τον μαθηματικό τύπο του κυλίνδρου συνδυάζοντας τις τρεις μόνο διαστάσεις του τραχήλου και στη συνέχεια με τη μέθοδο VOCAL. Έγινε κατάλληλη στατιστική επεξεργασία προκειμένου να αναδειχθεί ο βαθμός συμφωνίας των μετρήσεων (intermethod agreement).

Αποτελέσματα: Υπήρξε καλή συμφωνία μεταξύ της μεθόδου με τον μαθηματικό τύπο κυλίνδρου και της μεθόδου αναφοράς VOCAL (mean percentage difference: -0.78%). Αυτό σημαίνει πως οι μετρήσεις με τον τύπο του κυλίνδρου ήταν ελαφρώς μεγαλύτερες της μεθόδου VOCAL κατά 0.78%±0.95% (mean±SE). Οι μετρήσεις με τον μαθηματικό τύπο μπορούσαν να ληφθούν ταχύτερα σε σχέση με τη μέθοδο VOCAL.

Συμπέρασμα: Όπως ο υπολογισμός όγκου στα κυστικά μορφώματα μπορεί να γίνει με τη χρήση τριών μόνο διαστάσεων και τον τύπο του ελλειψοειδούς, έτσι και στον τράχηλο ο υπολογισμός όγκου μπορεί να γίνει με τη χρήση τριών μόνο διαστάσεων και τον τύπο του κυλίνδρου. Η μέτρηση του όγκου τραχήλου

Αλληλογραφία:
Παπουτσής Δημήτρης
Κυδωνιών 27, Τ.Κ. 10443
Σεπόλια, Αθήνα

Τηλ.: 210-5135604, 6936106761

e-mail:
DimitrPapoutsis@in.gr

Κατατέθηκε 29.1.2011
Έγινε δεκτή 29.1.2011

έχει αρχίσει και αποκτά κλινική σημασία στη Γυναικολογική Ογκολογία. Φαίνεται πως πριν από τις επεμβάσεις κωνοειδούς εκτομής θα πρέπει να υπολογίζεται ο αρχικός όγκος τραχήλου ώστε να μην αφαιρείται δυσανάλογα μεγάλος κώνος, γεγονός που μπορεί να οδηγήσει σε μελλοντικά βραχύ τράχηλο και μαιευτικές επιπλοκές, όπως πρόωρο τοκετό.

Λέξεις - κλειδιά: Τράχηλος της μήτρας, μέθοδος VOCAL, μαθηματικός τύπος κυλίνδρου, 3D-υπερηχογραφία

Εισαγωγή

Οι μετρήσεις όγκου (volume) του τραχήλου της μήτρας με τη χρήση της 3-διαστάσεων (3D) υπερηχογραφίας αναφέρονται ολοένα και συχνότερα στη βιβλιογραφία. Αν και η μέτρηση όγκου δεν έχει εισαχθεί ακόμα στην κλινική πράξη, υπάρχουν ορισμένα πεδία ενδιαφέροντος στα οποία η σημασία της ογκομέτρησης του τραχήλου βρίσκεται υπό έρευνα. Στο χώρο της Μαιευτικής[1,2] υπάρχουν αναφορές πως ο όγκος του τραχήλου (cervical volume) μπορεί να έχει μεγαλύτερη προγνωστική αξία από το μήκος τραχήλου (cervical length) στην πρόβλεψη του πρόωρου τοκετού. Επίσης, στο πεδίο της Γυναικολογικής Ογκολογίας[3] διερευνάται κατά πόσον η πλήρης ή μη αποκατάσταση του τραχήλου της μήτρας σε γυναίκες μετά από κωνοειδή εκτομή για παθολογία τραχήλου (LGSIL, HGSIL) αποτελεί συνάρτηση και εξαρτάται από τον αρχικό όγκο τραχήλου πριν από την επέμβαση εκτομής. Στα παραπάνω πεδία έρευνας, η ακριβής μέτρηση του όγκου του τραχήλου της μήτρας είναι σημαντική και απαραίτητη προϋπόθεση για να φθάσει κανείς σε τελικά συμπεράσματα.

Μέχρι στιγμής η μέθοδος VOCAL (Virtual-Organ Computer-aided AnaLysis - Υποβοηθούμενη από υπολογιστή ανάλυση εικονικού οργάνου) θεωρείται η μέθοδος εκλογής (gold-standard)[4] στη μέτρηση του όγκου ανατομικών δομών με τη χρήση της 3D-υπερηχογραφίας και έχει χρησιμοποιηθεί σε μετρήσεις όγκου πολλών δομών, όπως στο ενδομήτριο[5] και στις ωοθήκες[6]. Υπάρχουν και άλλες τεχνικές οι οποίες περιγράφονται στη βιβλιογραφία. Στις αρχές της δεκαετίας του 1990 αναπτύχθηκε η τεχνική υπολογισμού όγκου σε πολλαπλά επίπεδα (multiplane method), η οποία επικράτησε για πολλά χρόνια στη βιβλιογραφία. Αντικαταστάθηκε στη συνέχεια στις αρχές του 2000 από την μέθοδο VOCAL[7-9] που έχει ενσωματωθεί στα software εταιρειών, όπως το 4D-View (General Electric). Νεότερες τεχνικές τα τελευταία χρόνια οι οποίες ακόμα δοκιμάζονται ως προς την ακρίβεια μετρήσεών τους είναι η μέθοδος manual segmentation (εργαλείο Magicut), XI VOCAL (Extended Imaging VOCAL-Medison), Echoview software κ.α.

Σκοπός της μελέτης αυτής είναι ο ποσοτικός προσδιορισμός του όγκου του τραχήλου της μήτρας με τη χρήση του μαθηματικού τύπου του κυλίνδρου, θεωρώντας πως ο τράχηλος έχει κανονικό γεωμετρικό κυλινδρικό σχήμα. Η ανασκόπηση της βιβλιογραφίας δείχνει πως υπάρχουν μόνο δύο δημοσιευμένα άρθρα[10,11], που αναφέρονται στη χρήση αυτού του μαθηματικού τύπου. Η πρώτη δημοσίευση[10] έκανε σύγκριση ανάμεσα στον μαθηματικό τύπο του κυλίνδρου με τη μέθοδο MRI απεικόνισης τραχήλου. Στο δεύτερο άρθρο[11], ένα μικρό δείγμα γυναικών (n=12) υπεβλήθη σε μετρήσεις τραχήλου-σώματος μήτρας με υπερηχογραφία δύο-διαστάσεων πριν από ολική υστερεκτομή. Λόγω όμως του μικρού δείγματος και του σχεδιασμού της μελέτης, ο τύπος του κυλίνδρου αν και χρησιμοποιήθηκε δεν μπορούσε να επικυρωθεί και να επιβεβαιωθεί πως ήταν απόλυτα ακριβής στον προσδιορισμό του όγκου του τραχήλου της μήτρας.

Δεδομένου του μεγάλου ενδιαφέροντος πολλών ερευνητών στις μετρήσεις όγκου του τραχήλου, επιδιώξαμε στη μελέτη αυτή σύγκρισης μεθόδων να επικυρώσουμε τα αποτελέσματα των προηγούμενων μελετών με τη χρήση της 3D-υπερηχογραφίας και των κατάλληλων στατιστικών δοκιμασιών. Στις προηγούμενες δύο δημοσιευμένες μελέτες, χρησιμοποιήθηκε η απεικόνιση με μαγνητική τομογραφία (MRI) και η υπερηχογραφία δύο-διαστάσεων. Η στατιστική ανάλυση των αποτελεσμάτων τους αφορούσε το two-tailed

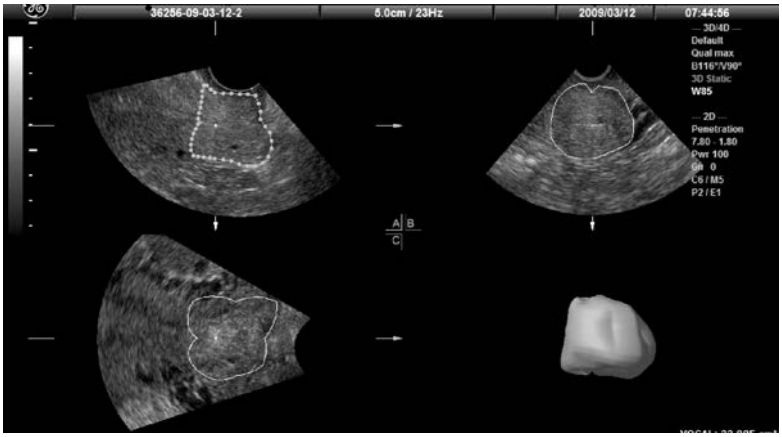

***Εικόνα 1**. Απεικόνιση του τραχήλου σε πολλαπλά επίπεδα (multiplanar display). Το επίπεδο Α (πάνω αριστερά στην εικόνα) δείχνει την επιμήκη τομή του τραχήλου, το επίπεδο Β (πάνω δεξιά) την εγκάρσια τομή τραχήλου και το επίπεδο Γ (κάτω αριστερά) την στεφανιαία τομή τραχήλου.*

student's t-test και Wilcoxon Signed Ranks test, που βιβλιογραφικά θεωρούνται ανεπαρκή στο να επιβεβαιώσουν τη συμφωνία (agreement) μεταξύ των μεθόδων. Στη δική μας μελέτη, χρησιμοποιήθηκαν η 3D-υπερηχογραφία και η μέθοδος VOCAL, και οι κατάλληλες στατιστικές δοκιμασίες[12,13] για τη σύγκριση των μεθόδων μεταξύ τους.

Μέθοδοι

Πρόκειται για περιγραφική μελέτη (observational study) η οποία περιλαμβάνει δείγμα 81 μη εγκύων γυναικών, οι οποίες εξετάστηκαν με 3D-υπερηχογραφία σε χρονική περίοδο 1 έτους στο Τμήμα Υπερήχων της Α' Πανεπιστημιακής Μαιευτικής-Γυναικολογικής Κλινικής του Νοσοκομείου Αλεξάνδρας.

Πρόσκτηση Δεδομένων Όγκου (Volume acquisition)

Η υπερηχογραφική εξέταση έγινε με ενδοκολπικό ηχοβολέα 7,5 MHz (σειρά RIC5-9H) μηχανήματος Voluson 730 Pro (GE Healthcare, Austria). Η εξέταση των γυναικών έγινε σε θέση λιθοτομής με άδεια ουροδόχο κύστη. Σε κάθε γυναίκα, ο ενδοκολπικός ηχοβολέας εισήχθη προσεκτικά στον κόλπο μέχρι να αποκτηθεί μια ικανοποιητική εικόνα τραχήλου χωρίς την άσκηση πίεσης πάνω στον τράχηλο. Η ενδοκολπική κεφαλή στη συνέχεια απομακρύνθηκε μέχρι τη θόλωση της εικόνας και μετά εισήχθη ξανά στον κόλπο μέχρι να αποκτηθεί ικανοποιητική US εικόνα. Η εικόνα της επιμήκους τομής του τραχήλου στη συνέχεια κεντραρίστηκε στην οθόνη απεικόνισης του μηχανήματος. Η επιμήκης τομή ήταν η αρχική εικόνα πρόσκτησης όγκου του τραχήλου (volume acquisition). Κρατώντας την κεφαλή ακίνητη, έγινε λήψη 3D-US δεδομένων όγκου (volume dataset) με γωνία σάρωσης του τραχήλου 90º. Χρησιμοποιήθηκε η ρύθμιση «fast volume acquisition (low resolution)» ώστε να ελαχιστοποιηθούν τα τεχνικά σφάλματα (artifacts) λόγω κινήσεων της ασθενούς. Θεωρήθηκε σημαντικό να μην ασκηθεί υπερβολική πίεση πάνω στο πρόσθιο τραχηλικό χείλος καθώς αυτό θα οδηγούσε σε γωνίωση του τραχήλου και απώλεια της ικανότητας αναγνώρισης του έσω τραχηλικού στομίου στο στεφανιαίο επίπεδο. Έγινε λήψη δύο 3D-volume datasets τραχήλου για την κάθε ασθενή και αποθηκεύτηκαν για off-line ανάλυση και επεξεργασία. Τα αποθηκευμένα δεδομένα όγκου ανακτήθηκαν σε δεύτερο χρόνο για επεξεργασία εικόνων.

Απόδοση όγκου (Volume rendering)

Όλα τα δεδομένα όγκου (volume datasets) της κάθε ασθενούς εξετάστηκαν προσεκτικά και επιλέχθηκε η εικόνα εκείνη με τη μεγαλύτερη ευκρίνεια και τη μεγαλύτερη δυνατότητα αναγνώρισης των ανατομικών ορίων του τραχήλου.

Με αυτόν τον τρόπο, έγινε επιλογή 81 εικόνων για τελική επεξεργασία. Χρησιμοποιήθηκε το λογισμικό 4D-ViewTM software (έκδοση 9.0, GE Healthcare) και έγινε απεικόνιση του τραχήλου σε πολλαπλά επίπεδα (multiplanar display) (Εικόνα 1). Το επίπεδο Α (πάνω αριστερά στην εικόνα) δείχνει την επιμήκη τομή του τραχήλου, το επίπεδο Β (πάνω δεξιά) την εγκάρσια τομή τραχήλου και το επίπεδο Γ (κάτω αριστερά) την στεφανιαία τομή τραχήλου. Όλα τα δημογραφικά στοιχεία των ασθενών αφαιρέθηκαν από τις εικόνες για περιορισμό του bias (σφάλμα) στις μετρήσεις.

Μετρήσεις όγκου

Στη μέτρηση όγκου τραχήλου, είναι σημαντική η αναγνώριση του άνω και κάτω ορίου του τραχήλου. Το άνω όριο του τραχήλου (αντίστοιχα δηλαδή προς το σώμα της μήτρας) θεωρείται η κάθετη γραμμή ως προς το επίπεδο του έσω τραχηλικού στομίου[8]. Το έσω τραχηλικό στόμιο αναγνωρίζεται με τη βοήθεια του επιπέδου Γ (στεφανιαία τομή τραχήλου) ως το σημείο που απεικονίζεται το πέρας των ενδοτραχηλικών κρυπτών-βλέννης και η έναρξη του ενδομητρίου στο σώμα της μήτρας[14,15,16]. Το κάτω όριο του τραχήλου ήταν εύκολο να προσδιορισθεί λόγω διαφορετικής ηχογένειας του κολπικού τοιχώματος αντίστοιχα προς το έξω τραχηλικό στόμιο.

Μέθοδος VOCAL

Χρησιμοποιήθηκε η μέθοδος VOCAL στο πρόγραμμα 4D-View™ (έκδοση 9.0) και η ρύθμιση «manual mode» με βήμα περιστροφής (rotational angle) των 30°, καθώς αυτό έχει δειχτεί να είναι εξίσου ακριβές σε σχέση με τα άλλα βήματα περιστροφής (6°, 9°, 15°) και γίνεται ταχύτερα[6]. Το περίγραμμα τραχήλου καταγράφηκε χειροκίνητα (manually) στο επίπεδο Α (επιμήκης τομή τραχήλου) με βήμα περιστροφής 30° και μετά από έξι βήματα περιστροφής, το λογισμικό με τη μέθοδο VOCAL παρήγαγε αυτόματα τον όγκο του τραχήλου (σε cm^3) (Εικόνα 1). Έγιναν δύο σειρές μετρήσεων με τη μέθοδο VOCAL για την κάθε εικόνα ασθενούς (81+81=162 μετρήσεις).

Πίνακας 1. Περιγραφικά στοιχεία δείγματος (n=81 ασθενείς/81 volume datasets).

	Mean±SD	Εύρος τιμών
Ηλικία (σε έτη)	38.1±10.4	18-62
Διαστάσεις τραχήλου (σε mm)		
Μήκος τραχήλου	35.3±5.2	23.0-46.3
Προσθιοπίσθια διάμετρος	28.3±5.6	16.7-44.7
Εγκάρσια διάμετρος	31.2±5.9	22.9-49.5
Όγκος τραχήλου (σε cm^3)	**VOCAL**	**Τύπος Κυλίνδρου**
1η μέτρηση	24.81±8.46 (10.72-47.74)	25.13±8.82 (10.09-47.59)
2η μέτρηση	24.91±8.26 (10.94-46.28)	25.21±8.66 (10.29-45.33)

Πίνακας 2. Χρόνος (mean±SD) που απαιτείται για μετρήσεις όγκου τραχήλου με τη μέθοδο VOCAL και τον μαθηματικό τύπο του κυλίνδρου.

	VOCAL (sec)	Τύπος κυλίνδρου (sec)	*p*-value
1η μέτρηση	51.89±10.92	33.32±9.56	<0.001
2η μέτρηση	52.77±11.04	34.26±9.60	<0.001

Μαθηματικός τύπος του κυλίνδρου για τον υπολογισμό όγκου

Έγιναν επίσης μετρήσεις με τη χρήση του μαθηματικού τύπου του κυλίνδρου:

Όγκος = 3.14 x ([προσθιοπίσθια + εγκάρσια διάμετρος]/4)^2 x μήκος τραχήλου

Στη 3D-απεικόνιση του τραχήλου, το μήκος του τραχήλου ορίσθηκε ως η ευθεία γραμμή που συνδέει το έσω με το έξω τραχηλικό στόμιο στην επιμήκη τομή του τραχήλου. Η προσθιοπίσθια διάμετρος μετρήθηκε επίσης στο επίπεδο Α (επιμήκης τομή), ενώ η εγκάρσια διάμετρος μετρήθηκε στο επίπεδο Β (Εικόνα 1). Οι τρεις διάμετροι του τραχήλου μετρήθηκαν όπως θα μετρούνταν με τη χρήση συμβατικής υπερηχογραφίας δύο-διαστάσεων. Έγιναν δύο σειρές μετρήσεων για την κάθε εικόνα ασθενούς (81+81=162 μετρήσεις).

Στατιστική ανάλυση

Η στατιστική μέθοδος που χρησιμοποιήθηκε ήταν η ανάλυση αξιοπιστίας-reliability analysis και η μέθοδος των Bland-Altman.

Πίνακας 2. *Χρόνος (mean±SD) που απαιτείται για μετρήσεις όγκου τραχήλου με τη μέθοδο VOCAL και τον μαθηματικό τύπο του κυλίνδρου.*

	VOCAL (sec)	**Τύπος κυλίνδρου (sec)**	**p-value**
1η μέτρηση	51.89±10.92	33.32±9.56	<0.001
2η μέτρηση	52.77±11.04	34.26±9.60	<0.001

Και στις δύο περιπτώσεις, χρησιμοποιήθηκε η έννοια της μέσης εκατοστιαίας διαφοράς (1η μέτρηση-2η μέτρηση/μέσο όρο των δύο μετρήσεων X 100) με τρόπο όμοιο με αυτόν που προτείνεται από άλλους συγγραφείς[4], καθώς τα στατιστικά αποτελέσματα είναι πιο κατανοητά σε όρους κλινικής πράξης. Η ανάλυση αξιοπιστίας-reliability analysis αφορά τον υπολογισμό του συντελεστή intraclass correlation coefficient (ICC) με σκοπό τον καθορισμό της αξιοπιστίας μεταξύ των μεθόδων (intermethod reliability) και μεταξύ μετρήσεων του ιδίου παρατηρητή (intraobserver reliability). Ο συντελεστής ICC εκφράζει το βαθμό συμφωνίας μεταξύ των μετρήσεων και τιμές >0.75 θεωρούνται γενικά αποδεκτές[12]. Η συμφωνία μεταξύ μεθόδων (intermethod agreement) καθορίσθηκε με τη μέθοδο των Bland-Altman[13], στην οποία γίνεται γραφική παράσταση της διαφοράς των μετρήσεων μεταξύ των δύο μεθόδων ως προς τη μέση τιμή τους. Μετά τη γραφική αναπαράσταση των αποτελεσμάτων, υπολογίστηκαν τα 95% όρια συμφωνίας μεταξύ των δύο μεθόδων (limits of agreement), τα οποία αντιπροσωπεύουν το εύρος τιμών μέσα στο οποίο αναμένουμε το 95% των διαφορών μεταξύ των δύο μεθόδων να βρίσκονται. Ο χρόνος που χρειάζεται για να γίνουν οι μετρήσεις αξιολογήθηκε με το Student's t-test και η τιμή p=0.05 θεωρήθηκε στατιστικά σημαντική. Η στατιστική ανάλυση έγινε με το πρόγραμμα SPSS έκδοση 17.0 (SPSS Inc., USA).

Αποτελέσματα

Ογδόντα μια μη-έγκυες γυναίκες με μέση ηλικία 38.1 ετών (18-62) εξετάστηκαν με 3D-υπερηχογραφία μέσα σε χρονική περίοδο 1 έτους. Η μέση τιμή όγκου τραχήλου που μετρήθηκε με τον μαθηματικό τύπο του κυλίνδρου ήταν 25.13±8.82 cm^3, ενώ η μέση τιμή όγκου τραχήλου με τη μέθοδο VOCAL ήταν 24.81±8.46 cm^3 (Πίνακας 1).

Απαιτούμενος χρόνος για τις μετρήσεις

Όπως φαίνεται στον Πίνακα 2, οι μετρήσεις όγκου με τον μαθηματικό τύπο του κυλίνδρου που προϋποθέτει τον υπολογισμό μόνο των τριών διαστάσεων του τραχήλου ήταν σημαντικά πιο γρήγορες σε σχέση με τη μέθοδο VOCAL (p<0.001).

Συμφωνία μεταξύ μεθόδων (intermethod agreement)

Για τις μετρήσεις όγκου με τη μέθοδο VOCAL και τον μαθηματικό τύπο του κυλίνδρου, υπάρχει υψηλός βαθμός αξιοπιστίας μετρήσεων-reliability (ICC, 0.970; 95% CI, 0.954-0.981) (Πίνακας 3). Το διάγραμμα Bland-Altman παρουσιάζεται στην Εικόνα 2 για την μέση εκατοστιαία διαφορά και τα 95% όρια συμφωνίας (mean, -0.78%; 95% limits of agreement, -17.59% έως 16.03%).

Συμφωνία μεταξύ μετρήσεων του ιδίου παρατηρητή (intraobserver agreement)

Η συμφωνία μεταξύ μετρήσεων του ιδίου παρατηρητή (intraobserver agreement) για την κάθε μέθοδο αξιολογήθηκαν, όπως φαίνεται στον Πίνακα 3.

Συζήτηση

Με την ανάδειξη της τεχνολογίας της 3D-υπερηχογραφίας και τη χρήση πολύπλοκων λογισμικών επεξεργασίας (4D-ViewTM), η μέτρηση όγκου είναι εύκολα διαθέσιμη σε όλες τους χρήστες μηχανημάτων 3D-υπερηχογραφίας. Αν και η μέτρηση όγκου του τραχήλου δεν χρησιμοποιείται ακόμα στην καθημερινή κλινική πράξη και σε αυτό το στάδιο

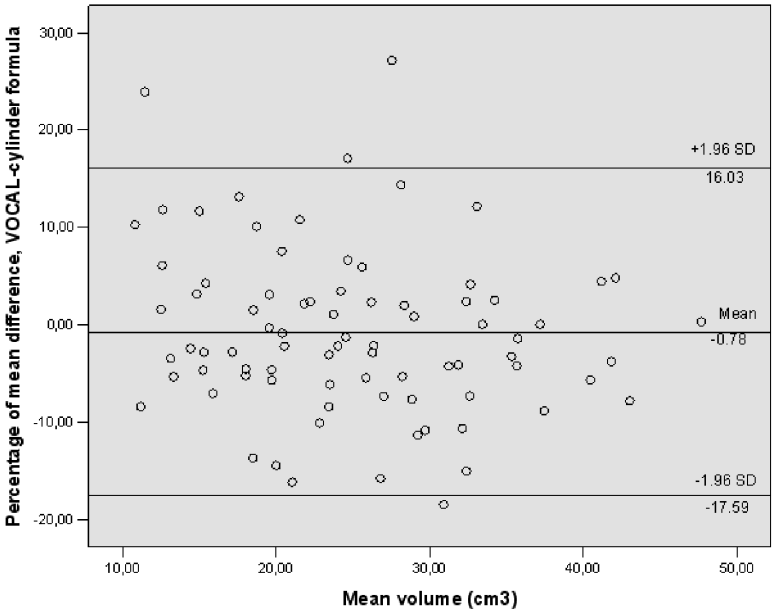

Εικόνα 2. *Διάγραμμα Bland-Altman για την μέση εκατοστιαία διαφορά και τα 95% όρια συμφωνίας μεταξύ των δύο μεθόδων (intermethod agreement).*

χρησιμοποιείται μόνο για σκοπούς έρευνας, υπάρχουν αναφορές στη βιβλιογραφία στις οποίες η μέτρηση όγκου του τραχήλου μήτρας μπορεί να είναι σημαντική και να έχει κλινικό ενδιαφέρον στο μέλλον[1,2,3]. Στη δική μας μελέτη, δείξαμε πως ο μαθηματικός τύπος του κυλίνδρου με τον υπολογισμό μόνο των τριών διαστάσεων του τραχήλου είναι αποδεκτός τρόπος μέτρησης όγκου του τραχήλου, δεδομένου πως ο τράχηλος της μήτρας έχει κανονικό γεωμετρικό σχήμα. Ωστόσο, η μέθοδος αυτή δεν θα μπορούσε να εφαρμοστεί σε ανατομικές δομές με ακανόνιστο γεωμετρικό σχήμα (για παράδειγμα, στο ενδομήτριο). Το βασικό εύρημα αυτής της μελέτης είναι πως ο μαθηματικός τύπος του κυλίνδρου είναι σε καλό βαθμό συμφωνίας με την gold-standard μέθοδο VOCAL, οι δε τιμές που λαμβάνονται με τον μαθηματικό τύπο του κυλίνδρου είναι ελαφρώς μεγαλύτερες κατά 0.78% (±0.95%) (μέση τιμή±SE).

Η μέθοδος των Bland-Altman θεωρείται η πλέον κατάλληλη στατιστική μέθοδος όταν γίνεται σύγκριση μεταξύ δύο μεθόδων[13]. Όπως αναφέρθηκε παραπάνω, η μελέτη μας έδειξε πως ο όγκος τραχήλου που υπολογίζεται με τον μαθηματικό τύπο ήταν ελαφρώς μεγαλύτερος κατά μέση τιμή (±SE) 0.78% (±0.95%). Τα 95% όρια συμφωνίας (limits of agreement) αντιπροσωπεύουν το εύρος τιμών μέσα στο οποίο μπορούμε να βρούμε το 95% των διαφορών μεταξύ των μετρήσεων των δύο μεθόδων. Ωστόσο, κατά πόσο τα 95% όρια συμφωνίας είναι αποδεκτά αποτελούν κλινική απόφαση και όχι συμπέρασμα στατιστικής ανάλυσης. Η μέση τιμή όγκου τραχήλου που υπολογίστηκε με τη μέθοδο VOCAL στο δείγμα μας ήταν 24.81±8.46 cm3 και η μέση εκατοστιαία διαφορά με τον όγκο που υπολογίστηκε από τον μαθηματικό τύπο ήταν 0.78% (95% όρια συμφωνίας: -17.59% έως 16.03%). Αυτό σημαίνει πως αν ο όγκος τραχήλου που υπολογίζεται με τη μέθοδο VOCAL είναι 25 cm^3, τότε ο όγκος τραχήλου μετά από τον υπολογισμό των τριών μόνο διαστάσεων τραχήλου και τη χρήση του μαθηματικού τύπου του κυλίνδρου θα είναι 25.19 cm3 και στο 95% όλων των επαναλαμβανόμενων μετρήσεων οι διαφορές μεταξύ των δύο μεθόδων θα βρίσκονται μεταξύ των τιμών 20.60 cm^3 και 29.00 cm^3. Τα όρια συμφωνίας είναι πράγματι ευρέα, αντανακλώντας πιθα-

Πίνακας 3. Ανάλυση αξιοπιστίας (reliability analysis) με τον υπολογισμό του συντελεστή *intraclass correlation coefficient* (ICC) και 95% διάστημα αξιοπιστίας (confidence intervals).

		ICC	95%CI
Intermethod agreement	VOCAL 1η μέτρηση — 1η μέτρηση με τύπο κυλίνδρου	0.970	0.954-0.981
Intraobserver agreement	VOCAL 1η μέτρηση — VOCAL 2η μέτρηση	0.992	0.988-0.995
	1η μέτρηση με τύπο κυλίνδρου — 2η μέτρηση με τύπο κυλίνδρου	0.972	0.956-0.982

νώς την ανάγκη για μεγαλύτερο δείγμα ασθενών και υποδεικνύοντας πως ενδεχομένως να είναι δύσκολη η διάκριση μικρών διαφορών στις τιμές όγκου τραχήλου με τη χρήση του μαθηματικού τύπου του κυλίνδρου. Παρόλα αυτά, σε ανασκόπηση της βιβλιογραφίας όπου η μέθοδος VOCAL χρησιμοποιήθηκε ως μέθοδος αναφοράς για σύγκριση με νεότερες τεχνικές, αναφέρθηκαν παρόμοια ή και μεγαλύτερα όρια συμφωνίας (limits of agreement) από άλλους ερευνητές[4], κατά τη σύγκριση και έλεγχο νέων υπερηχογραφικών τεχνικών (για παράδειγμα, inversion method, manual segmentation method) με τη μέθοδο VOCAL.

Οι περιορισμοί της μελέτης μας αφορούν πρώτα απ' όλα το γεγονός πως η εγκυρότητα (validity) των μετρήσεών μας δεν μπορούσε να μετρηθεί, καθώς δεν μπορούσαμε να γνωρίζουμε την πραγματική τιμή όγκου του τραχήλου (για παράδειγμα, δεν είχαμε ιστολογικό παρασκεύασμα). Ωστόσο, η μέθοδος VOCAL αποτελεί μια καλά επικυρωμένη μέθοδο (validated method) και θεωρείται το gold standard για μετρήσεις όγκου, ως προς την οποία μπορεί να συγκριθεί ο μαθηματικός τύπος του κυλίνδρου. Επίσης, χρησιμοποιήθηκε το βήμα περιστροφής των 30° στη μέθοδο VOCAL καθώς έχει δειχτεί πως είναι εξίσου ακριβές και ταχύτερο σε σχέση με τα άλλα βήματα περιστροφής με μικρότερη γωνία. Ίσως, η χρήση μικρότερων γωνιών (6°, 9°, 15°) να οδηγούσε σε διαφορετικά αριθμητικά αποτελέσματα. Τέλος, η αναγνώριση του έσω τραχηλικού στομίου ήταν δύσκολη και θα πρέπει να αναμένεται να είναι ακόμα πιο δύσκολη στην περίπτωση υπερηχογραφιστών με περιορισμένη εμπειρία στις μετρήσεις τραχήλου. Στην καθημερινή κλινική πράξη, τα όρια του τραχήλου της μήτρας δεν παρουσιάζουν πάντα σαφή αντίθεση με τους περιβάλλοντες ιστούς και όργανα. Αυτό σημαίνει πως μόνο όταν ο τράχηλος απεικονίζεται με σαφήνεια και τα όριά του είναι καλά περιγεγραμμένα, μόνο τότε οι μετρήσεις όγκου μπορεί να είναι ακριβείς στο βαθμό που περιγράφεται από τα αποτελέσματά μας (0.78%, 95% limits of agreement: -17.59% έως 16.03%).

Στη μελέτη μας χρησιμοποιήσαμε 3D-υπερηχογραφία και οι τρεις διαστάσεις του τραχήλου προσδιορίστηκαν μετά τον καθορισμό του έσω τραχηλικού στομίου στο επίπεδο Γ (στεφανιαίο επίπεδο). Στην καθημερινή πράξη, οι περισσότεροι υπερηχογραφιστές χρησιμοποιούν μηχανήματα υπερήχων δύο διαστάσεων, στα οποία το επίπεδο Γ (στεφανιαίο επίπεδο) δεν είναι διαθέσιμο. Αυτό σημαίνει πως οι υπερηχογραφιστές με μηχανή-

ματα 2D-υπερήχων θα έχουν μεγαλύτερη δυσκολία στο να προσδιορίσουν το έσω τραχηλικό στόμιο, με αποτέλεσμα λιγότερο ακριβείς μετρήσεις όγκου τραχήλου μήτρας.
Οι πρακτικές εφαρμογές αυτής της μελέτης είναι πως αν εφαρμοστεί μελλοντικά στην κλινική πράξη ο υπολογισμός του όγκου του τραχήλου, η χρήση του μαθηματικού τύπου του κυλίνδρου που συνδυάζει τις τρεις διαστάσεις του τραχήλου θα μπορούσε να αποτελεί μια απλή, γρήγορη και ακριβής μέθοδος για μέτρηση όγκου σε σχέση με πολύπλοκα λογισμικά επεξεργασίας όπως η μέθοδος VOCAL. Είναι απλούστερο και πιο γρήγορο να υπολογίζει κανείς μόνο τις τρεις διαστάσεις του τραχήλου και να συνδυάζει τις τιμές αυτές με έναν μαθηματικό τύπο ακόμα και με τα συμβατικά μηχανήματα υπερήχων δύο διαστάσεων στην καθημερινή κλινική πράξη. Με τον τρόπο αυτό δεν είναι απαραίτητη η χρήση ειδικών λογισμικών και μηχανημάτων 3D-υπερηχογραφίας για την απόκτηση δεδομένων όγκου (3D volume datasets) ώστε να υπολογισθεί με τη βοήθεια υπολογιστή ο όγκος του τραχήλου της μήτρας.

Methods for volume determination of uterine cervix: New techniques and clinical significance of cervical volumetry

Papoutsis D., Daskalakis G., Domali E., Belitsos P., Antonakou A., Mesogitis S., Papantoniou N., Antsaklis A.

1st Department of Obstetrics and Gynecology, University of Athens, Alexandra Hospital

Correspondence: Dimitris Papoutsis
27 Kidonion Str.,
Sepolia, Athens, 10443
Tel. + 30 210 5135604, +30 6936106761
E-mail: DimitrPapoutsis@in.gr

Summary
Purpose: To sonographically evaluate the volume of uterine cervix in non-pregnant women with use of the geometric formula for a cylinder and to assess agreement with the reference VOCAL method.
Methods: Three-dimensional ultrasound volume datasets of the uterine cervix from 81 women were obtained prospectively within a 1-year period. Volume measurements were performed using Virtual Organ Computer aided AnaLysis (VOCALTM) and the geometric formula for a cylinder. Reliability was evaluated using intraclass correlation coefficient (ICC) and Bland-Altman plots were produced to examine intermethod agreement. Time needed to perform measurements was compared with Student's t-test.
Results: There was good agreement between VOCAL and the geometric formula for a cylinder (mean percentage difference, -0.78%; 95% limits of agreement, -17.59 to 16.03%). Measurements made by the formula for a cylinder were slightly greater than VOCAL by a mean (±SE) of 0.78% (±0.95%). A high degree of reliability was observed between the two methods (ICC, 0.970; 95%CI, 0.954-0.981). Cervical volume estimation with the geometric formula for a cylinder was faster to obtain.
Conclusion: This method comparison study shows that the geometric formula for a cylinder has good agreement with VOCAL and can determine the volume of the cervix in a faster way.

Key words: Uterine cervix; ultrasound volumetry; cylinder geometric formula

---

Βιβλιογραφία

1. Rozenberg P, Rafii A, Sénat MV, et al. Predictive value of two-dimensional and three-dimensional multiplanar ultrasound evaluation of the cervix in preterm labor. Matern Fetal Neonatal Med 2003;13:237-41.
2. Dilek TU, Gurbuz A, Yazici G, et al. Comparison of cervical volume and cervical length to predict preterm

delivery by transvaginal ultrasound. Am J Perinatol 2006;23:167-72.
3. Kyrgiou M, Koliopoulos G, Martin-Hirsch P, et al. Obstetric outcomes after conservative treatment for intraepithelial or early invasive cervical lesions: systematic review and meta-analysis. Lancet 2006;367:489-98.
4. Kusanovic JP, Nien JK, Goncalves LF, et al. The use of inversion mode and 3D manual segmentation in volume measurement of fetal fluid-filled structures: comparison with Virtual Organ Computer-aided AnaLysis (VOCALTM). Ultrasound Obstet Gynecol 2008;31:177-86.
5. Raine-Fenning N, Campbell B, Collier J, et al. The reproducibility of endometrial volume acquisition and measurement with the VOCAL-imaging program. Ultrasound Obstet Gynecol 2002;19:69-75.
6. Raine-Fenning NJ, Clewes J., Kendall NR, et al. The interobserver reliability and validity of volume calculation from three-dimensional ultrasound datasets in the in vitro setting. Ultrasound Obstet Gynecol 2003;21:283-91.
7. Rovas L, Sladkevicius P, Strobel E, et al. Intraobserver and interobserver reproducibility of three-dimensional gray-scale and power Doppler ultrasound examinations of the cervix in pregnant women. Ultrasound Obstet Gynecol 2005;26:132-7.
8. Rovas L, Sladkevicius P, Strobel E, et al. Reference data representative of normal findings at two-dimensional and three-dimensional gray-scale ultrasound examination of the cervix from 17 to 41 weeks' gestation. Ultrasound Obstet Gynecol 2006;27:392-402.
9. Basgul A, Kavak Z, Bakirci N, et al. Three-dimensional ultrasound power Doppler assessment of the cervix: comparison between nulliparas and multiparas. J Perinat Med 2007;35:48-50.
10. Dumanli H, Fielding J, Gering D, et al. Volume Assessment of the Normal Female Cervix with MR Imaging: Comparison of the Segmentation Technique and Two Geometric Formulas. Acad Radiol 2000;7:502-5.
11. Rovio P, Luukkaala T, Vuento M, et al. Ultrasonographic assessment of weight of the myomatous uterus: A pilot study using a new combined geometrical formula. Eur J Obstet Gynecol Reprod Biol 2008;137:193-7.
12. Bartlett JW, Frost C. Reliability, repeatability and reproducibility: analysis of measurement errors in continuous variables. Ultrasound Obstet Gynecol 2008;31:466-75.
13. Bland MJ, Altman DG. Statistical methods for assessing agreement between two methods of clinical measurement. Lancet 1986;1:307-10.
14. Cook CM, Ellwood DA. A longitudinal study of the cervix in pregnancy using transvaginal ultrasound. Br J Obstet Gynaecol 1996;103:16-18.
15. To MS, Skentou C, Liao AW, et al. Cerlvical length and funneling at 23 weeks of gestation in the prediction of spontaneous early preterm delivery. Ultrasound Obstet Gynecol 2001;18:200-3.
16. Guzman ER, Walters C, Ananth CV, et al. A comparison of sonographic cervical parameters in predicting spontaneous preterm birth in high-risk singleton gestations. Ultrasound Obstet Gynecol 2001;18:204-10.

ΥΠΕΡΗΧΟΓΡΑΦΙΑ ΤΟΜ.7, ΤΕΥΧ.4, ΣΕΛ. 139-145, 2010

Γερμανάκης Ιωάννης
Μονάδα Παιδοκαρδιολογίας & Εμβρυϊκής Καρδιολογίας, Παιδιατρική Κλινική Πανεπιστημίου Κρήτης

Τρισδιάστατη (3D) υπερηχοκαρδιογραφία στο έμβρυο

ΟΜΙΛΙΑ:
3ο Πανελλήνιο Συνέδριο Υπερήχων στη Μαιευτική & Γυναικολογία

Περίληψη
Η εμβρυϊκή υπερηχοκαρδιογραφία παραμένει η τεχνικά δυσκολότερη συνιστώσα της υπερηχογραφικής απεικόνισης της ανατομίας του εμβρύου. Οι σύγχρονες τεχνικές εξελίξεις στην υπερηχοκαρδιογραφία με την ανάπτυξη τεχνικών τρισδιάστατης απεικόνισης (3D) σε πραγματικό χρόνο (4D) έχουν σημαντικές εφαρμογές και στην εμβρυϊκή υπερηχοκαρδιογραφία. Η τρισδιάστατη υπερηχοκαρδιογραφία αποτελεί μοναδικό μέσο ακριβούς προσδιορισμού των ενδοκαρδιακών όγκων και των σχέσεων των κοιλοτήτων και μεγάλων αγγείων, γεγονός που διευκολύνει σημαντικά την κατανόηση της σύμπλοκης ανατομίας των συγγενών καρδιοπαθειών. Κυρίως όμως, χάρη στη δυνατότητα σάρωσης της εμβρυϊκής καρδιάς και αγγείων σε ελάχιστο χρόνο και την πλήρη ανασύσταση κάθε επιθυμητού επιπέδου απεικόνισης σε δεύτερο χρόνο, επιτρέπει την πλήρη "εικονική" επανάληψη της μελέτης, σε κάθε τομογραφικό επίπεδο, από τον ίδιο ή άλλο (τηλεϊατρική) χρήστη, χωρίς ανάγκη παραπομπής της εγκύου. Στην παρούσα ανασκόπηση παρουσιάζονται οι διαθέσιμες τεχνικές, τα πλεονεκτήματα και οι περιορισμοί της τρισδιάστατης υπερηχοκαρδιογραφίας στην απεικόνιση του καρδιαγγειακού συστήματος του εμβρύου.

Λέξεις - κλειδιά: τρισδιάστατη εμβρυϊκή υπερηχοκαρδιογραφία, συγγενείς καρδιοπάθειες, προγεννητική διάγνωση

Αλληλογραφία:
Ιωάννης Γερμανάκης
Επικ. Καθηγητής Παν/μίου Κρήτης
Παιδιατρική Κλινική ΠαΓΝΗ
Βούτες Ηράκλειο Κρήτης
Τηλ: 2810-392097

e-mail:
germjohn@med.uoc.gr

Κατατέθηκε 14.2.2011

Εμβρυϊκή υπερηχοκαρδιογραφία:δισδιάστατη απεικόνιση

Η υπερηχογραφική αξιολόγηση της ανατομίας του καρδιαγγειακού συστήματος του εμβρύου, από την πρώτη της περιγραφή, εδώ και 30 χρόνια στηρίζεται κυρίως στην δισδιάστατη (2D) υπερηχογραφική απεικόνιση[1]. Αυτό αφοράει κάθε εφαρμογής της, από την "βασική" απεικόνιση 4-κοιλοτήτων, υποχρεωτικό τμήμα του ανατομικού ελέγχου κάθε εμβρύου, την "εκτεταμένη" απεικόνιση, με την απεικόνιση της εξόδου των μεγάλων αγγείων, ως την "εξειδικευμένη" μελέτη, με τη χρήση Doppler τεχνικών και αναλυτικότατης ανατομικής απεικόνισης. [2-5]

Η εξειδικευμένη μελέτη, που αναφέρεται ως εμβρυϊκό υπερηχοκαρδιογράφημα, πρέπει να προσφέρεται με βάση τις διεθνείς κατευθυντήριες οδηγίες μόνο σε κυήσεις με αυξημένη πιθανότητα εμβρυϊκής καρδιοπάθειας.[2,4,5] Καθώς όμως η πλειοψηφία (90%) των νεογνών με συγγενή καρδιοπάθεια αφορούν κυήσεις που δεν έχουν κανένα από τους γνωστούς παράγοντες κινδύνου, γίνεται εμφανές ότι η αποτελεσματική ανίχνευση των εμβρυϊκών καρδιοπαθειών βασίζεται σχεδόν αποκλειστικά στις ικανότητες και γνώσεις του ιατρού που επιτελεί τον βασικό υπερηχογραφικό έλεγχο της ανατομίας του εμβρύου. Διεθνώς όμως η αποτελεσματικότητα του βασικού ελέγχου στην ανίχνευση των συγγενών καρδιοπαθειών στο έμβρυο είναι η χαμηλότερη συγκριτικά με κάθε άλλο λειτουργικό σύστημα, με περισσότερες από τις μισές περιπτώσεις να διαφεύγουν της διάγνωσης. Η διαπίστωση της μειωμένης διαγνωστικής ευαισθησίας της δισδιάστατης "βασικής" υπερηχοκαρδιογραφικής απεικόνισης καθιστά ως πρώτη προτεραιότητα την αξιολόγηση κάθε νέας υπερηχοκαρδιοχογραφικής τεχνικής, περιλαμβανόμενης και της τρισδιάστατης υπερηχοκαρδιογραφίας, κυρίως σε σχέση με την δυνατότητα βελτίωσης της ανίχνευσης των εμβρυϊκών καρδιοπαθειών στην καθημερινή κλινική πράξη.

Εικόνα 1. *Τεχνική STIC. Σάρωση και αναπαραγωγή διαδοχικών τομών, από το επίπεδο της άνω κοιλίας (πρώτη άνω σειρά), την απεικόνιση 4 κοιλοτήτων (μεσαία σειρά), στην απεικόνιση των μεγάλων αγγείων. Προγεννητική διάγνωση μετάθεσης μεγάλων αγγείων (d-TGA)-[Μονάδα Εμβρυϊκής Καρδιολογίας, ΠαΓΝΗ]*

3D-εμβρυϊκή υπερηχοκαρδιογραφία: ορισμός

Η ανθρώπινη όραση είναι αντικειμενικά μια τρισδιάστατη αίσθηση που ικανοποιείται ακόμα και με την ψευδαίσθηση της τρίτης διάστασης (προοπτική στην τέχνη). Έτσι η τρισδιάστατη απεικόνιση της εμβρυϊκής καρδιαγγειακής ανατομίας πλεονεκτεί εξ'ορισμού της δισδιάστατης (τομογραφικής) απεικόνισης: η πρώτη προσφέρει άμεση αντίληψη της θέσης στο χώρο των καρδιαγγειακών δομών, η δεύτερη απαιτεί νοητή ανασύσταση (και φαντασία) για την κατανόηση της σχέσεως των διαδοχικών δισδιάστατων τομών. Στον ευρύτερο ορισμό της τρισδιάστατης (3D) εμβρυικής υπερηχοκαρδιογραφίας, εκτός από τις εύκολα αντιληπτές τρισδιάστατες αναπαραστάσεις των καρδιαγγειακών δομών περιλαμβάνεται και κάθε τεχνική λήψης (σάρωσης) όλου του (τρισδιάστατου) όγκου του εμβρυϊκού θώρακα, που επιτρέπει την ανασύσταση με χρήση ειδικών λογισμικών, είτε με μορφή δισδιάστατων ή τρισδιάστατων εικόνων κάθε δομής που περιλαμβάνεται στον όγκο αρχικής σάρωσης.

Εάν ο χρόνος θεωρηθεί ως 4η διάσταση, τότε η απεικόνιση κινούμενων 3D καρδιαγγειακών δομών, αναφέρεται ως 4D-υπερηχοκαρδιογραφία, δηλαδή ταχεία αλληλουχία 3D εικόνων με αντίληψη της κίνησης.

3D εμβρυϊκή υπερηχοκαρδιογραφία: τεχνικές

1). Τεχνική STIC (spatio-temporal-image-correlation): Η τρισδιάστατη απεικόνιση βασίζεται στη σωστή χρονική και τοπική επαναδιάταξη διαδοχικών δισδιάστατων (2D) εικόνων[6,7]. Η στροφική κίνηση των κρυστάλλων της ηχοβόλου κεφαλής επιτρέπει την διαδοχική σάρωση ενός όγκου διαδοχικών 2D επιπέδων[8,9], με υψηλής συχνότητας δειγματοληψία (frame rate) (Εικόνα 1). Ειδικό λογισμικό επιτρέπει την ανασύσταση ενός πλήρους καρδιακού κύκλου για κάθε επίπεδο τομής. Η επαναδιάταξη των εικόνων βασίζεται στην σωστή αναγνώριση των συστολικών εικόνων καθώς το ηλεκτροκαρδιογράφημα απουσιάζει[8]. Παράλληλα, μολονότι η αρχική σάρωση γίνεται σε ένα αρχικό επίπεδο (επίπεδο Α), το λογισμικό επιτρέπει την εκ των υστέρων (off-line) ανασύσταση ενός καρδιακού κύκλου και σε πρόσθετα, κάθετα στο αρχικό και μεταξύ τους, επίπεδα (Β, C) αλλά και σε κάθε επίπεδο δυνητικά (Εικόνα 2).
2). Τρισδιάστατη υπερηχογραφία αληθούς χρόνου (real time 3D): βασίζεται στη χρήση ειδικού ηχοβολέα που περιέχει διαδοχικά επίπεδα κρυστάλλων σε διάταξη πυραμίδας (matrix probe) και επιτυγχάνει την ταυτόχρονη σάρωση ενός συγκεκριμένου όγκου. Καθώς ο όγκος των δεδομένων λαμβάνεται ταυτόχρονα, θεωρητικά άπειρα επίπεδα τομών με πραγματική σύγχρονη πληροφορία είναι διαθέσιμα στο χρήστη ενώ η απουσία σημείου χρονικής αναφοράς δεν αποτελεί μειονέκτημα[10-13].

3D εμβρυϊκή υπερηχοκαρδιογραφία: συγκριτικά πλεονεκτήματα

Η τρισδιάστατη εμβρυϊκή υπερηχοκαρδιογραφία έχει σαφή θεωρητικά και πρακτικά πλεονεκτήματα:
α) ταχύτατη λήψη (<30 sec) όλης της απαιτούμενης πληροφορίας -μείωση του χρόνου υπερηχητικής έκθεσης του εμβρύου, β) ανασύσταση όλων των συνιστώμενων με βάση τις κατευθυντήριες οδηγίες τομών για την πλήρη αξιολόγηση του καρδιαγγειακού συστήματος,

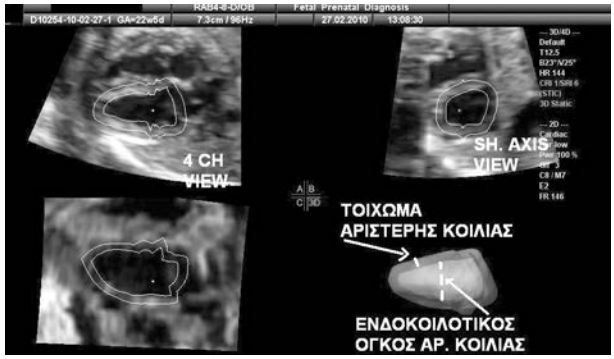

Εικόνα 2. *Προσδιορισμός μυοκαρδιακής μάζας και ενδοκοιλοτικών όγκων εμβρυϊκής καρδιάς. [Μονάδα Εμβρυϊκής Καρδιολογίας, ΠαΓΝΗ]*

[2-5,14] (Εικόνα 1), γ) απεικόνιση σε 3 κάθετα μεταξύ τους επίπεδα της περιοχής ενδιαφέροντος[8,14-18], δ) επιτέλεση αξιόπιστων ογκομετρικών μετρήσεων (μυοκαρδιακής μάζας, κοιλοτήτων)[19-21] (Εικόνα 2) ε) "εικονική" εξομοίωση της εξέτασης στον υπολογιστή με προσομοίωση κάθε κίνησης του ηχοβολέα[22], (Εικόνα 3) στ) ανασύσταση τομών πρακτικά αδύνατων ή εξαιρετικά δύσκολων να ληφθούν (Εικόνα 4) με την δισδιάστατη υπερηχοκαρδιογραφία, [13,15,18,23,24] που αναδεικνύουν έξοχα την ανώμαλη ανατομία [25-29], με επιλέξιμο πάχος τομής (rendering), όπως των κολποκοιλιακών βαλβίδων, του μεσοκολπικού και μεσοκοιλιακού διαφράγματος [23,30] ζ) τρισδιάστατη παρουσίαση ως εκμαγείων των μεγάλων αγγείων[31] και των σχέσεων μεταξύ τους[27] με την χρήση πληροφοριών αιματικής ροής που λήφθηκαν άμεσα (B-flow)[32] ή με τεχνική Doppler (color, power Doppler). [8,33-36]

3D εμβρυϊκή υπερηχοκαρδιογραφία: κλινική αποτελεσματικότητα

Καθώς οι σύγχρονες κατευθυντήριες οδηγίες επιτέλεσης του εμβρυικού υπερηχοκαρδιογραφήματος αφορούν μόνο την δισδιάστατη απεικόνιση, η τρισδιάστατη απεικόνιση, πριν την γενίκευση της χρήσης της, πρέπει να έχει αποδεδειγμένα συγκρίσιμη διαγνωστική ευαισθησία με την δισδιάστατη υπερηχοκαρδιογραφία. Μεμονωμένες μελέτες έχουν δείξει συγκρίσιμη ευαισθησία και ειδικότητα της 3D και 2D εμβρυικής υπερηχοκαρδιογρα-

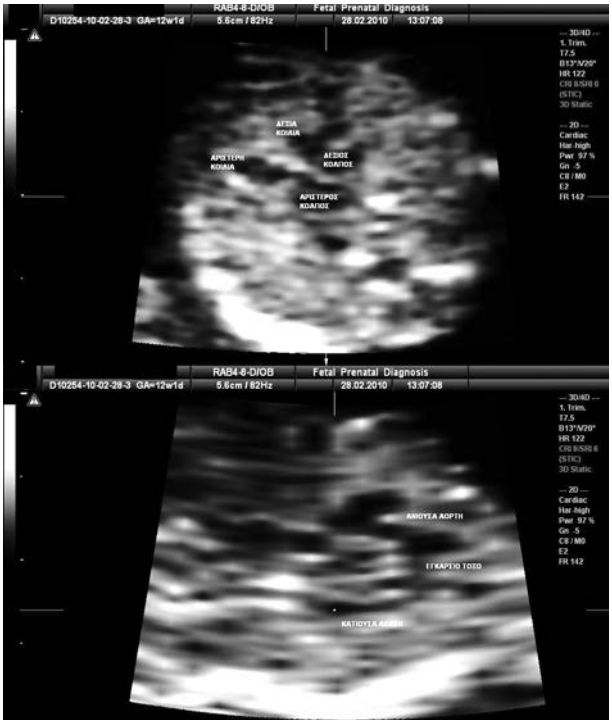

Εικόνα 3. *"Εικονική επανεξέταση": Από το αρχικό εγκάρσιο επίπεδο σάρωσης (άνω εικόνα, απεικόνιση 4 κοιλοτήτων) ο χρήστης περιστρέφει εικονικά τον ηχοβολέα σε οβελιαίο επίπεδο (κάτω εικόνα- απεικόνιση αορτικού τόξου). Πρώιμο εμβρυϊκό 3D υπερηχοκαρδιογράφημα, ΗΚ 12 εβδομάδων [Μονάδα Εμβρυϊκής Καρδιολογίας, ΠαΓΝΗ]*

φίας, όταν επιτελούνται από εξειδικευμένο προσωπικό[37]. Η μόνη διαθέσιμη πολυκεντρική μελέτη (COFEHD Study) με συμμετοχή 7 κέντρων από 4 χώρες, κατέγραψε ευαισθησία 93%, ειδικότητα 97% και άριστη συμφωνία διαγνώσεων (κ=0.97) σε μελέτη κυήσεων 18-26 εβδομάδων.[38] Οι συγγραφείς καταλήγουν στο συμπέρασμα της άριστης διαγνωστικής ακρίβειας της μεθόδου (και ως τηλεϊατρικής εφαρμογής) με την προϋπόθεση της τελικής αξιολόγησης μόνο από κέντρα αναφοράς.

3D εμβρυϊκή υπερηχοκαρδιογραφία: πρώιμη ανίχνευση ΣΚ

Η αναγνώριση της αυξημένης αυχενικής διαφάνειας ως ανεξάρτητου παράγοντα κινδύνου για εμβρυϊκή ΣΚ[39] έχει οδηγήσει στην σύσταση για επιτέλεση πρώιμου εμβρυϊκού

Εικόνα 4. *Ανασύσταση εικονικής τομής βραχέως άξονα μεγάλων αγγείων: Η αορτική βαλβίδα εκφύεται δεξιότερα και έμπροσθεν της μικρής διαμέτρου (στενωτικής) πνευμονικής βαλβίδας, μετάθεση (d-TGA) μεγάλων αγγείων. [Μονάδα Εμβρυϊκής Καρδιολογίας, ΠαΓΝΗ]*

υπερηχοκαρδιογραφήματος νωρίς στην κύηση[4], σύγχρονα σχεδόν με την επιτέλεση της αυχενικής διαφάνειας. Παρά τους τεχνικούς περιορισμούς που επηρεάζουν την διαγνωστική ακρίβεια του πρώιμου εμβρυϊκού υπερηχοκαρδιογραφήματος, η αναγνώριση της παρουσίας των βασικών καρδιαγγειακών δομών και των φυσιολογικών τους σχέσεων και συμμετρίας, είναι εφικτή και αποκλείει σχεδόν με ασφάλεια την πλειονότητα των ΣΚ με δυσμενή πρόγνωση. Η πρώιμη απεικόνιση της εμβρυϊκής καρδιάς είναι εφικτή και με την 3D υπερχοκαρδιογραφία (Εικόνα 3). Η διακολπική υπερηχοκαρδιογραφική απεικόνιση με την τεχνική STIC, έχει 90% ευαισθησία και 96% ειδικότητα στην διάγνωση ΣΚ σε μέση ηλικία κύησης 13 εβδομάδων[40], ενώ ικανοποιητικά αποτελέσματα έχει και η διακοιλιακή απεικόνιση.[41]

3D υπερηχοκαρδιογραφία και τηλεϊατρική

Η σημαντικότερη όμως κλινική χρησιμότητα της τρισδιάστατης υπερηχοκαρδιογραφίας είναι η δυνατότητα αποστολής όλου του όγκου των αρχικών δεδομένων που μπορούν να ανασυσταθούν και να αξιολογηθούν από απόσταση, με τη χρήση ειδικού λογισμικού, από εξειδικευμένους στην εμβρυϊκή καρδιολογία ιατρούς[38,41-43]. Η τηλεϊατρική αυτή εφαρμογή έχει εξαιρετική πρακτική και

ερευνητική χρησιμότητα, ιδιαίτερα σε χώρες όπως η δική μας, με συγκέντρωση των εξειδικευμένων υπηρεσιών υγείας σε λίγα κέντρα και τη δύσκολη, λόγω γεωγραφίας, πρόσβαση του πληθυσμού σε αυτά (Εικόνα 1 και 4).

3D υπερηχοκαρδιογραφία: περιορισμοί

Και οι δύο τεχνικές 3D υπερηχοκαρδιογραφίας (STIC, real time 3D) δεν παύουν να υπόκεινται στον βασικό περιορισμό της υπερηχογραφίας, δηλαδή της ανάγκης καθορισμού από το χρήστη των διαγνωστικών προτεραιοτήτων. Η ποιότητα και η ποσότητα της πληροφορίας είναι αντίστροφα ανάλογες, και ο μεγαλύτερος όγκος δεδομένων που πρέπει να συλλεχθεί σε σύντομο διάστημα, δεν μπορεί παρά να γίνει σε βάρος άλλης πληροφορίας (διακριτικής ικανότητας στο χώρο, χρόνο, πληροφορία αιματικής ροής κτλ). Η λεπτομερής γνώση των τεχνικών περιορισμών και προτεραιοτήτων είναι απαραίτητες για την σωστή απεικόνιση και διάγνωση. Ο μέσος χρόνος ως την λήψη ενός σωστού τρισδιάστατου όγκου STIC φθάνει τα 7 λεπτά, ενώ 10 περίπου λεπτά χρειάζεται ένας έμπειρος χρήστης για την πλήρη αξιολόγηση των δεδομένων.[37] Το κόστος των συστημάτων 3D υπερηχοκαρδιογραφίας και των αντίστοιχων λογισμικών προς το παρών αποτελεί τέλος περαιτέρω περιορισμό ευρείας χρήσης τους.

Συμπεράσματα

Η τρισδιάστατη απεικόνιση της εμβρυϊκής καρδιάς δεν ικανοποιεί μόνο την αισθητική μας αντίληψη, αλλά πράγματι προσφέρει πολύτιμες πρόσθετες ή μοναδικές διαγνωστικές πληροφορίες συγκριτικά με την δισδιάστατη εμβρυϊκή υπερηχοκαρδιογραφία. Η τρισδιάστατη απεικόνιση της ανατομίας θα συμβάλλει στην ακριβέστερη τελική ανατομική διάγνωση ενώ η δυνατότητα σύντομης ολοκλήρωσης της μελέτης και αποστολής των δεδομένων για εξ-αποστάσεως συμβουλευτική θα συμβάλλει στην βελτίωση της προγεννητικής ανίχνευσης των συγγενών καρδιοπαθειών σημαντικά. Προϋπόθεση όμως επιτυχούς κλινικής της εφαρμογής είναι η σωστή εκπαίδευση, η κατανόηση των ενδείξεων και των περιορισμών της νέας αυτής τεχνικής, και τέλος η επιτέλεσή της μόνο από εξειδικευμένο ιατρικό προσωπικό, όπως πρέπει να ισχύει σε κάθε ιατρική πράξη.

3D fetal echocardiography

Germanakis I.

Pediatric & Fetal Cardiology Unit, Dpt of Pediatrics, University Hospital Heraklion, Crete, Greece

Correspondence: Ioannis Germanakis, MD
Assist Prof. Pediatrics-Pediatric Cardiology
Faculty of Medicine, University of Crete
Tel 0030-2810-392097,
E mail: germjohn@med.uoc.gr

Summary
Fetal echocardiography remains the most challenging component of fetal anatomy sonographic evaluation. However, recent advances in echocardiography allowing for three-dimensional (3D), real time (4D) evaluation of cardiovascular anatomy and function have an important impact in fetal echocardiography as well. 3D echocardiography is a unique method of intracardiac volumes as well as heart chambers and great vessels arrangement assessment; facilitating the understanding of complex anatomy of malformed fetal hearts. Most importantly though, by allowing for a fast scanning of the fetal heart and for off-line reconstruction of "any" tomographic plane, 3D echocardiography establishes itself as a valuable diagnostic tool, for detailed reevaluation and remote consultation (telemedicine) without any need for repeated reevaluations of pregnant women. In the present review, the available 3D fetal echocardiography techniques and their clinical applications are presented in detail.

Key words: 3D fetal echocardiography, antenatal diagnosis, congenital heart disease.

Βιβλιογραφία

1.Lange LW, Sahn DJ, Allen HD, et al. Qualitative real-time cross-sectional echocardiographic imaging of the human fetus during the second half of pregnancy. Circulation. 1980;62:799-806.

2.Cardiac screening examination of the fetus: guidelines for performing the 'basic' and 'extended basic' cardiac scan. Ultrasound Obstet Gynecol. 2006;27:107-13.

3.Yagel S, Arbel R, Anteby EY, et al. The three vessels and trachea view (3VT) in fetal cardiac scanning. Ultrasound Obstet Gynecol. 2002;20:340-5.

4.Allan L, Dangel J, Fesslova V, et al. Recommendations for the practice of fetal cardiology in Europe. Cardiol Young. 2004;14:109-14.

5.Rychik J, Ayres N, Cuneo B, et al. American Society of Echocardiography guidelines and standards for performance of the fetal echocardiogram. J Am Soc Echocardiogr. 2004;17:803-10.

6.DeVore GR, Falkensammer P, Sklansky MS, Platt LD. Spatio-temporal image correlation (STIC): new technology for evaluation of the fetal heart. Ultrasound Obstet Gynecol. 2003;22:380-7.

7.Goncalves LF, Lee W, Chaiworapongsa T, et al. Four-dimensional ultrasonography of the fetal heart with spatiotemporal image correlation. Am J Obstet Gynecol. 2003;189:1792-802.

8.Yagel S, Cohen SM, Shapiro I, Valsky DV. 3D and 4D ultrasound in fetal cardiac scanning: a new look at the fetal heart. Ultrasound Obstet Gynecol. 2007;29:81-95.

9.Chaoui R, Hoffmann J, Heling KS. Three-dimensional (3D) and 4D color Doppler fetal echocardiography using spatio-temporal image correlation (STIC). Ultrasound Obstet Gynecol. 2004;23:535-45.

10. Maulik D, Nanda NC, Singh V, et al. Live three-dimensional echocardiography of the human fetus. Echocardiography. 2003;20:715-21.

11. Sklansky MS, DeVore GR, Wong PC. Real-time 3-dimensional fetal echocardiography with an instantaneous volume-rendered display: early description and pictorial essay. J Ultrasound Med. 2004;23:283-9.

12. Acar P, Dulac Y, Taktak A, Abadir S. Real-time three-dimensional fetal echocardiography using matrix probe. Prenat Diagn. 2005;25:370-5.

13. Sklansky M, Miller D, Devore G, et al. Prenatal screening for congenital heart disease using real-time three-dimensional echocardiography and a novel 'sweep volume' acquisition technique. Ultrasound Obstet Gynecol. 2005;25:435-43.

14. Espinoza J, Romero R, Kusanovic JP, et al. The role of the sagittal view of the ductal arch in identification of fetuses with conotruncal anomalies using 4-dimensional ultrasonography. J Ultrasound Med. 2007;26:1181-8; quiz 1189-90.

15. Espinoza J, Kusanovic JP, Goncalves LF, et al. A novel algorithm for comprehensive fetal echocardiography using 4-dimensional ultrasonography and tomographic imaging. J Ultrasound Med. 2006;25:947-56.

16. Espinoza J, Romero R, Kusanovic JP, et al. Standardized views of the fetal heart using four-dimensional sonographic and tomographic imaging. Ultrasound Obstet Gynecol. 2008;31:233-42.

17. Goncalves LF, Espinoza J, Romero R, Lee W, et al. Four-dimensional fetal echocardiography with spatiotemporal image correlation (STIC): a systematic study of standard cardiac views assessed by different observers. J Matern Fetal Neonatal Med. 2005;17:323-31.

18. Goncalves LF, Lee W, Espinoza J, Romero R. Examination of the fetal heart by four-dimensional (4D) ultrasound with spatio-temporal image correlation (STIC). Ultrasound Obstet Gynecol. 2006;27:336-48.

19. Bhat AH, Corbett V, Carpenter N, et al. Fetal ventricular mass determination on three-dimensional echocardiography: studies in normal fetuses and validation experiments. Circulation. 2004;110:1054-60.

20. Espinoza J, Gotsch F, Kusanovic JP, et al. Changes in fetal cardiac geometry with gestation: implications for 3- and 4-dimensional fetal echocardiography. J Ultrasound Med. 2007;26:437-43; quiz 444.

21. Messing B, Cohen SM, Valsky DV, et al. Fetal cardiac ventricle volumetry in the second half of gestation assessed by 4D ultrasound using STIC combined with inversion mode. Ultrasound Obstet Gynecol. 2007;30:142-51.

22. DeVore GR, Polanco B, Sklansky MS, Platt LD. The 'spin' technique: a new method for examination of the fetal outflow tracts using three-dimensional ultrasound. Ultrasound Obstet Gynecol. 2004;24:72-82.

23. Yagel S, Benachi A, Bonnet et al. Rendering in fetal cardiac scanning: the intracardiac septa and the coronal atrioventricular valve planes. Ultrasound Obstet Gynecol. 2006;28:266-74.

24. Chaoui R, Kalache KD, Hartung J. Application of three-dimensional power Doppler ultrasound in pre-

natal diagnosis. Ultrasound Obstet Gynecol. 2001;17:22-9.
25. Vinals F, Pacheco V, Giuliano A. Fetal atrioventricular valve junction in normal fetuses and in fetuses with complete atrioventricular septal defect assessed by 4D volume rendering. Ultrasound Obstet Gynecol. 2006;28:26-31.
26. Vinals F, Poblete P, Giuliano A. Spatio-temporal image correlation (STIC): a new tool for the prenatal screening of congenital heart defects. Ultrasound Obstet Gynecol. 2003;22:388-94.
27. Paladini D, Volpe P, Sglavo G, et al. Transposition of the great arteries in the fetus: assessment of the spatial relationships of the arterial trunks by four-dimensional echocardiography. Ultrasound Obstet Gynecol. 2008;31:271-6.
28. Hata T, Yan F, Dai SY, et al. Real-time 3-dimensional echocardiographic features of fetal cardiac tumor. J Clin Ultrasound. 2007;35:338-40.
29. Araujo Junior E, de Bussamra LC, et al. Prenatal diagnosis of Ebstein's anomaly using spatio-temporal image correlation (STIC) and inversion mode. Arch Gynecol Obstet. 2008.
30. Paladini D, Russo MG, Vassallo M, Tartaglione A. The 'in-plane' view of the inter-ventricular septum. A new approach to the characterization of ventricular septal defects in the fetus. Prenat Diagn. 2003;23:1052-5.
31. Goncalves LF, Espinoza J, Lee W, Nien, et al. A new approach to fetal echocardiography: digital casts of the fetal cardiac chambers and great vessels for detection of congenital heart disease. J Ultrasound Med. 2005;24:415-24.
32. Volpe P, Campobasso G, De Robertis V, et al. Two- and four-dimensional echocardiography with B-flow imaging and spatiotemporal image correlation in prenatal diagnosis of isolated total anomalous pulmonary venous connection. Ultrasound Obstet Gynecol. 2007;30:830-7.
33. Chaoui R, Kalache KD. Three-dimensional power Doppler ultrasound of the fetal great vessels. Ultrasound Obstet Gynecol. 2001;17:455-6.
34. Chaoui R, Schneider MB, Kalache KD. Right aortic arch with vascular ring and aberrant left subclavian artery: prenatal diagnosis assisted by three-dimensional power Doppler ultrasound. Ultrasound Obstet Gynecol. 2003;22:661-3.
35. Espinoza J, Goncalves LF, Lee W, Mazor M, Romero R. A novel method to improve prenatal diagnosis of abnormal systemic venous connections using three- and four-dimensional ultrasonography and 'inversion mode'. Ultrasound Obstet Gynecol. 2005;25:428-34.
36. Goncalves LF, Romero R, Espinoza J, Lee W, et al. Four-dimensional ultrasonography of the fetal heart using color Doppler spatiotemporal image correlation. J Ultrasound Med. 2004;23:473-81.
37. Bennasar M, Martinez JM, Gomez O, et al. Accuracy of four-dimensional spatiotemporal image correlation echocardiography in the prenatal diagnosis of congenital heart defects. Ultrasound Obstet Gynecol;36:458-64.
38. Espinoza J, Lee W, Comstock C, et al. Collaborative study on 4-dimensional echocardiography for the diagnosis of fetal heart defects: the COFEHD study. J Ultrasound Med;29:1573-80.
39. Hyett J, Sonek J, Nicolaides K. Nuchal translucency and the risk of congenital heart disease. Obstet Gynecol. 2007;109:1455-6; author reply 1456-7.
40. Bennasar M, Martinez JM, Olivella A, et al. Feasibility and accuracy of fetal echocardiography using four-dimensional spatiotemporal image correlation technology before 16 weeks' gestation. Ultrasound Obstet Gynecol. 2009;33:645-51.
41. Vinals F, Ascenzo R, Naveas R, et al. Fetal echocardiography at 11 + 0 to 13 + 6 weeks using four-dimensional spatiotemporal image correlation telemedicine via an Internet link: a pilot study. Ultrasound Obstet Gynecol. 2008;31:633-8.
42. Michailidis GD, Simpson JM, Karidas C, Economides DL. Detailed three-dimensional fetal echocardiography facilitated by an Internet link. Ultrasound Obstet Gynecol. 2001;18:325-8.
43. Vinals F, Mandujano L, Vargas G, Giuliano A. Prenatal diagnosis of congenital heart disease using four-dimensional spatio-temporal image correlation (STIC) telemedicine via an Internet link: a pilot study. Ultrasound Obstet Gynecol. 2005;25:25-31.

ΣΥΝΕΔΡΙΑ 2011

❑ ***First International Congress of Breast Disease Centers***,*Paris, France, 21-22 January 2011, Tel: +30 142 499 293, E mail: marc.espie@sls.aphp.fr , www.saint-louis-reseau-sein.org/index.html*

❑ ***Contemporary Ob/Gyn ultrasound: Recent Advances and Clinical Practice & Ian Donald Inter-University School of Medical ultrasound*** *Honolulu, 28-29/1/2011, Hawaii, www.ultrasoundhawaii.org*

❑ ***Workshop on Clinical Genetics & Fetal Medicine,***
6-7/2/2011, Agra (India)

❑ ***3ο Σεμινάριο Γυναικολογικής Ογκολογίας,*** *25-27 Φεβρουαρίου 2011 - Μέγαρο Μουσικής Αθηνών, Καθηγητής: Α. Αντσακλής, MDcongress, Αλ. Παναγούλη 118, 153 43 Αγ. Παρασκευή, Τηλ.: 210.6074200, e-mail: md@mdcongress.gr, www.gynoncology2011.mdcongress.gr*

❑ ***Ian Donald meeting in Belgrade,***
4-5 March 2011, www.aria.co.rs

❑ ***4ο Εντατικό Σεμινάριο Εφηβικής Ιατρικής: "Ενδιαφέροντα θέματα γυναικολογικής ενδοκρινολογίας",***
18/3/2011 12.30

❑ ***2nd Perinatal Symposium, "Cesarean Section: impact on mother and child",*** *19/03/2011 Aretaieio Hospital, Tel: +30 210 7787016, Fax: +30 210 7787566, firstce@hol.gr*

❑ ***Diabetes and Pregnancy,***
24-26 Μαρτίου 2011, Salzburg, Austria, dip@kenes.com, Phone: +41 22 9080488

❑ ***5ο ΠΑΝΕΛΛΗΝΙΟ ΣΥΝΕΔΡΙΟ ΚΛΙΜΑΚΤΗΡΙΟΥ & ΕΜΜΗΝΟΠΑΥΣΗΣ,*** *2-2/4/11, Ξενοδοχείο Στράτος Βασιλικός Αθήνα, 2107787016, firstce@hol.gr*

❑ ***Winter School in Perinatal Medicine,*** *4-8 Απριλίου 2011, Zermatt, Switzerland, Polish Society of Perinatal Medicine, gbrebor@gpsk.am.poznan.pl*

❑ ***Female Surgery,*** *7-9 Απριλίου 2011, Florence, Italy, www.mcaevents.org*

❑ ***2ο Συνέδριο Ελληνικής Εταιρείας Γυναικολογικής Ρομποτικής Χειρουργικής,*** *Ελληνική Εταιρεία Γυναικολογικής Ρομποτικής Χειρουργικής, 15 Απριλίου (Πρακτικό Μέρος) & 16 Απριλίου (Θεωρητικό Μέρος) - Μαιευτήριο ΙΑΣΩ, Καθηγητής: Γεώργιος Μαρούλης, Γραμματεία: MDcongress, Αλ. Παναγούλη 118, 153 43 Αγ. Παρασκευή, Τηλ.: 210.6074200, e-mail: md@mdcongress.gr, www.robotgyn2011.mdcongress.gr*

❑ ***45th Annual Scientific,*** *13-16, 2011, Meeting, Crete*

❑ ***4ο Παγκρήτιο Μετεκπαιδευτικό Σεμινάριο Μαιευτικής - Γυναικολογίας με θέμα: «Κυήσεις Υψηλού Κινδύνου: Διάγνωση & Αντιμετώπιση»***, *Κρήτη, 9-10 Απριλίου 2011, Πανεπιστημιακή Μαιευτική - Γυναικολογική Κλινική Ηρακλείου, 2810375000*

❑ ***International Congress and Student Award in Reproductive Medicine,***
15-17 Απριλίου 2011, YAZD

❑ ***Fetal Imaging,***
18-19 Απριλίου 2011, Paris, www.ultrasound2011.org

❑ ***Ian Donald School,***
5-7 Μαίου 2011, Dubrovnik, Croatia, www.iandonaldschool.org

❑ ***12ο Πανελλήνιο Συνέδριο Μαστολογίας,*** *6-8 Μαίου 2011, Καλαμάτα*

❑ ***LISBONNE, EUROGIN,*** *8-10/5/2011*

❑ ***9η Επιστημονική Συνάντηση «Πρωτογενής και δευτερογενής Πρόληψη του Γυναικολογικού Καρκίνου»*** *Ελληνική Εταιρεία Έρευνας και Αντιμετώπισης του Ιού των Θηλωμάτων (HPV) σε συνεργασία με Δ' Μαιευτική & Γυναικολογική Κλινική Αριστοτελείου Πανεπιστημίου Θεσσαλονίκης, 13-15 Μαΐου 2011 - Ξενοδοχείο Hyatt Regency Θεσσαλονίκη, Καθηγητής Θεόδωρος Αγοραστός, e-mail: agorast@auth.gr, www.9preventgyncancer.mdcongress.gr*

❑ ***3rd congress of the SEEPM (South East European Association of Perinatal Medicine),***
19-22 Μαίου 2011, Bucharest

❑ ***FGOM's session in 2011 in Nice (France)****, 23-25/5/11*

❑ ***Fetus as a Patient,*** *26-28 Μαίου 2011, Taormina, Italy, MCA Events srl,*
Phone: +39 02 34934404, info@mcaevents.org

❑ ***1st ADVANCED COURSE of Ultrasound, Fetal Medicine and Infertility,****29-31 Μαίου 2011, Villasimius, Cagliari*
www.imceurope.eu

❑ ***XXIII Perinatal Medicine,****13-16 Ιουνίου 2011, European Congress, Paris, www.mcaevents.org*

❑ ***The Russian Association of Perinatal Medicine, in cooperation with the European Association of Perinatal Medicine (EAPM) and the World Association of Perinatal Medicine (WAPM), organizes an "International Meeting of Perinatal Medicine"*** *16-18 Ιουνίου 2011, Academician of the Russian Academy of Medical Sciences, Moscow, www.raspm.ru*

❑ ***9ο Ευρωπαϊκό Σεμινάριο Κολποσκόπησης & Παθολογίας Τραχήλου,*** *Γυναικολογικό Ινστιτούτο Αθηνών*
16-18 Ιουνίου 2011 - Πρακτικό Μέρος 16/6 Μαιευτήριο ΙΑΣΩ & Θεωρητικό Μέρος 17-18/06 Ξενοδοχείο Hilton, Καθηγητής: Ε. Διακομανώλης, Οργάνωση: MDcongress, Αλ. Παναγούλη 118, 153 43 Αγ. Παρασκευή, Τηλ.: 210.6074200, e-mail: md@mdcongress.gr, www.athensefc2011.mdcongress.gr

❑ ***22η Ετήσια Ειδική Σύνοδος Ελληνικής Μαιευτικής & Γυναικολογικής Εταιρείας,*** *25-26 Ιουνίου 2011 - Costa Navarino Πύλος Μεσσηνίας, Πρόεδρος: Καθ. Α. Αντσακλής, Οργάνωση: MDcongress, Αλ. Παναγούλη 118, 153 43 Αγ. Παρασκευή, Τηλ.: 210.6074200, e-mail: md@mdcongress.gr, www.22hsogmeeting.mdcongress.gr*

❑ ***8th Congress on Women's Health and Disease,*** *Ελληνική Εταιρεία Παιδικής και Νεανικής Γυναικολογίας*
1-3 Σεπτεμβρίου 2011 - Ξενοδοχείο Kypriotis Κω, Καθηγητής: Γ.Κ. Κρεατσάς, Οργάνωση: MDcongress, Αλ. Παναγούλη 118, 153 43 Αγ. Παρασκευή, Τηλ.: 210.6074200, e-mail: md@mdcongress.gr, www.womenshealth2011.com

❑ ***7th International Symposium on Multiple Pregnancies, International Academy of Perinatal Medicine,***
Ελληνική Εταιρεία Προγεννητικής Διάγνωσης και Θεραπείας του Εμβρύου, 3-4 Σεπτεμβρίου 2011 - Ξενοδοχείο Hilton Καθηγητής: Α. Αντσακλής, Οργάνωση: MDcongress, Αλ. Παναγούλη 118, 153 43 Αγ. Παρασκευή, Τηλ.: 210.6074200, e-mail: md@mdcongress.gr, www.iapm2011.mdcongress.gr

❑ ***Birth,*** *9-11 Σεπτεμβρίου 2011, Clinical Challenges in Labour and Delivery,*
Chicago, Illinois - USA, www.birth2011.org

❑ ***WORLD CONGRESS ISUOG,*** *18-22 Σεπτεμβρίου 2011, LOS ANGELES*

❑ ***20th Annual Congress European Society for Gynaecological Endoscopy (ESGE),*** *21-24 Σπτεμβρίου 2011, esge@promoleader.com, Tel.: +39 055 2462201*

❑ ***9th International Scientific Meeting,*** *27-30 Σεπτεμβρίου 2011, Royal College of Obstetricians and Gynaecologists Athens, Greece, www.rcog2011.com*

❑ ***16ο Πανελλήνιο Συνέδριο Περιγεννητικής Ιατρικής,*** *Ελληνική Εταιρεία Περιγεννητικής Ιατρικής 21-23 Οκτωβρίου 2011 - Μέγαρο Μουσικής Αθηνών, Αν. Καθηγητής Ν. Παπαντωνίου, Οργάνωση: MDcongress, Αλ. Παναγούλη 118, 153 43 Αγ. Παρασκευή, Τηλ.: 210.6074200, e-mail: md@mdcongress.gr,www.16perinatal.mdcongress.gr*

❑ ***10th World Congress of Perinatal Medicine***
8-11 Νοεμβρίου 2011, Punta del Este, Uruguay, Phone: 00598 2 900 5828, 10wcpm@personas.com.uy

❑ ***14th COGI Congress,***
17-20 Νοεμβρίου /2011, Paris, ruthi.yahav@congressmed.com

❑ ***5th Advanced Course of Ultrasound in Obstetrics and Gynecology, Ian Donald School,*** *Ελληνική Εταιρεία Υπερήχων στη Μαιευτική και Γυναικολογία, 10-11 Δεκεμβρίου 2011 - Μουσείο Γουλανδρή Φυσικής Ιστορίας, Καθηγητής: Α. Αντσακλής, Οργάνωση: MDcongress, Αλ. Παναγούλη 118, 153 43 Αγ. Παρασκευή, Τηλ.: 210.6074200, e-mail: md@mdcongress.gr, www.iandonald2011.mdcongress.gr*

❑ ***10th World Congress,*** *11-14 Δεκεμβρίου 2011, International Association Maternal and Neonatal Health, Ρώμη, Ιταλία www.iamaneh.org, Tel. +39 02.34.93.44.04*

Σημείωση: Παρακαλούνται οι οργανωτές συνεδρίων να ενημερώνουν έγκαιρα την Εταιρεία για τα προσεχή συνέδριά τους προς αποφυγή επικάλυψης.

ΥΠΕΡΗΧΟΓΡΑΦΙΑ

Τόμος 7, Τεύχος 4, Οκτώβριος - Δεκέμβριος 2010

ΕΥΡΕΤΗΡΙΟ 6ΟΥ ΤΟΜΟΥ

01 ***Επιτυχής έκβαση εγκυμοσύνης σε Δίκερη Μονοτράχηλη μήτρα***
Θανασάς Ι., Τζιομάκη Μ., Κυριακίδης Δ., Παπαδοπούλου Α., Μπουρσιάνη Κ., Μπαμπάνης Α.

09 ***Πιλοτική μελέτη αξιολόγησης της αυχενικής διαφάνειας και της ανατομίας του εμβρύου στο 1ο τρίμηνο της κύησης με τη χρήση της 2D και 3D υπερηχογραφίας***
Αναστασάκης Ε., Δασκαλάκης Γ., Χειρίδης Π., Θεοδωρά Μ., Μπλάνας Κ., Κομητα Ο., Αντσακλής Α.

25 ***Υπερηχογραφική διάγνωση οπισθοηβικού αιματώματος τέσσερεις εβδομάδες ύστερα από τοποθέτηση συνθετικής ταινίας (TVT) για ακράτεια ούρων. Ένα ενδιαφέρον περιστατικό και ανασκόπηση της βιβλιογραφίας***
Μπλάνας Κ., Θεοδωρά Μ., Morris E.

31 ***Ο ρόλος της υπερηχογραφίας στην διάγνωση του εμβρυϊκού ιεροκοκκυγικού τερατώματος. Παρουσίαση περιστατικού και ανασκόπηση της βιβλιογραφίας***
Καλμαντής Κ., Κιτμιρίδης Σ., Δασκαλάκης Γ., Παπαντωνίου Ν., Μεσογίτης Σπ., Αντσακλής Α.

37 ***Ο ρόλος της doppler μελέτης της μέσης εγκεφαλικής αρτηρίας στη διάγνωση, παρακολούθηση και θεραπεία της εμβρυικής αναιμίας***
Κάππου Δ., Σηφάκης Σ.

53 ***Μεμονωμένη συστροφή υδροσάλπιγγας. Ένα σπάνιο αίτιο οξείας κοιλίας στη γυναικολογία***
Θανασάς Ι., Τζιομάκη Μ., Κυριακίδης Δ., Ράχη Μ., Τσιάκα Α., Καμπαγιάννης Ν., Πολύζου Ε.

61 ***Βλεννοκήλη σκωληκοειδούς απόφυσης: Απεικονιστικοί χαρακτήρες μιας σπάνιας οντότητας***
Παπουτσής Δ., Μπελίτσος Π., Πρωτοπαππάς Α., Σωτηροπούλου Μ., Λουτράδης Δ., Αντσακλής Α.

71 ***Μεγάλη Ωχρινοποιημένη Θυλακική Κύστη της Κύησης: Παρουσίαση Περιστατικού και Ανασκόπηση της Βιβλιογραφίας***
Δέλκος Δ., Βασιλειάδου Δ., Βενιζέλος Ι., Νικολαΐδου Χ., Βοσνάκης Χ., Μπέτσας Γ.

81 ***Σύγκριση της διαγνωστικής ακρίβειας του διακολπικού υπερηχογραφήματος και της υστεροσκόπησης σε ασυμπτωματικές μετεμμηνοπαυσιακές γυναίκες***
Καλαμπόκας Θ., Αραβαντίνος, Λ., Καλαμπόκας Ε., Γρηγορίου Ο., Μπότσης Δ.

87 ***Νευροαναπτυξιακή έκβαση σε παιδιά με διαμαρτίες της παρεγκεφαλίδας: Συστηματική ανασκόπηση βιβλιογραφίας***
Μπακούλας Β., Γιατράκου Ε., Γκίκα Α., Μπότσης Δ.

99 ***Ανασκοπήσεις***
Ντόμαλη Α.

117 ***ΟΜΙΛΙΑ: 3ο Πανελλήνιο Συνέδριο Υπερήχων στη Μαιευτική & Γυναικολογία***
Ιατρική αμέλεια στον υπερηχογραφικό έλεγχο - ευθύνη για πλημμελή ιατρική πληροφορία
Κανελλοπούλου-Μπότη Μ.

129 ***Μέθοδοι μέτρησης όγκου (volume) του τραχήλου της μήτρας: Νέες τεχνικές και κλινική σημασία των μετρήσεων όγκου τραχήλου***
Παπουτσής Δ., Δασκαλάκης Γ., Ντόμαλη Α., Μπελίτσος Π., Αντωνάκου Α., Μεσογίτης Σ., Παπαντωνίου Ν., Αντσακλής Α.

139 ***ΟΜΙΛΙΑ: 3ο Πανελλήνιο Συνέδριο Υπερήχων στη Μαιευτική & Γυναικολογία***
Τρισδιάστατη (3D) υπερηχοκαρδιογραφία στο έμβρυο
Γερμανάκης Ι.

κορυφαία εκλογή!

Legofer

Πρωτεϊνοπλεκτρικός σίδηρος

Δοκιμασμένα πρώτο!

LG10/09

Product marketed under license of Italfarmaco SpA-Italy

ELPEN

ELPEN Α.Ε. Φαρμακευτική Βιομηχανία
Γραφεία Επιστημονικής Ενημέρωσης, Σεβαστείας 11, 115 28 Αθήνα, Τηλ.: 210 74 88 711
Εθνικής Αντιστάσεως 114, 551 34 Θεσσαλονίκη, Τηλ.: 2310 459 920-1

www.elpen.gr

ISO 9002

FlyingColours

GE Healthcare

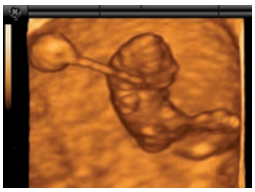
8th pregnancy week

10th pregnancy week

12th pregnancy week

14th pregnancy week

16th pregnancy week

18th pregnancy week

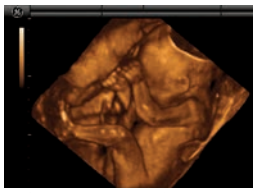
21st pregnancy week

Look, it's me!

26th pregnancy week

32nd pregnancy week

34th pregnancy week

Αγαπημένη μου Μαμά,

Το μεγαλύτερο θαύμα της ανθρώπινης φύσης συμβαίνει εδώ, ακριβώς κάτω από την καρδιά σου. Είμαι εγώ, το μωρό σου, που μεγαλώνω μέσα σου. Όπως βλέπεις με μοναδικό τρόπο στις τρισδιάστατες υπερηχογραφικές εικόνες, από την αρχή είμαι ένα πολύ μικρό ανθρωπάκι. Τόσο μικρό που μόνο η δική σου συνεχής φροντίδα και προστασία είναι η εγγύηση για μένα και για την ασφάλειά μας. Τώρα μαζι με τον ιατρό σου μπορείς να με βλέπεις σε πραγματικό χρόνο σε κάθε υπερηχογραφική σου εξέταση και να βεβαιώνεσαι για την καλή μου υγεία. Το αισθάνεσαι, πόσο μεγαλώνει ο δεσμός μας κάθε φορά που με βλέπεις στο υπερηχογράφημα 3D;

Σ'ευχαριστώ για την αγάπη σου.
Ανυπομονώ τόσο πολύ να σε δω !!!

GE imagination at work

GE Medical Systems Ελλάς Α.Ε.Ε.
Λ. Κύπρου 156 & Κωνσταντινουπόλεως 91
164 51 Αργυρούπολη, Αθήνα
Τηλ.: 210 9690 990, 210 9690980 • Fax: 210 9625 931
www.gehealthcare.com/grel