ΤΟΜΟΣ 7 • ΤΕΥΧΟΣ 1 • ΙΑΝΟΥΑΡΙΟΣ - **ΜΑΡΤΙΟΣ 2010**

Ελληνική Εταιρεία Υπερηχών στη Μαιευτική & Γυναικολογία
Hellenic Society For Ultrasound In Obstetrics & Gynecology

ΥΠΕΡΗΧΟΓΡΑΦΙΑ

ΠΕΡΙΟΔΙΚΟ ΤΗΣ ΕΛΛΗΝΙΚΗΣ ΕΤΑΙΡΕΙΑΣ ΥΠΕΡΗΧΩΝ ΣΤΗ ΜΑΙΕΥΤΙΚΗ & ΓΥΝΑΙΚΟΛΟΓΙΑ

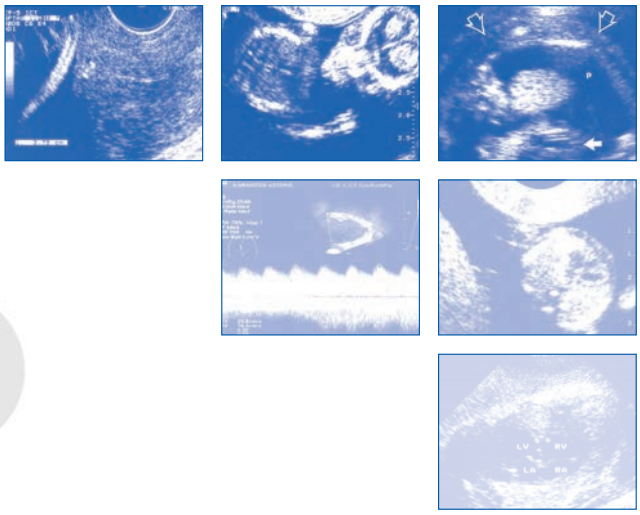

Περιεχόμενα

Επιτυχής έκβαση εγκυμοσύνης σε Δίκερη Μονοτράχηλη μήτρα

Πιλοτική μελέτη αξιολόγησης της αυχενικής διαφάνειας και της ανατομίας του εμβρύου στο 1ο τρίμηνο της κύησης με τη χρήση της 2D και 3D υπερηχογραφίας

Υπερηχογραφική διάγνωση οπισθοηβικού αιματώματος τέσσερεις εβδομάδες ύστερα από τοποθέτηση συνθετικής ταινίας (TVT) για ακράτεια ούρων. Ένα ενδιαφέρον περιστατικό και ανασκόπηση της βιβλιογραφίας

Ο ρόλος της υπερηχογραφίας στην διάγνωση του εμβρυϊκού ιεροκοκκυγικού τερατώματος. Παρουσίαση περιστατικού και ανασκόπηση της βιβλιογραφίας

Διευθυντής Σύνταξης:
Α. Αντσακλής

Αν. Διευθυντής Σύνταξης:
Α. Αθανασιάδης

ΠΛΗΡΩΜΕΝΟ ΤΕΛΟΣ
Τοχ. Γραφείο ΚΕΜΠ,ΑΘ
Αριθμός Άδειας 4763

ΠΕΡΙΟΔΙΚΑ (Χ+7) ΕΦΗΜΕΡΙΔΕΣ ΕΚΔΟΤΩΝ

ΕΛΤΑ Hellenic Post

MDcommunications
ΕΝΤΥΠΟ ΚΛΕΙΣΤΟ ΑΡ. ΑΔΕΙΑΣ 1672/02 ΚΔΑ
ΑΛ. ΠΑΝΑΓΟΥΛΗ 118, ΑΓ. ΠΑΡΑΣΚΕΥΗ 153 43
ΚΩΔΙΚΟΣ ΜΜΕ 7216

ISSN 1109-9267

TMS
Tailor-made Medical Software

"Αξιόπιστη λύση για τη μηχανογράνωση της επιστήμης σας"

Iasis

Από το 2004 ως σήμερα, το **εξειδικευμένο πρόγραμμα** Ιατρικού Λογισμικού **IASIS της TMS**, καλύπτει αξιόπιστα, ολοκληρωμένα και με τρόπο απόλυτα προσαρμοσμένο στις απαιτήσεις και τις ιδιαιτερότητες της ελληνικής αγοράς, τις ανάγκες μηχανοργάνωσης και ολοκληρωμένης διαχείρισης:

- **Ιατρείων και εργαστηρίων 16 ειδικοτήτων**
- **Νοσοκομείων**
- **Διαγνωστικών Κέντρων**
- **Κέντρων Εξωσωματικής Γονιμοποίησης**
- **Κέντρων Αισθητικής Ιατρικής Κλινικών**

- Κορυφαία ποιότητα
- Λειτουργική αξιοπιστία
- Εξαιρετική σχέση ποιότητας - τιμής
- Άμεση και υπεύθυνη τεχνική υποστήριξη με την εγγύηση της TMS

Ειδικές εφαρμογές για:

- **ΓΥΝΑΙΚΟΛΟΓΟΥΣ / ΜΑΙΕΥΤΗΡΕΣ**
- **ΓΑΣΤΡΕΝΤΕΡΟΛΟΓΟΥΣ**
- **ΚΑΡΔΙΟΛΟΓΟΥΣ**
- **ΠΑΘΟΛΟΓΟΥΣ**
- **ΟΥΡΟΛΟΓΟΥΣ**
- **ΧΕΙΡΟΥΡΓΟΥΣ**
- **ΑΚΤΙΝΟΛΟΓΟΥΣ**
- **ΑΓΓΕΙΟΛΟΓΟΥΣ**
- **ΜΙΚΡΟΒΙΟΛΟΓΟΥΣ**
- **ΟΡΘΟΠΕΔΙΚΟΥΣ**
- **ΟΦΘΑΛΜΙΑΤΡΟΥΣ**
- **ΦΥΣΙΑΤΡΟΥΣ**
- **ΩΤΟΡΙΝΟΛΑΡΥΓΓΟΛΟΓΟΥΣ**
- **ΔΕΡΜΑΤΟΛΟΓΟΥΣ**

Το IASIS μεταξύ άλλων προσφέρει δυνατότητες εισαγωγής, ταξινόμησης και παραμετροποιημένης διαχείρισης δημογραφικών ή άλλων στοιχείων διαμόρφωσης, ολοκληρωμένων ιατρικών και εργαστηριακών φακέλων, με συνημμένες εικόνες, video ή data και ενσωματωμένες δυνατότητες ταχείας αναζήτησης χαρακτηρισμού, εκτύπωσης και γρήγορης αναζήτησης αποθηκευμένου οπτικοακουστικού υλικού, αντιπαραβολή πριν/μετά διαμόρφωσης, διαχείρισης και παρακολούθησης σε πραγματικό χρόνο τραπεζών ιατρικών και βιολογικών δειγμάτων συνταγογράφησης και παραμετρικής εκτύπωσης συνταγών ευέλικτης γραμματειακής, οικονομικής και λογιστικής διαχείρισης εξαγωγής δεδομένων σε σύγχρονη, στατιστικά αξιοποιήσιμη μορφή.

- Διαχείριση λειτουργιών από απόσταση (remote control)
- Πρόσβαση από φορητές συσκευές PDA
- Δυνατότητα αυτόματης εξαγωγής δεδομένων

Δ. Καμπούρογλου 36 & Μεσογείων, 11525 Ν. Ψυχικό, Τηλ.: 210 61 08 821, Fax: 210 61 08 838,
e-mail: info@tms.com.gr, www.tms.com.gr

ΥΠΕΡΗΧΟΓΡΑΦΙΑ

ISSN 1109-9267

ΤΡΙΜΗΝΙΑΙΑ ΕΚΔΟΣΗ

ΠΕΡΙΟΔΙΚΟ ΤΗΣ ΕΛΛΗΝΙΚΗΣ ΕΤΑΙΡΕΙΑΣ ΥΠΕΡΗΧΩΝ ΣΤΗ ΜΑΙΕΥΤΙΚΗ & ΓΥΝΑΙΚΟΛΟΓΙΑ

ΔΙΟΙΚΗΤΙΚΟ ΣΥΜΒΟΥΛΙΟ

ΠΡΟΕΔΡΟΣ :
Αντσακλής Αριστείδης
ΑΝΤΙΠΡΟΕΔΡΟΣ:
Μπότσης Δημήτριος
ΓΡΑΜΜΑΤΕΑΣ:
Αθανασιάδης Απόστολος
ΤΑΜΙΑΣ:
Δασκαλάκης Γεώργιος
ΜΕΛΟΣ:
Κοραντζής Αστέριος

ΣΥΝΤΑΞΗ

ΔΙΕΥΘΥΝΤΗΣ ΣΥΝΤΑΞΗΣ
Αριστείδης Αντσακλής

ΑΝΑΠΛΗΡΩΤΗΣ ΔΙΕΥΘΥΝΤΗΣ
Απόστολος Αθανασιάδης

ΥΠΕΥΘΥΝΟΙ ΥΛΗΣ
Αστέριος Κοραντζής
Σπυρίδων Μεσογίτης
Νικόλαος Παπαντωνίου

ΣΥΝΤΑΚΤΙΚΗ ΕΠΙΤΡΟΠΗ
Ασημακόπουλος Ευστράτιος
Γαλάζιος Γεώργιος
Γεωργαδάκης Γεώργιος
Δασκαλάκης Γεώργιος
Κασσάνος Δημήτριος
Μακρυδήμας Γεώργιος
Μαλλιγιάνης Παντελής
Μπότσης Δημήτρης
Σηφάκης Σταύρος
Σκέντου Χαρά
Σούκα Αθηνά
Τζίωτης Ιωάννης
Τσάπανος Βασίλειος
Χαριτάτος Γεώργιος
Ψαρρά Αναστασία

ΙΔΙΟΚΤΗΣΙΑ ΚΑΙ ΣΥΝΤΑΞΗ

ΕΛΛΗΝΙΚΗ ΕΤΑΙΡΕΙΑ ΥΠΕΡΗΧΩΝ ΣΤΗΝ ΜΑΙΕΥΤΙΚΗ ΚΑΙ ΓΥΝΑΙΚΟΛΟΓΙΑ

ΕΚΔΟΤΗΣ

Αριστείδης Αντσακλής,
Καθηγητής Μαιευτικής και Γυναικολογίας Πανεπιστημίου Αθηνών
Νοσοκομείο «ΑΛΕΞΑΝΔΡΑ», Βασ. Σοφίας 80, 11528 Αθήνα
Τηλ.: 210-7708749 Fax: 210-7787317
E-mail: aantsak@med.uoa.gr

Copyright:

ΕΛΛΗΝΙΚΗ ΕΤΑΙΡΕΙΑ ΥΠΕΡΗΧΩΝ ΣΤΗΝ ΜΑΙΕΥΤΙΚΗ ΚΑΙ ΓΥΝΑΙΚΟΛΟΓΙΑ

ΣΥΝΤΟΜΟΣ ΤΙΤΛΟΣ:

Υπερηχ.

Η «ΥΠΕΡΗΧΟΓΡΑΦΙΑ» είναι τριμηνιαία έκδοση της Ελληνικής Εταιρείας Υπερήχων στη Μαιευτική και Γυναικολογία. Αποτελεί επίσημο όργανο της Εταιρείας και έχει σκοπό την ενημέρωση των ιατρών Μαιευτήρων-Γυναικολόγων επί θεμάτων Υπερηχογραφίας.

Τα δημοσιευμένα άρθρα είναι ιδιοκτησία του περιοδικού «ΥΠΕΡΗΧΟΓΡΑΦΙΑ» και απαγορεύεται η μερική ή/και ολική αναδημοσίευση τους, χωρίς την έγγραφη συγκατάθεση της Συντακτικής Επιτροπής.

Οι απόψεις των συντακτών των δημοσιευμάτων δεν αποτελούν αναγκαία τις απόψεις του εκδότη και του ιδιοκτήτη του περιοδικού (Ελληνική Εταιρεία Υπερήχων στη Μαιευτική & Γυναικολογία)

ΣΥΝΔΡΟΜΕΣ

Το περιοδικό διανέμεται δωρεάν στα μέλη της Εταιρείας.
Η ετήσια συνδρομή για μη μέλη ανέρχεται σε 40€.
Το ποσό αυτό καλύπτει και τα ταχυδρομικά έξοδα αποστολής των 4 ετησίων τευχών.
Συνδρομές βιβλιοθηκών : 60€ ετησίως
Συνδρομές εξωτερικού : 80€ ετησίως

ΓΡΑΜΜΑΤΕΙΑ

Ελληνική Εταιρεία Υπερήχων στην Μαιευτική και Γυναικολογία,
Λαμψάκου 11, 11528 Αθήνα.
Τηλ/Fax: 210-7787317
e-mail: hellenicultrasound@yahoo.gr

ΕΠΙΜΕΛΕΙΑ ΕΚΔΟΣΗΣ

MD communications
Αλ. Παναγούλη 118, Αγ. Παρασκευή 153 43. Τηλ: 210-6835999, Fax: 210-6836077
e-mail: md@mdcom.gr

ULTRASOUND

ISSN 1109-9267

PUBLISH FOUR TIMES EACH YEAR

OFFICIAL JOURNAL OF HELLENIC SOCIETY FOR ULTRASOUND IN OBSTETRICS & GYNECOLOGY

EXECUTIVE COMMITEE

PRESIDENT
Antsaklis Aristidis
VICE PRESIDENT
Botsis Dimitrios
SECRETARY
Athanasiadis Apostolos
TREASURER
Daskalakis Georgios
MEMBER
Korantzis Asterios

EDITORIAL BOARD

EDITOR-IN-CHIEF
Aristidis Antsaklis

ASSOCIATE EDITOR
Apostolos Athanasiadis

ASSISTANT EDITORS
Asterios Korantzis
Spiridon Messogitis
Nikolaos Papantoniou

MEMBERS
Asimakopoulos Efstratios
Galazios Georgios
Georgadakis Georgios
Daskalakis Georgios
Kassanos Dimitrios
Makridimas Georgios
Malligianis Pantelis
Mpotsis Dimitris
Sifakis Stavros
Skentou Xara
Souka Athina
Tziotis Ioannis
Tsapanos Vasilios
Xaritatos Georgios
Psara Anastasia

PROPERTY AND EDITING

HELLENIC SOCIETY FOR ULTRASOUND IN OBSTETRICS & GYNECOLOGY

PUBLISHER

Prof. Aristidis Antsaklis,
Department of Obstetrics and Gynaecology, University of Athens
"ALEXANDRA" Hospital, Vas. Sofias 80, 11528 Athens
Tel. +30210.7708749 Fax.+30210.7787317
E-mail: aantsak@med.uoa.gr

Copyright:

HELLENIC SOCIETY FOR ULTRASOUND IN OBSTETRICS & GYNECOLOGY

SHORT TITLE

Hel. Ultras.

The "ULTRASOUND" publishes four times each year by HELLENIC SOCIETY FOR ULTRASOUND IN OBSTETRICS & GYNECOLOGY. It is an official implement of this society and its goal to inform Obstetricians and Gynecologists about Ultrasound topics.

The published articles is property of the "ULTRASOUND" journal and partial or total republishing is forbidden without written assent of the Editorial Board.

The opinions of the author's publications do not constitute necessarily the opinions of the publisher and owner of the journal (Hellenic Society for Ultrasound in Obstetrics & Gynecology)

SUBSCRIPTIONS

The journal is distributed free to the members of the society.
The annual subscription for non-members is 40€.
The postage of the 4 annual issues are included to this amount.
Library subscriptions: 60€ annual
Abroad subscriptions: 80€ annual

SECRETARIAR

HELLENIC SOCIETY FOR ULTRASOUND IN OBSTETRICS & GYNECOLOGY
Lampsakou 11, 11528 Athens
Tel/Fax: +30210.7787317
E-mail: hellenicultrasound@yahoo.gr

RENSPONSIBLE FOR EDITION

MD communications
118 Al. Panagouli str., 153 43 Ag. Paraskevi, Athens, Greece
Tel.+30210.6835999, Fax:+30210.6836077, E-mail: md@mdcom.gr

edomed
ΙΑΤΡΙΚΑ ΣΥΣΤΗΜΑΤΑ

Ob/Gyn

Διαγνωστικός Εξοπλισμός Ιατρείου

ΥΠΕΡΗΧΟΤΟΜΟΓΡΑΦΟΙ esaote (ΚΑΙΝΟΥΡΓΙΟΙ-ΜΕΤΑΧΕΙΡΙΣΜΕΝΟΙ)

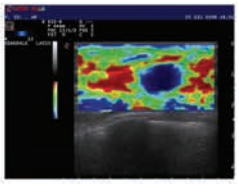

elaXto

...και φορητός

MyLab GOLD PLATFORM

MyLab50XVision

MyLab25Gold

MyLab40

MyLab20Plus

MyLabFive

X4D

ΛΟΙΠΟΣ ΕΞΟΠΛΙΣΜΟΣ ΙΑΤΡΕΙΟΥ

- **ΒΟΟΜ**
- **ΚΛΙΒΑΝΟΙ**
- **ΚΟΛΠΟΣΚΟΠΕΙΑ**
- **ΚΑΡΔΙΟΤΟΚΟΓΡΑΦΟΙ**
- **ΠΛΑΓΙΟΣ ΦΩΤΙΣΜΟΣ**
- **ΕΞΕΤΑΣΤΙΚΑ ΚΡΕΒΒΑΤΙΑ**
- **ΣΚΑΜΠΟ**

ΑΝΤΙΠΡΟΣΩΠΟΙ ΤΗΣ ESAOTE ΓΙΑ ΤΗΝ ΕΛΛΑΔΑ:

EDOMED Ε.Π.Ε.

Λ. Μεσογείων 20, 11527 Αθήνα
Τηλ.: 210 7799288 Fax: 210 7718179
E-mail: sales@edomed.gr , www.edomed.gr

ΕΤΑΙΡΕΙΑ ΜΕ ΣΥΣΤΗΜΑ ΠΟΙΟΤΗΤΑΣ EN ISO 9001 ΕΚΕΒΥΛ

Ελληνική Εταιρεία Υπερήχων στη Μαιευτική & Γυναικολογία
Hellenic Society for Ultrasound in Obstetrics & Gynecology

3ο ΠΑΝΕΛΛΗΝΙΟ ΣΥΝΕΔΡΙΟ ΥΠΕΡΗΧΩΝ ΣΤΗ ΜΑΙΕΥΤΙΚΗ & ΓΥΝΑΙΚΟΛΟΓΙΑ

ΜΕ ΔΙΕΘΝΗ ΣΥΜΜΕΤΟΧΗ

10-12 ΔΕΚΕΜΒΡΙΟΥ 2010 | **ΜΕΓΑΡΟ ΜΟΥΣΙΚΗΣ** ΑΘΗΝΑ

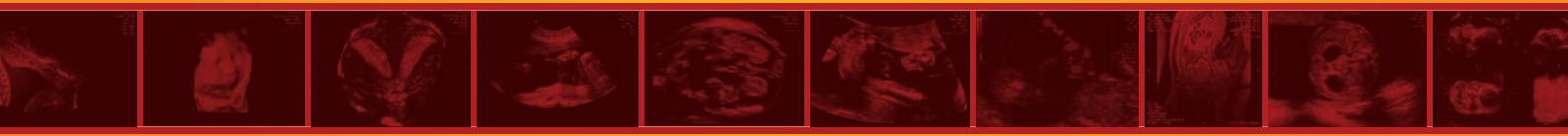

www.3ultrasound.mdcongress.gr

οργάνωση MD congress | Αλ. Παναγούλη 118, 153 43 Αγ. Παρασκευή, Τηλ.: 210 6074 200, e-mail: md@mdcongress.gr

MATERNAL PRO

ΓΥΝΑΙΚΟΛΟΓΙΚΟ / ΜΑΙΕΥΤΙΚΟ

Ολοκληρωμένο σύστημα αρχειοθέτησης

Πλήρως Ανανεωμένη & Εύχρηστη Παραμετρική Εφαρμογή
Νέα έκδοση 6.0

Το **Maternal Pro 6.0** είναι ένα σύγχρονο ειδικό πρόγραμμα Ηλεκτρονικών Υπολογιστών που δημιουργήθηκε μετά από μακροχρόνια προσπάθεια και μελέτη.

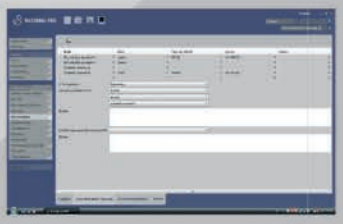

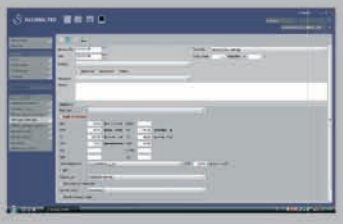

- **Δυνατότητα παρακολούθησης τεχνητής Γονιμοποίησης (IVF)**
- **Δυνατότητα παρακολούθησης και Ελέγχου Μαστού**
- **Δυνατότητα σύνδεσης πολλαπλών Ιατρικών Μηχανημάτων**
- **Προσαρμοσμένες εκτυπώσεις στις ανάγκες του εργασιακού περιβάλλοντος**
- **Παραμετροποίηση Απαντήσεων-Γνωματεύσεων**





DESIGN AND DEVELOPMENT IN MOTION

NOON

ΟΡΓΑΝΩΣΗ ΚΑΙ ΕΠΙΚΟΙΝΩΝΙΑ

Με στόχο την παροχή ολοκληρωμένων υπηρεσιών και λύσεων, η **Noon Πληροφορική**, ξεκινώντας με αξιόπιστες εφαρμογές φτάνει έως τις πλέον αποδοτικές προτάσεις επικοινωνίας.

WEB

- **Δημιουργία Ιστοσελίδων**
- **Φιλοξενία/e-mail**
- **Optimization Ιστοσελίδων**
- **Newsletter**

CORPORATE

- **Σχεδιασμός Λογοτύπου και Εμβλήματος**
- **Ανάπτυξη Εταιρικής Ταυτότητας (Επαγγελματικές Κάρτες, Επιστολόχαρτα, Φάκελοι, Folder κτλ)**
- **Σχεδιασμός Καταχωρίσεων**
- **Σχεδιασμός και Εκτύπωση Εντύπων**
- **Δημιουργία Εκθεσιακών Περιπτέρων**

Αποκτήστε προβάδισμα μαζί μας

Δημιουργήστε τη δική σας εταιρική ταυτότητα, με τα προνομιακά πακέτα τιμών που προσφέρουμε στους πελάτες μας.

NOON ΠΛΗΡΟΦΟΡΙΚΗ Α.Ε.
Αχαρνών 276, 112 53 Αθήνα
Tel.: 210 9312801(2), Fax: 210 9329621
E-mail: info@noon.gr, URL: www.noon.gr

4ο ΠΑΝΕΛΛΗΝΙΟ ΣΥΝΕΔΡΙΟ **ΕΝΔΟΜΗΤΡΙΩΣΗΣ**

με Διεθνή Συμμετοχή

ΟΡΓΑΝΩΣΗ:
• ΕΛΛΗΝΙΚΗ ΕΤΑΙΡΕΙΑ ΕΝΔΟΜΗΤΡΙΩΣΗΣ
• ΜΑΙΕΥΤΙΚΗ & ΓΥΝΑΙΚΟΛΟΓΙΚΗ ΚΛΙΝΙΚΗ ΠΑΝΕΠΙΣΤΗΜΙΟΥ ΚΡΗΤΗΣ

Ηράκλειο Κρήτης

Αμφιθέατρο Ιατρικού Τμήματος
Πανεπιστημίου Κρήτης

16-17 Οκτωβρίου 2010

Επίτιμοι Πρόεδροι
Α. Arici, Ε. Κουμαντάκης, Δ. Πανίδης

ΥΠΟ ΤΗΝ ΑΙΓΙΔΑ:
ΙΑΤΡΙΚΟΥ ΤΜΗΜΑΤΟΣ ΠΑΝΕΠΙΣΤΗΜΙΟΥ ΚΡΗΤΗΣ
WORLD ENDOMETRIOSIS SOCIETY

ΟΡΓΑΝΩΣΗ MD congress | Αλ. Παναγούλη 118, Αγ. Παρασκευή 153 43, Τηλ.: 210.60.74.200, e-mail.: md@mdcongress.gr
www.4endomitriosis.mdcongress.gr

ΥΠΕΡΗΧΟΓΡΑΦΙΑ

Τόμος 7, Τεύχος 1, Ιανουάριος - Μάρτιος 2010

Π Ε Ρ Ι Ε Χ Ο Μ Ε Ν Α

01 ***Επιτυχής έκβαση εγκυμοσύνης σε Δίκερη Μονοτράχηλη μήτρα***
Θανασάς Ι., Τζιομάκη Μ., Κυριακίδης Δ., Παπαδοπούλου Α., Μπουρσιάνη Κ., Μπαμπάνης Α.

09 ***Πιλοτική μελέτη αξιολόγησης της αυχενικής διαφάνειας και της ανατομίας του εμβρύου στο 1ο τρίμηνο της κύησης με τη χρήση της 2D και 3D υπερηχογραφίας***
Αναστασάκης Ε., Δασκαλάκης Γ., Χειρίδης Π., Θεοδωρά Μ., Μπλάνας Κ., Κομητα Ο., Αντσακλής Α.

25 ***Υπερηχογραφική διάγνωση οπισθοηβικού αιματώματος τέσσερεις εβδομάδες ύστερα από τοποθέτηση συνθετικής ταινίας (TVT) για ακράτεια ούρων. Ένα ενδιαφέρον περιστατικό και ανασκόπηση της βιβλιογραφίας***
Μπλάνας Κ., Θεοδωρά Μ., Morris E.

31 ***Ο ρόλος της υπερηχογραφίας στην διάγνωση του εμβρυϊκού ιεροκοκκυγικού τερατώματος. Παρουσίαση περιστατικού και ανασκόπηση της βιβλιογραφίας***
Καλμαντής Κ., Κιτμιρίδης Σ., Δασκαλάκης Γ., Παπαντωνίου Ν., Μεσογίτης Σπ., Αντσακλής Α.

37 ***Προσεχή συνέδρια***

ULTRASOUND

Volume 7, No 1, January - March 2010

CONTENTS

01 ***Successful conclusion of pregnancy with Bicornuate unicollis uterus***
Thanasas I., Tziomaki M., Kyriakides D., Papadopoulou A., Boursiani K., Mpampanis A.

09 ***A pilot study evaluating the fetal anatomy and nuchal translucency in the 1st trimester of pregnancy with the use of 2D and 3D ultrasonography***
Anastasakis E., Daskalakis G., Hiridis P., Theodora M., Mplanas K., Komita O., Antsaklis A.

25 ***Ultrasonographic diagnosis of anterior wall haematoma four weeks after TVT insertion***
Blanas K., Theodora M., Morris E.

31 ***The role of ultrasound in the diagnosis of fetal sacrococcygeal teratoma. A case and review of the literature***
Kalmantis K., Kitmirides St., Daskalakis G., Papantoniou N., Mesogitis Sp., Antsaklis A.

37 ***Forthcoming congresses***

ΥΠΕΡΗΧΟΓΡΑΦΙΑ ΤΟΜ.7, ΤΕΥΧ.1, ΣΕΛ. 01-07, 2010

Θανασάς Ιωάννης, Τζιομάκη Μαρία, Κυριακίδης Δημήτριος, Παπαδοπούλου Αριάδνη, Μπουρσιάνη Κωνσταντίνα, Μπαμπάνης Ανδρέας

Μαιευτική & Γυναικολογική κλινική,
Γενικό Νοσοκομείο Τρικάλων

Επιτυχής έκβαση εγκυμοσύνης σε Δίκερη Μονοτράχηλη μήτρα

Περίληψη

Η δίκερη μονοτράχηλη μήτρα (ΔΜΜ) αποτελεί μία από τις συνήθεις συγγενείς διαπλαστικές ανωμαλίες της μήτρας. Η παρουσίαση του περιστατικού αφορά σε αλλοδαπή έγκυο πρωτότοκο με διαγνωσμένη δίκερη μήτρα και δύο αυτόματες εκτρώσεις δευτέρου τριμήνου στο ιστορικό της, η οποία διανύοντας την 12η εβδομάδα της εγκυμοσύνης προσήλθε στο εξωτερικό ιατρείο της κλινικής μας με συμπτωματολογία απειλούμενης αποβολής. Η σταθεροποίηση της κλινικής κατάστασης της εγκύου και η απουσία ενδείξεων χρωμοσωμιακών ανωμαλιών, όπως αυτή προέκυψε με βάση τη διενέργεια μη επεμβατικού προγεννητικού ελέγχου στο πρώτο τρίμηνο, οδήγησαν στην απόφαση για την εφαρμογή περίδεσης του τραχήλου της μήτρας κατά Shirodkar. Μετά από ομαλή μετεγχειρητική πορεία η ασθενής εξήλθε από την κλινική μας την 3η ημέρα νοσηλείας υπό φαρμακευτική αγωγή με προγεστερόνη, η από του στόματος χορήγηση της οποίας συνεχίσθηκε μέχρι τη συμπλήρωση της 35ης εβδομάδας. Η ασθενής μας διανύοντας την 37η εβδομάδα της εγκυμοσύνης, μετά από αυτόματη έναρξη του τοκετού γέννησε με καισαρική τομή λόγω ισχιακής προβολής του εμβρύου. Στην παρούσα εργασία μετά την περιγραφή του περιστατικού επιχειρείται με βάση τα σύγχρονα δεδομένα μια σύντομη βιβλιογραφική ανασκόπηση της διαπλαστικής ανωμαλίας της μήτρας, αναφορικά κυρίως με την επίδρασή της στην έκβαση της εγκυμοσύνης και τις βασικές αρχές αντιμετώπισης των γυναικών αυτών πριν τη σύλληψη και κατά τη διάρκεια της κύησης.

Λέξεις - κλειδιά: δίκερη μήτρα, εγκυμοσύνη, τοκετός, επιπλοκές, αντιμετώπιση

Αλληλογραφία:
Ιωάννης Κ. Θανασάς
Συνοικισμός Αγίας Τριάδας 3, 42100 Τρίκαλα
Τηλ.: 2431029103 / 6944766469

e-mail:
thanasasg@hotmail.com

Κατατέθηκε 30/11/2009
Έγινε δεκτή 11/12/2009

Εισαγωγή

Οι συγγενείς ανωμαλίες της μήτρας (ΣΑΜ) είναι μια όχι συχνή, αλλά συχνά αντιμετωπίσιμη αιτία υπογονιμότητας. Συνήθως γίνονται αντιληπτές μετά την ήβη και αυτό γιατί τα συμπτώματα που προκαλούν έχουν σχέση με την έμμηνο ρύση, την αναπαραγωγή, την εγκυμοσύνη ή τον τοκετό. Η πραγματική επίπτωση των ΣΑΜ στο γενικό πληθυσμό ουσιαστικά είναι άγνωστη. Η έντονη και συχνά αντικρουόμενη αντιπαράθεση και διχογνωμία στη διεθνή βιβλιογραφία, αναφορικά με τη συχνότητα εμφάνισης των διαπλαστικών ανωμαλιών της μήτρας οφείλεται κυρίως στις ανακρίβειες των διαφορετικών αναφερόμενων μεθόδων διάγνωσης, στην ανυπαρξία ενός ενιαίου συστήματος κατάταξής των, στο γεγονός ότι πολλά στοιχεία προέρχονται από μελέτες σε ασθενείς με προβλήματα υπογονιμότητας, καθώς και στο ότι πολλές από τις πάσχουσες γυναίκες είναι ασυμπτωματικές με αποτέλεσμα η παθολογία τους να παραμένει αδιάγνωστη.[1] Γενικά, με βάση παλαιότερες και πιο πρόσφατες κλινικές μελέτες εκτιμάται ότι το πραγματικό ποσοστό των γυναικών με ανωμαλίες του πόρου του Muller αφορά περίπου στο 3% - 4% του υγιή γόνιμου πληθυσμού.[2,3] Πιο συγκεκριμένα, η επίπτωση των ΣΑΜ υπολογίζεται ότι αφορά στο 6.7% του γενικού πληθυσμού, στο 7.3% του υπογόνιμου πληθυσμού, ενώ στις γυναίκες με ιστορικό καθέξιν αποβολών εκτιμάται ότι αγγίζει περίπου το 17% των περιπτώσεων.[4]

Η ταξινόμηση των ανωμαλιών διάπλασης της μήτρας που συνήθως ακολουθείται σήμερα από τους περισσότερους συγγραφείς είναι αυτή που προτάθηκε το 1988 από την τότε American Fertility Society (σημερινή American Society of Reproductive Medicine),[5] στην οποία όμως δεν περιλαμβάνονται όλες οι παραλλαγές, όπως είναι η επικοινωνούσα μήτρα σε περίπτωση δίδελφης ή διθάλαμης - διτράχηλης μήτρας καθώς και οι ανωμαλίες αποφρακτικού τύπου (πίνακας 1). Η ΔΜΜ αποτελεί τη δεύτερη πιο κοινή συγγενή διαπλαστική ανωμαλία μετά τη διθάλαμη μήτρα. Η επίπτωσή της στο γενικό πληθυσμό υπολογίζεται ότι αφορά περίπου σε 1:5400 γυναίκες.[6] Μορφολογικά, ανάλογα με την έκταση του μητριαίου μυϊκού διαφράγματος διακρίνεται σε μερική και πλήρη, αποφρακτικού ή μη αποφρακτικού τύπου. Η πλήρης δίκερη μονοτράχηλη μήτρα χαρακτηρίζεται από την ύπαρξη διαφράγματος που ξεκινάει από τον πυθμένα και φτάνει χαμηλά έως το έσω τραχηλικό στόμιο. Στην μερική μορφή της η οποία είναι και η συχνότερη, το διάφραγμα είναι μικρό και σχηματίζει δύο ανισομεγέθη συνήθως κέρατα στο σώμα της μήτρας κατά τον πυθμένα της (δική μας περίπτωση). Η επέκταση του μυϊκού διαφράγματος πέρα από το έσω τραχηλικό στόμιο αφορά σε περιπτώσεις δίκερης διτράχηλης μήτρας.[7]

Περιγραφή Περίπτωσης

Η περιγραφή της περίπτωσης αφορά σε έγκυο πρωτότοκο ηλικίας 37 ετών από την Αλβανία η οποία διανύοντας την 12η εβδομάδα της εγκυμοσύνης προσήλθε στο εξωτερικό ιατρείο της κλινικής μας αναφέροντας δευτεροπαθή αμηνόρροια και από μερικές ώρες περίπου ένα ήπιο, βύθιο άλγος στο υπογάστριο συνοδευόμενο από σταγονοειδή κολπική αιμόρροια. Το test κύησης ήταν θετικό. Το ατομικό και κληρονομικό αναμνηστικό ήταν ελεύθερο χωρίς παθολογική σημασία. Η ασθενής από προηγούμενο υπερηχογραφικό έλεγχο είχε διαγνωσμένη μερική ΔΜΜ με το δεξιό κέρας μεγαλύτερο του αριστερού. Οι πληροφορίες που ελήφθησαν από το μαιευτικό ιστορικό της ασθενούς ανέφεραν δύο αυτόματες αποβολές στο δεύτερο τρίμηνο, κατά την 14η και την 17η εβδομάδα, αντίστοιχα. Από την ιδία αναφέρθηκε ότι και στις δύο περιπτώσεις το κύημα ήταν εγκατεστημένο στο αριστερό μικρό κέρας της μήτρας. Κατά τη γενική φυσική εξέταση η θερμοκρασία, η αρτηριακή πίεση και οι σφύξεις ήταν εντός των φυσιολογικών ορίων. Με τη γυναικολογική εξέταση διαπιστώθηκε μικρή κολπική αιμόρροια σκούρου χρώματος. Το έξω τραχηλικό στόμιο ήταν κλειστό. Μετά την εισαγωγή της εγκύου στην κλινική μας με το μαιευτικό υπερηχογράφημα επιβεβαιώθηκε η φυσιολογική ανάπτυξη του εμβρύου το οποίο ήταν εγκατεστημένο στο δεξιό μεγαλύτερο κέρας της μή-

Πίνακας 1: *Κατάταξη των συγγενών ανωμαλιών διάπλασης της μήτρας σύμφωνα με την American Fertility Society (1988)*

ΟΜΑΔΑ I	Υποπλασία/αγενεσία	κόλπου, τραχήλου, πυθμένα, σαλπίγγων, μικτή
ΟΜΑΔΑ II	Μονόκερη	επικοινωνούσα, μη επικοινωνούσα, τυφλό συμπαγές, αληθής μονόκερη
ΟΜΑΔΑ III	Δίδελφη	
ΟΜΑΔΑ IV	Δίκερη	πλήρης, μερική
ΟΜΑΔΑ V	Διθάλαμη	πλήρης, μερική
ΟΜΑΔΑ VI	Καρδιόσχημη	
ΟΜΑΔΑ VII	Ενδομήτρια επίδραση DES	

τρας (εικόνα 1) και αντιστοιχούσε σε 11 εβδομάδες και 6 ημέρες. Υπερηχογραφικά το μήκος του τραχήλου μετρήθηκε 42mm. Εκτός από το φυσιολογικό ωχρό σωμάτιο της κύησης στην επιφάνεια της δεξιάς ωοθήκης, δεν απεικονίσθηκε άλλη χωροκατακτητική βλάβη από τη μήτρα ή τα εξαρτήματα. Από τον επείγοντα εργαστηριακό έλεγχο διαπιστώθηκε: Hb 12.7gr/dl, WBC 13700/ml3, NEUT 81%, PLT 252000 ml3, PT 10.5, APTT 29.2, INR 0.97, ινωδογόνο 331mg%, Glu 98mg/dl, ουρία 31mg/dl, κρεατινίνη 0.58 mg/dl, ουρικό οξύ 2.3 mg/dl. Η ταχύτητα καθίζησης των ερυθρών αιμοσφαιρίων (ΤΚΕ) και η C - αντιδρώσα πρωτεΐνη (CRP) ήταν οριακά αυξημένες. Η γενική εξέταση των ούρων ήταν χωρίς παθολογικά ευρήματα.

Η ασθενής τέθηκε υπό παρακολούθηση και αγωγή με προγεστερόνη (Utrogestan) σε δόση 200 mg τρεις φορές την ημέρα ενδοκολπικά. Μία εβδομάδα αργότερα, μετά την σταθεροποίηση της κλινικής κατάστασής της υποβλήθηκε σε μη επεμβατικό προγεννητικό έλεγχο πρώτου τριμήνου, κατά τον οποίο η αυχενική διαφάνεια του εμβρύου μετρήθηκε στα 1.2 mm και ο ορμονικός έλεγχος ήταν φυσιολογικός. Παρόμοια, στο ανατομικό υπερηχογράφημα που εκτελέσθηκε ανάμεσα στην 22η και 23η εβδομάδα της κύησης δεν διαπιστώθηκαν εμφανείς ανατομικές ανωμαλίες ή δείκτες χρωμοσωμιακών ανωμαλιών. Η ανάπτυξη του εμβρύου ήταν φυσιολογική. Αποφασίσθηκε η μη εκτέλεση επεμβατικού προγεννητικού ελέγχου.

Η σταθερή κλινική κατάσταση της εγκύου, η απουσία ενδείξεων χρωμοσωμιακών ανωμαλιών, όπως αυτή προέκυψε με βάση την αυχενική διαφάνεια και το PAPP - A test, το προηγούμενο βεβαρημένο μαιευτικό ιστορικό, αλλά και η μεγάλη ηλικία της ασθενούς οδήγησαν στην απόφαση για την εφαρμογή περίδεσης του τραχήλου της μήτρας κατά Shirodkar σε ηλικία κύησης 13 εβδομάδων και 4 ημερών. Μετά από ομαλή μετεγχειρητική πορεία η ασθενής εξήλθε από την κλινική μας την 3η ημέρα νοσηλείας υπό φαρμακευτική αγωγή με προγεστερόνη σε δόση 100 mg 2 φορές την ημέρα, η από του στόματος χορήγηση της οποίας συνεχίσθηκε μέχρι τη συμπλήρωση της 35ης εβδομάδας. Η ασθενής διανύοντας την 28η εβδομάδα της εγκυμοσύνης (η εκτιμώμενη υπερηχογραφική ηλικία του εμβρύου ήταν κατά μία εβδομάδα μικρότερη) νοσηλεύτηκε στην κλινική μας με πρόωρες συστολές της μήτρας οι οποίες αντιμετωπίσθηκαν επιτυχώς μετά από 48ωρη ενδοφλέβια χορήγηση του ανταγωνιστή των υποδοχέων της ωκυτοκίνης (Atosiban). Σε ηλικία κύησης 36 εβδομάδων και 4 ημερών, μετά από αυτόματη ρήξη των εμβρυικών υμένων γέννησε με καισαρική τομή λόγω ισχιακής προβολής ένα νεογνό ζωντανό, άρρεν, αρτιμελές βάρους 2750 γραμμαρίων.

Συζήτηση

Η ΔΜΜ είναι μια συγγενής ανωμαλία διάπλασης του γεννητικού συστήματος της γυναίκας η οποία οφείλεται στην ατελή ή πλήρη αδυναμία συνένωσης των παραμεσονεφρικών πόρων - πόροι του Muller - στο άνω άκρο τους, σε άλλοτε άλλο ύψος ως αποτέλεσμα βλαπτικής επίδρασης διαφόρων περι-

βαλλοντικών ή γεννητικών παραγόντων κατά τη διάρκεια της οργανογένεσης.[8] Εκτός από τα αυξημένα ποσοστά υπογονιμότητας που χαρακτηρίζουν αυτές τις γυναίκες, η ΔΜΜ συνήθως επιδρά δυσμενώς στην έκβαση της εγκυμοσύνης και το περιγεννητικό αποτέλεσμα. Ο σημαντικά αυξημένος κίνδυνος εμβρυικής απώλειας, η πρόωρη ρήξη των εμβρυικών υμένων, η έκλυση πρόωρου τοκετού, η καθυστέρηση της ενδομήτριας ανάπτυξης του εμβρύου, οι ανώμαλες προβολές και σχήματα του εμβρύου, η πρόπτωση της ομφαλίδας, ο προδρομικός πλακούντας, οι συγγενείς εμβρυικές ανωμαλίες και ο υπαρκτός κίνδυνος ρήξης υποπλαστικού εγκύμονος κέρατος (πίνακας 2) αποτελούν τις κυριότερες επιπλοκές της ΔΜΜ κατά την εξέλιξη της εγκυμοσύνης και του τοκετού.

Η εμβρυική απώλεια η οποία κυρίως αφορά σε αυτόματες αποβολές σε προοδευτικά αυξανόμενη ηλικία της κύησης ή σε πρώιμους/πρόωρους τοκετούς αποτελεί την συχνότερη και σοβαρότερη επιπλοκή των διαπλαστικών ανωμαλιών της μήτρας κατά τη διάρκεια της κύησης. Η ανεπαρκής κοιλότητα της ΔΜΜ να δεχθεί κατά την πρόοδο της εγκυμοσύνης τον προοδευτικά αυξανόμενο όγκο του κυήματος λόγω της ανεξάρτητης ανάπτυξης δύο μητριαίων κοιλοτήτων από την ίδια ποσότητα εμβρυικής καταβολής ιστού, οδηγεί χαρακτηριστικά σε επαναλαμβανόμενες αυτόματες εκτρώσεις που αφορούν στο πρώτο, και κυρίως στο δεύτερο τρίμηνο της εγκυμοσύνης και σε πρόωρες γεννήσεις χωρίς προηγούμενη επιτυχή έκβαση κύησης[9] (δική μας περίπτωση). Πρόσφατα, ο Airoldi και οι συνεργάτες του δημοσίευσαν ότι οι γυναίκες με ανατομική ανωμαλία στη μήτρα και μικρό εκτιμώμενο υπερηχογραφικά μήκος τραχήλου έχουν 13 φορές μεγαλύτερο κίνδυνο για πρόωρο τοκετό σε σχέση με τις υπόλοιπες γυναίκες.[10] Επίσης, οι ανώμαλες προβολές και τα ανώμαλα σχήματα των εμβρύων, στην αυξημένη συχνότητα των οποίων προδιαθέτει η μη ομαλή ανάπτυξη ενιαίας μητριαίας κοιλότητας, η συχνότερη πρόπτωση της ομφαλίδας κατά τον τοκετό λόγω των ανώμαλων εμβρυικών σχημάτων και προβολών (εγκάρσιο σχήμα, ισχιακή προβολή), η μεγαλύτερη συχνότητα εμφάνισης ενδομήτριας υπολειπόμενης ανάπτυξης του εμβρύου λόγω πλακουντιακής ανεπάρκειας και η συχνότερη εμφάνιση προδρομικού πλακούντα αποτελούν συχνές παθολογικές καταστάσεις που χαρακτηρίζουν τις έγκυες με ΔΜΜ και δυσχεραίνουν την ομαλή έκβαση της εγκυμοσύνης και του τοκετού.[11,12] Παράλληλα, η Martinez - Frias και οι συνεργάτες της με παλαιότερη πολυκεντρική μελέτη διαπίστωσαν ότι ο κίνδυνος συγγενών εμβρυικών ανωμαλιών σε γυναίκες με ΔΜΜ είναι πολύ μεγαλύτερος, συγκριτικά με αυτές που φέρουν μήτρα με φυσιολογική ενδομήτρια κοιλότητα. Πιο συγκεκριμένα, έδειξαν ότι τα κατάγματα των πλευρών, η σκολίωση, η ρινική υποπλασία, η μικρογναθία, η μικροκεφαλία, οι συγγενείς ανωμαλίες του πρόσθιου κοιλιακού τοιχώματος και η ραιβοιπποποδία αποτελούν συχνά παθολογικά ευρήματα κατά την νεογνολογική εξέταση των παιδιών που γεννήθηκαν από μητέρες με ΔΜΜ.[13]

Η θεραπευτική αντιμετώπιση των γυναικών με ΔΜΜ εξαρτάται κυρίως από τη χρονική στιγμή της τελικής διάγνωσης της ανατομικής βλάβης και το μαιευτικό ιστορικό της κάθε ασθενούς ξεχωριστά. Σε περίπτωση που η διάγνωση γίνει στην εγκυμοσύνη ο περιορισμός της καθημερινής δραστηριότητας από την έγκυο, η χορήγηση μυομητριοχαλαρωτι-

Πίνακας 2. *Επιπλοκές της δίκερης μονοτράχηλης μήτρας κατά την εξέλιξη της εγκυμοσύνης και του τοκετού*

- καθέξιν αποβολές
- αποβολές 1ου τριμήνου
- αποβολές 2ου τριμήνου
- πρόωρος τοκετός
- πρόωρη ρήξη των εμβρυικών υμένων
- ενδομήτρια υπολειπόμενη εμβρυική ανάπτυξη
- ανώμαλες προβολές του εμβρύου
- ανώμαλα σχήματα του εμβρύου
- πρόπτωση ομφαλίδας
- προδρομικός πλακούντας
- συγγενείς εμβρυικές ανωμαλίες
- ρήξη υποπλαστικού εγκύμονος κέρατος

κών φαρμάκων, και κυρίως η περίδεση του τραχήλου της μήτρας αποτελούν βασικά προφυλακτικά μέτρα τα οποία θα μπορούσαν να πετύχουν τις καταλληλότερες συνθήκες για την ομαλότερη εξέλιξη της εγκυμοσύνης και τη μείωση της περιγεννητικής νοσηρότητας και θνησιμότητας. Στη διεθνή βιβλιογραφία οι περισσότεροι από τους ερευνητές που έχουν ασχοληθεί ιδιαίτερα με το θέμα στην προσπάθειά τους να ελαττώσουν τα ποσοστά του πρόωρου τοκετού και να πετύχουν το καλύτερο δυνατό περιγεννητικό αποτέλεσμα, προτείνουν για τις πρωτοδιαγνωσμένες στην εγκυμοσύνη ασθενείς προφυλακτική περίδεση του τραχήλου κατά Shirodkar.[14] Αν και υπάρχουν αναφορές στη βιβλιογραφία ότι η περίδεση του τραχήλου της μήτρας δεν αποτελεί απόλυτη ένδειξη για αυτές τις ασθενείς, πρόσφατα οι Maagaard και Langhoff - Ross δημοσίευσαν ότι η ανάπαυση και η προφυλακτική χορήγηση μυομητριοχαλαρωτικών και τοκολυτικών φαρμάκων χωρίς τη χειρουργική παρέμβαση δεν φαίνεται να μπορούν να αποδώσουν το προσδοκώμενο ικανοποιητικό θεραπευτικό αποτέλεσμα.[15]

Επί απουσίας χρωματοσωμικών ή δομικών ανωμαλιών του εμβρύου, η μόνη αντένδειξη στην προσπάθεια συνέχισης της εγκυμοσύνης με συντηρητικά ή χειρουργικά μέσα είναι η εγκατάσταση του κυήματος σε υποπλαστικό ή υπολειμματικό κέρας δίκερης μήτρας το οποίο δεν επικοινωνεί ή επικοινωνεί μερικώς με την μητριαία κοιλότητα. Η καθυστερημένη διάγνωση και αντιμετώπιση οδηγεί στην αναπόφευκτη ρήξη του τοιχώματος της εγκύμονος μήτρας η οποία είναι δυνατόν να προκαλέσει μεγάλη μη ελεγχόμενη αιμορραγία, απειλητική για τη ζωή της εγκύου. Η αντιμετώπιση αυτών των ασθενών επιβάλλει την έγκαιρη διακοπή της κύησης με λαπαροσκοπική ή μετά από λαπαροτομία χειρουργική εξαίρεση του υποπλαστικού εγκύμονος κέρατος.[16] Η προσπάθεια φαρμακευτικής κένωσης της ενδομήτριας κοιλότητας με τη βοήθεια προσταγλανδινών απαιτεί ιδιαίτερη προσοχή, προκειμένου να αποφευχθεί ο αυξημένος κίνδυνος ρήξης της μήτρας σε περιπτώσεις που το υποπλαστικό κέρας δεν επικοινωνεί με την ενδομήτρια

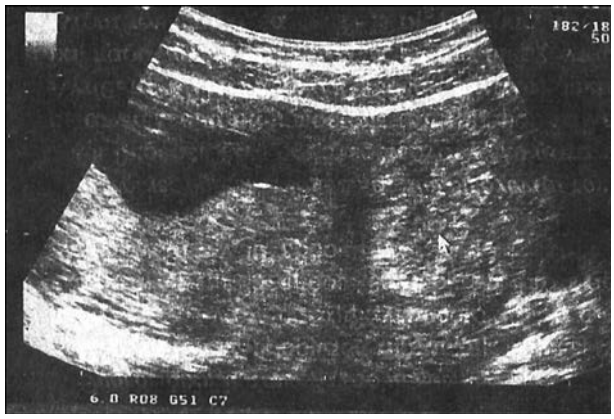

Εικόνα 1. *Διακοιλιακή υπερηχογραφική απεικόνιση κύησης 12 εβδομάδων στο δεξιό μεγαλύτερο κέρας δίκερης μονοτράχηλης μήτρας (δική μας περίπτωση). Είναι εμφανής η κενή ενδομήτρια κοιλότητα στο αριστερό κέρας της μήτρας (άσπρο βέλος)*

κοιλότητα.[17] Πρόσφατα, ο Larma και Loveless στην προσπάθειά τους να αποφευχθεί η ανοικτή προσπέλαση της μήτρας και να διατηρηθούν οι όποιες ελπίδες κολπικού τοκετού σε μελλοντική εγκυμοσύνη, για τις περιπτώσεις παλίνδρομων κυήσεων σε υποπλαστικό κέρας δίκερης μήτρας πρότειναν την υστεροσκοπική αναρρόφηση των στοιχείων της κύησης υπό την καθοδήγηση του λαπαροσκοπίου.[18]

Η αποπεράτωση του τοκετού, ιδιαίτερα για τις περιπτώσεις εκείνες που συνοδεύονται από προωρότητα ή συνυπάρχει ενδομήτρια υπολειπόμενη ανάπτυξη του εμβρύου θα πρέπει να πραγματοποιείται παρουσία νεογνολογικής ομάδας σε τριτοβάθμιο νοσοκομείο που διαθέτει μονάδα εντατικής νοσηλείας πρόωρων νεογνών. Η επιλογή του καταλληλότερου τρόπου του τοκετού έχει αποτελέσει αντικείμενο έντονης και συχνά αντικρουόμενης αντιπαράθεσης και διχογνωμίας στη διεθνή βιβλιογραφία. Η απόφαση για την διεκπεραίωση κολπικού τοκετού είναι αποδεκτή επιλογή ακόμη και για τα πολύ χαμηλού βάρους νεογνά. Άλλοι ερευνητές προτείνουν την προγραμματισμένη καισαρική τομή ως την ασφαλέστερη οδό για αυτές τις περιπτώσεις.[19] Σε κάθε περίπτωση όμως, η απόφαση για τον τρόπο του τοκετού θα πρέπει να εξατομικεύεται με βάση τα μαιευτικά κριτήρια και τις σχετικές υποδείξεις ή οδηγίες της διεθνούς βιβλιογραφίας.

Στις περιπτώσεις εκείνες των ασθενών που η διάγνωση της ΔΜΜ αφορά σε μη έγκυες γυναίκες που επιθυμούν μελλοντική εγκυμοσύνη και έχουν βεβαρημένο μαιευτικό ιστορικό με επαναλαμβανόμενες αυτόματες αποβολές ή πρόωρους τοκετούς έχει αναμφισβήτητα θέση η προσπάθεια χειρουργικής αποκατάστασης της ανατομικής βλάβης της μήτρας. Οι παλαιότερες χειρουργικές τεχνικές πλαστικής αποκατάστασης της διαπλαστικής ανωμαλίας (εγχείρηση κατά Strassmann, κατά Jones, κατά Tomkins) που αποβλέπουν στην αύξηση του όγκου της μητριαίας κοιλότητας μετά τη χειρουργική αφαίρεση του μητριαίου μυϊκού διαφράγματος και την ενοποίηση της διαιρημένης κοιλότητας της μήτρας, τα τελευταία χρόνια έχουν σχεδόν ολοκληρωτικά παραχωρήσει τη θέση τους στις σύγχρονες ενδοσκοπικές τεχνικές. Η ταυτόχρονη υστεροσκοπική και λαπαροσκοπική διερεύνηση των γυναικών με ΔΜΜ, εκτός από την επιβεβαίωση της διάγνωσης που επιτρέπει την επιλογή του καταλληλότερου τρόπου αντιμετώπισης, συμβάλλει σημαντικά και στη μείωση του κινδύνου διάτρησης των τοιχωμάτων της μήτρας κατά την προσπάθεια της υστεροσκοπικής εκτομής του μητριαίου μυϊκού διαφράγματος.[20] Επιπλέον, ο μικρότερος χρόνος νοσηλείας, ο ηπιότερος μετεγχειρητικός πόνος, τα χαμηλότερα ποσοστά επιπλοκών και νοσηρότητας και η συντομότερη επανακινητοποίηση του εντέρου, και γενικότερα της ασθενούς αποτελούν γνωστά βασικά πλεονεκτήματα της ενδοσκοπικής αποκατάστασης της βλάβης, έναντι της χειρουργικής αντιμετώπισης αυτής με λαπαροτομία.

Συμπεράσματα

Οι συγγενείς ανωμαλίες της μήτρας στην διάρκεια της κύησης παρουσιάζουν ιδιαίτερο κλινικό ενδιαφέρον και προκαλούν έντονο προβληματισμό και διχογνωμία στη σύγχρονη μαιευτική πράξη. Η σύγχρονη διαγνωστική προσέγγιση της δίκερης μονοτράχηλης μήτρας στις γυναίκες αναπαραγωγικής ηλικίας αποτελεί ένα πολύ σημαντικό βήμα για την επιτυχή αντιμετώπιση της ανατομικής βλάβης και την πρόληψη των σοβαρών επιπλοκών κατά τη διάρκεια της εγκυμοσύνης και την εξέλιξη του τοκετού. Η σωστή εφαρμογή της σύγχρονης εξελιγμένης τεχνολογίας επιτρέπει σήμερα την έγκαιρη διάγνωση και την άμεση εφαρμογή των πλέον κατάλληλων σύγχρονων θεραπευτικών χειρισμών, προκειμένου να επιτευχθεί η ομαλότερη εξέλιξη της εγκυμοσύνης και το καλύτερο δυνατό περιγεννητικό αποτέλεσμα.[21]

Successful conclusion of pregnancy with Bicornuate unicollis uterus

Thanasas I., Tziomaki M., Kyriakides D., Papadopoulou A., Boursiani K., Mpampanis A.

Department of Obstetrics & Gynecology of General Hospital in Trikala

Correspondence: Thanasas I.
Agias Triadas 3 str., 42100 Trikala, Greece
Tel.: +30 2431029103 / +30 6944766469
E-mail: thanasasg@hotmail.com

Summary

Bicornuate unicollis uterus is on of the most common congenital uterine malformations. This case regards a primigravida diagnosed with bicornuate uterus, history of 2 previous second trimester miscarriages who presented in the outpatient with symptoms of threatened abortion. After stabilization of her clinical state and in the view of being low risk for chromosomal anomalies following 1st trimester screening we applied a Shirodkar cervical cerclage. Her postoperative come was uneventful and was discharged on day 3 with progesterone tablets peros once daily until 35 weeks. At 37 week labor started spontaneously and she was delivered by caesarean section due to breech presentation. After description at the case report we review the resent literature on this condition focusing on basic principles of management pre and post conception.

Key words: bicornuate uterus, pregnancy, labor, complications, management.

Βιβλιογραφία

1.Shulman LP. Mullerian anomalies. Clin Obstet Gynecol 2008; 51: 214 - 222.

2.Simon C, Martinez L, Pardo F, Tortajada M, Pellicer A. Mullerian defects in women with normal reproductive outcome. Fertil Steril 1991; 56: 1192 - 1193.

3.Rossier MC, Bays V, Vial Y, Achtari C. Congenital uterine anomalies: diagnosis, prognosis and management in 2008. Rev Med Suisse 2008; 22: 2253 - 2254, 2256 - 2258, 2260 passim.

4.Saravelos SH, Cocksedge KA, Li TC. Prevalence and diagnosis of congenital uterine anomalies in women with reproductive failure: a critical appraisal. Hum Reprod Update 2008; 14: 415 - 429.

5.The American Fertility Society. Classifications of adnexal adhesions, distal tubal occlusion, tubal occlusion secondary to tubal ligation, tubal pregnancies, mullerian anomalies and intrauterine adhesions. Fertil Steril 1988; 49: 944 - 945.

6.Nahum GG. Uterine anomalies, induction of labor, and uterine rupture. Obstet Gynecol 2005; 106: 1150 - 1152.

7.Devi Wold AS, Pham N, Arici A. Anatomic factors in recurrent pregnancy loss. Semin Reprod Med 2006; 24: 25 - 32.

8.Ribeiro SC, Toemena RA, Peterson TV, Gonzales Mde O, Serrano PG et al. Mullerian duct anomalies: review and current management. Sao Paolo J Med 2009; 127: 92 - 96.

9.Ventolini G, Zhang M, Gruber J. Hysteroscopy in the evaluation of patients with recurrent pregnancy loss: a cohort study in a primary care population. Surg Endosc 2004; 18: 1782 - 1784.

10. Airoldi J, Berghella V, Sehdev H, Ludmir J. Transvaginal ultrasonography of the cervix to predict preterm birth in women with uterine anomalies. Obstet Gynecol 2005; 106: 553 - 556.

11. Καρπάθιος ΣΕ. Παθήσεις των γεννητικών οργάνων στην κύηση. Στο: Καρπάθιος ΣΕ. Βασική Μαιευτική και Περιγεννητική Ιατρική, τόμος Β, 2η έκδοση. Εκδόσεις ΒΗΤΑ, Αθήνα 1999; 688 - 690.

12. Jayasinghe Y, Rane A, Stalewski H, Grover S. The presentation and early diagnosis of the rudimentary uterine horn. Obstet Gynecol 2005; 105: 1456 - 1467.

13.Martinez - Frias ML, Bermejo E, Rodriguez - Pinilla E, Frias JL. Congenital anomalies in the offspring of mothers with bicornuate uterus. Pediatrics 1998; 101: E10.

14. Propst AM, Hill JA 3rd. Anatomic factors associated with recurrent pregnancy loss. Semin Reprod Med 2000; 18: 341 - 350.

15. Maagaard M, Langhoff - Ross J. Twin gestation in a single horn of a bicornuate uterus. Ugeskr Laeger 2009; 171: 907.

16. Fuchs F, Guillot E, Cordier AG, Chis C, Raynal P, Panel P. Rupture of non - communicating rudimentary pregnant uterine horn in a pseudo - unicornuate uterus at 23 weeks of amenorrhea. Case report. Gynecol Obstet Fertil 2008; 36: 400 - 402.

17. Samuels TA, Awonuga A. Second - trimester rudimentary uterine horn pregnancy: rupture after labor induction with misoprostol. Obstet Gynecol 2005; 106: 1160 - 1162.

18. Larma JD, Loveless MB. Laparoscopic - Guided Suction Curettage of a Cornual Ectopic Pregnancy in a Bicornuate Uterus. J Gynecol Surg 2008; 24: 163 - 166.

19. Kupesic S. Clinical implications of sonographic detection of uterine anomalies for reproductive outcome. Ultrasound Obstet Gynecol 2001; 18: 387 - 400.

20. Rackow BW, Arici A. Reproductive performance of women with mullerian anomalies. Curr Opin Obstet Gynecol 2007; 19: 229 - 237.

21. Olpin JD, Heilbrun M. Imaging of Mullerian duct anomalies. Clin Obstet Gynecol 2009; 52: 40 - 56.

ΥΠΕΡΗΧΟΓΡΑΦΙΑ ΤΟΜ.7, ΤΕΥΧ.1, ΣΕΛ. 09-23, 2010

Αναστασάκης Ε., Δασκαλάκης Γ., Χειρίδης Π., Θεοδωρά Μ., Μπλάνας Κ., Κομητα Ο., Αντσακλής Α.

Τμήμα Εμβρυομητρικής Ιατρικής - Α' Μαιευτική & Γυναικολογική Κλινική Πανεπιστημίου Αθηνών, Νοσοκομείο «Αλεξάνδρα»

Πιλοτική μελέτη αξιολόγησης της αυχενικής διαφάνειας και της ανατομίας του εμβρύου στο 1ο τρίμηνο της κύησης με τη χρήση της 2D και 3D υπερηχογραφίας

Περίληψη

Σκοπός: Η αξιολόγηση της τρισδιάστατης υπερηχογραφίας ως εναλλακτική μέθοδος για τον έλεγχο της ανατομίας του εμβρύου και τον προσδιορισμό της αυχενικής διαφάνειας στο 1ο τρίμηνο της κύησης σε επίτοκες χαμηλού κινδύνου.

Μέθοδος: Προοπτική μελέτη 199 επιτόκων που υποβάλλονται στο υπερηχογράφημα 1ου τριμήνου. Στις επίτοκες αυτές η αυχενική διαφάνεια και η ανατομία του εμβρύου αξιολογείται πέραν της δυσδιάστατης υπερηχογραφίας και με τη χρήση τρισδιάστατης υπερηχογραφίας μετά το πέρας της συμβατικής εξέτασης με 3-D όγκους (volumes) που έχουν ληφθεί.

Αποτελέσματα: Σε κάποιες από τις παραμέτρους η 3-D μέθοδος πλησιάζει τη συμβατική. Τέτοιες είναι ο προσδιορισμός του μήκους CRL του εμβρύου, της κεφαλής-εγκεφάλου του εμβρύου (93,5%), της σπονδυλικής στήλης (85,4%), των άνω (88,4%) και κάτω άκρων (87,9%) και του κλειστού κοιλιακού τοιχώματος (98,5%). Κάποιες από τις ανατομικές παραμέτρους έδωσαν ποσοστά με διαφορά στατιστικά σημαντική μεταξύ των δύο μεθόδων. Το ρινικό οστό αναγνωρίστηκε στο 62,1%, ο στόμαχος στο 85,9% ενώ η ουροδόχος κύστης στο 57,3% των περιπτώσεων. Η αυχενική διαφάνεια προσδιορίστηκε με ακρίβεια στις μισές από τις περιπτώσεις συγκριτικά με τις μετρήσεις ελέγχου (2-D).

Συμπεράσματα: Η εξέταση τρισδιάστατων εικόνων από μόνη της, δεν επαρκεί για τη λεπτομερή εξέταση του εμβρύου στο 1ο τρίμηνο της κύησης. Εντούτοις η μέθοδος μπορεί να υποβληθεί

Αλληλογραφία:
Ελευθέριος Αναστασάκης
Κουντουριώτου 14, 152 35, Άνω Βριλήσσια, Αθήνα, Ελλάδα
Τηλ: +30 6944697762
Fax: +30 210 8054928

e-mail:
loufty28@yahoo.gr

Κατατέθηκε 12/04/2010
Έγινε δεκτή 12/04/2010

σε τροποποιήσεις που θα βελτιώσουν τα αποτελέσματα και είναι δυνατό να την καθιερώσουν ως μέθοδο διάγνωσης στο μέλλον.

Λέξεις - κλειδιά: 3D υπερηχογραφία, 3-D απεικόνιση, εξέταση Α' τριμήνου, Αυχενική διαφάνεια.

Εισαγωγή

Η τρισδιάστατη απεικόνιση προσφέρει μία ρεαλιστικότερη εικόνα του αντικειμένου που εξετάζεται. Οι πολυάριθμες εφαρμογές της αποτελούν ισχυρό επιχείρημα της αποτελεσματικότητας της αλλά και της ραγδαίας μετάβασης από τις κλασικότερες δυσδιάστατες μεθόδους σε μοντέρνες τρισδιάστατες και σύνθετες απεικονίσεις.

Ένας από τους τομείς στους οποίους η τρισδιάστατη υπερηχογραφία αναπτύσσεται με ταχύτατο ρυθμό είναι η υπερηχοκαρδιογραφία και αγγειογραφία, με την οποία αξιολογούνται οι δυναμικές παράμετροι της καρδιακής λειτουργίας, διεξάγονται αγγειοχειρουργικές αιματηρές διαδικασίες υπό συνεχή τρισδιάστατη επίβλεψη, απεικονίζονται οι ισχαιμικές αλλοιώσεις του μυοκαρδίου και οι αθηρωματικές πλάκες εντός των αγγείων, ενώ με τα σύγχρονα λογισμικά προσδιορίζεται ο όγκος τους.[1-10] Αλλά και σε άλλες ειδικότητες, όπως η ουρολογία, η τρισδιάστατη υπερηχογραφία βρίσκει εφαρμογές στον προσδιορισμό του όγκου της ουροδόχου κύστης[11], στη παθολογία των νεφρών,[12,13] καθώς και στη μελέτη του μεγέθους και της υφής του προστάτου,[14] ενώ στη γαστρεντερολογία χρησιμοποιείται στη τρισδιάστατη μελέτη του ήπατος.[15,16]

Στη γυναικολογία η τρισδιάστατη υπερηχογραφία εφαρμόζεται σε πολυάριθμους τομείς που περιλαμβάνουν την εξέταση των μαστών[17-21] και τη λήψη βιοψιών, στην εξέταση του ενδομητρίου με απλή τρισδιάστατη υπερηχογραφία[22] ή με διυδρο-υπερηχογραφία[23] για τη βέλτιστη απεικόνιση του πυθμένα της μήτρας, καθώς και στην εξέταση των ωοθηκών τόσο στη πρόκληση ωοθηλακιορρηξίας, όσο και στη παρακολούθηση ενδοκρινολογικών διαταραχών που αφορούν στις ωοθήκες.[24-28] Επίσης στη διεθνή βιβλιογραφία αναφέρονται δεκάδες ερευνητικά πρωτόκολλα που αφορούν τη μελέτη του εμβρύου με τη χρήση της τρισδιάστατης υπερηχογραφίας, για τη διάγνωση σκελετικών ανωμαλιών, ανωμαλιών του εγκεφάλου και του προσώπου του εμβρύου, τον προσδιορισμό του όγκου του αμνιακού υγρού, καθώς και την εξέταση της καρδιάς του εμβρύου.[29-41]

Πέρα από την υπερηχογραφία η τρισδιάστατη εξέταση είναι δημοφιλής και σε άλλες απεικονιστικές μεθόδους όπως η ανασχεδιασμένη αξονική τομογραφία (CT, Computerized Tomography) και η αντίστοιχη μαγνητική τομογραφία (MRI, Magnetic Resonance Imaging). Με τη χρήση ειδικού υπολογιστή μπορούν να αναπλάσουν την τρισδιάστατη εικόνα τμημάτων του ανθρώπινου σώματος από πολλαπλές εγκάρσιες τομές, και να την αναπαραστήσουν στο χώρο. Η συγκεκριμένη μέθοδος βρίσκει εφαρμογές στη νευρολογία και τη στερεοτακτική νευροχειρουργική, όπου επιτρέπει την αναπαράσταση του εγκεφάλου στο χώρο, και τη διεξαγωγή μικροεπεμβάσεων με αυξημένη ακρίβεια.[42,43] Επιπρόσθετα γίνεται προσπάθεια ενσωμάτωσης της τρισδιάστατης «χαρτογράφησης» της αγγείωσης στο οπτικό πεδίο του χειρουργού, με τη βοήθεια της οποίας ο χειρουργός θα είναι σε θέση να «γνωρίζει» την ακριβή ανατομία της περιοχής που χειρουργεί και να προγραμματίζει τους χρόνους της επέμβασης πριν τη διεξαγωγή της.[44,45,46] Κάποιες από αυτές τις μεθόδους θεωρούνται από πολλούς αντικείμενο αποκλειστικά έρευνας, εντούτοις εφαρμόζονται ήδη, αποδεικνύοντας το γενικό επιστημονικό ενδιαφέρον προς τη τρισδιάστατη απεικόνιση τόσο στη διάγνωση όσο και στη θεραπεία.

Παρόλο που έχουν ήδη δημοσιευθεί αρκετές μελέτες που συγκρίνουν την αποτελεσματικότητα της 3-D υπερηχογραφίας συγκριτικά με τη κλασική δυσδιάστατη, δεν υπάρχει καμία αναφορά στη διεθνή βιβλιογραφία για τη λήψη και τη μετέπειτα επεξεργασία στατικών εικόνων 3-D για την εξέταση του εμβρύου σε κανένα από τα στάδια της κύησης. Η εξέταση τρισδιάστατων εικόνων «volumes» υπερήχων με τη βοήθεια ειδικού λογισμικού είναι μια

πιλοτική μελέτη του τμήματος Προγεννητικού Ελέγχου του Νοσοκομείου «Αλεξάνδρα». Προϋποθέτει καλή γνώση της ανατομίας του εμβρύου, της μελέτης του υπερηχογραφικά και εξοικείωση με το λογισμικό που αναλύονται οι ληφθήσες εικόνες.

Υλικό - Μέθοδος

Το υλικό της μελέτης προέρχεται από το Τμήμα Προγεννητικού Ελέγχου της Α' Μαιευτικής-Γυναικολογικής Κλινικής του Πανεπιστημίου Αθηνών. Σε όλες τις επίτοκες που παρακολουθούνται στο Νοσοκομείο «Αλεξάνδρα» προσφέρεται το υπερηχογράφημα και ο βιοχημικός έλεγχος του 1ου τριμήνου. Η εξέταση αυτή διενεργείται στις 11-13+6 εβδομάδες της κύησης σύμφωνα με τις οδηγίες του Fetal Medicine Foundation (FMF, London).

Σε κάθε μία από τις εγκυμονούσες που εξετάζονται, αρχικά λαμβάνεται λεπτομερές ιστορικό, το οποίο καταγράφεται στο ειδικό λογισμικό Astraia (Copyright 2000-2005, © astraia software). Η λήψη του ιστορικού πραγματοποιείται από έναν από τους ιατρούς του τμήματος. Στη συνέχεια η επίτοκος οδηγείται στο εξεταστήριο, όπου λαμβάνεται μικρή ποσότητα αίματος (για τον προσδιορισμό των β-hCG και PAPP-A) και μετριέται η αρτηριακή της πίεση. Αμέσως μετά υποβάλλεται σε κλασικό 2-D υπερηχογραφικό έλεγχο, ο οποίος διενεργείται είτε υπερηβικά (διακοιλιακά) είτε διακολπικά χρησιμοποιώντας ένα μηχάνημα General Electric Voluson 730 Pro (USA), εξοπλισμένο με μία κοιλιακή κεφαλή των 5-MHz και μία κολπική κεφαλή των 9-MHz. Κατά την εξέταση αυτή πραγματοποιείται:

1. Η μέτρηση CRL - προσδιορισμός ηλικίας κύησης.
2. Η μέτρηση της αυχενικής διαφάνειας (NT).
3. Η απεικόνιση του ρινικού οστού.
4. Ο έλεγχος της αδρής ανατομίας του εμβρύου (εγκέφαλος, θώρακας-καρδιά, κοιλιακό τοίχωμα, άνω και κάτω άκρα, σπονδυλική στήλη).
5. Θέση και μορφή του πλακούντα
6. Ποσότητα αμνιακού υγρού
7. Καταμέτρηση της καρδιακής συχνότητας του εμβρύου.
8. Η Doppler αξιολόγηση των μητριαίων αρτηριών.

Η ηλικία της κύησης προσδιορίζεται από την ημερομηνία της τελευταίας εμμηνορρυσίας (ΤΕΡ), είτε από το κεφαλουριαίο μήκος (CRL) του εμβρύου στις περιπτώσεις εκείνες όπου η ΤΕΡ είναι άγνωστη και σε εκείνες όπου η υπερηχογραφική ηλικία κύησης διαφέρει από την ημερολογιακή (βάσει της ΤΕΡ) περισσότερο από 7 ημέρες. Η ηλικία κύησης θα πρέπει να βρίσκεται μεταξύ της 11+1 και 13+6 εβδομάδας κύησης (CRL: 45mm-84mm). Όλες οι παραπάνω παράμετροι κα-

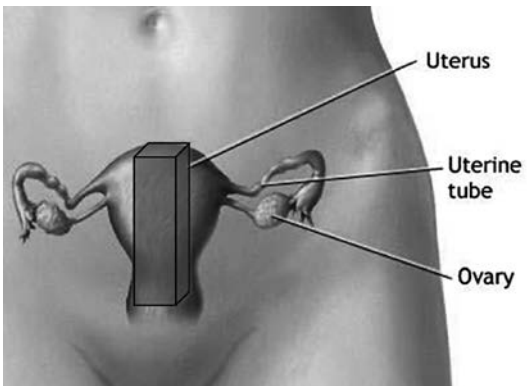

Σχήμα 1. *Η πρώτη 3D εικόνα λαμβάνεται με τη κεφαλή στον επιμήκη άξονα της μητέρας δίχως να είναι γνωστή η θέση του εμβρύου, στη μικρότερη μεγέθυνση ώστε να απεικονίζεται ολόκληρος ο εμβρυϊκός σάκος.*

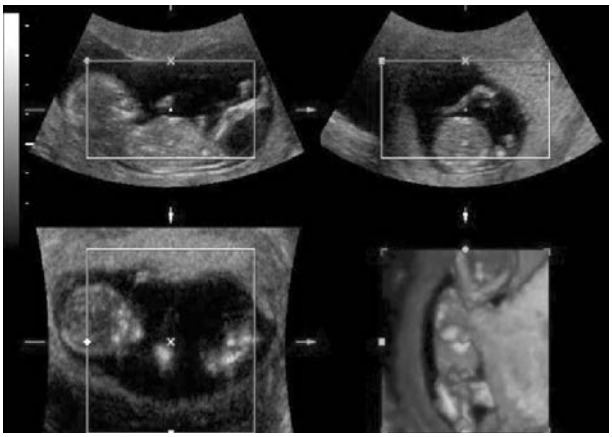

Σχήμα 2. *Η δεύτερη 3D εικόνα λαμβάνεται επί τον επιμήκη άξονα του εμβρύου δίνοντας μια οβελιαία τομή αυτού στο επίπεδο x. Παράλληλα διακρίνονται οι τομές στα επίπεδα y και z, καθώς και υπολογιστική 3-D εικόνα του εμβρύου.*

Πίνακας 1. *Τα περιστατικά που μελετήθηκαν με βάση την ηλικία κύησης όπως προσδιορίζεται από το CRL του εμβρύου. Φαίνεται η κατανομή των περιστατικών όπως μετρήθηκαν και στις δύο μεθόδους.*

	Μέθοδος		**2-D**		**3-D**	
	Εβδομάδα	**CRL σε mm**	**N**	**%**	**N**	**%**
10η	10+0 - 10+6	32 - 43mm	-	-	1	0,5
11η	11+0 - 11+6	44 - 55 mm	26	13,1	24	12,1
12η	12+0 - 12+6	56 - 69 mm	102	51	113	56,6
13η	13+0 - 13+6	70 - 84 mm	71	35,9	61	30,8

ταγράφονται στην ηλεκτρονική καρτέλα της ασθενούς.

Μετά την ολοκλήρωση της συμβατικής εξέτασης με το 2-D υπέρηχο, εξηγείται στην επίτοκο ότι αν αυτή συγκατατίθεται, θα ακολουθήσει μια ακόμη εξέταση με την τρισδιάστατη κεφαλή των υπερήχων, η οποία δεν βλάπτει την κύηση. Η τρισδιάστατη εξέταση υπερήχων είναι ιδιαίτερα σύντομη. Δεν αποβλέπει στην μελέτη των παραπάνω παραμέτρων με δυναμικό τρισδιάστατο υπέρηχο (4-D), αλλά στην τρισδιάστατη απεικόνιση και την αποθήκευση στατικών εικόνων όγκου (Volumes) του εμβρύου και του εμβρυϊκού σάκου, στο σκληρό δίσκο του μηχανήματος.

Έπειτα, εφόσον η επίτοκος έχει αποχωρήσει από το εξεταστήριο γίνεται η μελέτη των τρισδιάστατων όγκων (Volumes) που έχουν αποθηκευτεί στη μνήμη του υπέρηχου. Οι εικόνες αυτές, είναι δυνατό να ανακληθούν με τη χρήση του ειδικού λογισμικού της General Electric 4-D View, και να αναπαραστήσουν το έμβρυο στο χώρο, όπως ακριβώς αυτό απεικονίσθηκε τη χρονική στιγμή που έγινε η λήψη της τρισδιάστατης εικόνας. Επιπλέον το λογισμικό μας δίνει τη δυνατότητα να περιστρέψουμε το έμβρυο σε όλους τους άξονες στο χώρο (x, y, z), να μεγεθύνουμε την απεικόνιση και να μετρήσουμε πάνω σε αυτή μήκη μεταξύ σημείων αλλά και όγκους συγκεκριμένων ανατομικών δομών.

Συνεπώς η τρισδιάστατη εκτίμηση του εμβρύου πραγματοποιείται σε δεύτερο χρόνο από τη συμβατική, χωρίς την παρουσία της επιτόκου στο εξεταστήριο, από δεύτερο εξεταστή ο οποίος δε γνωρίζει τα αποτελέσματα της πρώτης εξέτασης και κατά την οποία ελέγχονται τα εξής:

1. Μέτρηση CRL - προσδιορισμός ηλικίας κύησης.
2. Μέτρηση αυχενικής διαφάνειας (NT).
3. Έλεγχος της ανατομίας εμβρύου (εγκέφαλος, πρόσωπο, ρινικό οστό, θώρακας-καρδιά, κοιλιακό τοίχωμα, άνω και κάτω άκρα, ΣΣ, στόμαχος, ουροδόχος).
4. Μέτρηση του όγκου του πλακούντα, του αμνιακού σάκου και του εμβρύου.

- Συλλογή των τρισδιάστατων εικόνων «Volumes»: Δεδομένου ότι δεν υπάρχει στη διεθνή βιβλιογραφία αναφορά για τη λήψη στατικών εικόνων 3-D και τη μετέπειτα εξέταση τους σε ειδικό λογισμικό, δεν υπάρχουν σχετικές οδηγίες στο ζήτημα αυτό. Η ερευνητική ομάδα όρισε, κατά τον σχεδιασμό της πιλοτικής μελέτης, ότι θα λαμβάνονται κατ' ελάχιστο δύο τρισδιάστατες εικόνες «volumes» για το κάθε περιστατικό:

1. Η πρώτη λήψη πραγματοποιείται εφόσον το έμβρυο είχε εντοπιστεί με την 3-D κεφαλή, σε μία οβελιαία τομή, όχι απαραίτητα τη μέση οβελιαία, σε ενδιάμεση θέση κάμψης-έκτασης και σε μεγέθυνση ώστε να απεικονίζεται η κεφαλή και ο κορμός του εμβρύου. Αυτή η εικόνα θα εξυπηρετούσε τον προσδιορισμό της αυχενικής διαφάνειας.
2. Η δεύτερη λήψη έχει σκοπό την απεικόνιση ολόκληρου του πλακούντα, με σκοπό τον προσδιορισμό του όγκου του, που αποτελεί αντικείμενο άλλης μελέτης, και εκτελείται εφόσον ο πλακούντας είχε εντοπιστεί κατά το μεγαλύτερο μέρος του κάτω από την 3-D κεφαλή.

Η μελέτη των πρώτων κιόλας περιστατικών στο λογισμικό, έδειξε ότι υπήρχε η ανάγκη για συγκεκριμένες οδηγίες κάτω από τις οποίες θα λαμβάνονταν οι εικόνες 3-D, αφενός για να εξυπηρετηθούν όλες οι μετρήσεις

Πίνακας 2. *Η μέσες τιμές μήκους CRL για τις δύο μεθόδους και η στατιστική τους ανάλυση*

3D		2D				
Mean	**SD**	**Mean**	**SD**	**Μέση διαφορά**	**SD διαφοράς**	**P**
65mm	8,5	65,5mm	8,6	0,50	4,38	0,104

και αφετέρου για να υπάρχει μια ομοιομορφία στα ευρήματα για πιο αντικειμενική σύγκριση μεταξύ τους. Προκειμένου λοιπόν, να πετύχουμε την πλήρη απεικόνιση του εμβρύου, χωρίς να υπολείπονται τα άκρα, πρέπει τουλάχιστον η μία εκ των λήψεων να είναι στη μικρότερη δυνατή μεγέθυνση ώστε να απεικονίζεται ολόκληρος ο εμβρυϊκός σάκος. Το λογισμικό που χρησιμοποιείται στη μελέτη δίνει τη δυνατότητα μεγάλων μεγεθύνσεων, με τις οποίες μπορεί να μελετηθεί αργότερα το έμβρυο. Επίσης για να εξάγουμε το συμπέρασμα αν είναι δυνατός ο προσδιορισμός της αυχενικής διαφάνειας από τυχαία θέση του εμβρύου, έπρεπε να ληφθεί μία επιπλέον εικόνα «volume» χωρίς να έχει προηγηθεί ο εντοπισμός του εμβρύου και η τοποθέτηση της κεφαλής των υπερήχων σε οβελιαία τομή. Τέλος επειδή η παρούσα μελέτη διεξάγεται παράλληλα με άλλη ερευνητική δραστηριότητα του τμήματος, που εξετάζει τους όγκους του πλακούντα, του εμβρύου και του εμβρυϊκού σάκου, λαμβάνονταν τουλάχιστο 4 τρισδιάστατες στατικές εικόνες «volumes» για το κάθε περιστατικό, που είναι οι ακόλουθες:

1) Η πρώτη λήψη πραγματοποιείται σε τυχαία θέση του εμβρύου, με το που γίνεται η τοποθέτηση της κεφαλής στη κοιλιά της εγκυμονούσης. Η κεφαλή τοποθετείται στον επιμήκη άξονα του σώματος της γυναίκας, υπεροηβικά και επί της μέσης κοιλιακής γραμμής (Σχήμα 1), ενώ η εικόνα βρίσκεται στη μικρότερη δυνατή μεγέθυνση.

2) Η δεύτερη λήψη γίνεται εφόσον έχει εντοπιστεί το έμβρυο, οπότε η κεφαλή τοποθετείται στον επιμήκη άξονα αυτού, προκειμένου να ληφθεί οβελιαία τομή στο επίπεδο x (Σχήμα 2). Ο εξεταστής φροντίζει επίσης το έμβρυο να βρίσκεται σε μία ενδιάμεση θέση κάμψης-έκτασης, ενώ δε λαμβάνεται υπόψη αν το έμβρυο βρίσκεται με τη ράχη του προς τη κοιλιά ή προς τη ράχη της μητέρας.

3) Η 3η και 4η λήψη αφορούν την απεικόνιση του πλακούντα και του εμβρυϊκού σάκου, αλλά συχνά αποδίδουν στοιχεία για το έμβρυο. Εφόσον έχει προσδιοριστεί η θέση του πλακούντα, λαμβάνεται η τομή στον επιμήκη άξονα του πλακούντα (δηλ. η τομή με το μεγαλύτερο μήκος αυτού), καθώς και μία δεύτερη τομή της οποίας το επίπεδο είναι κάθετο της πρώτης (δηλ. το μεγαλύτερο πλάτος αυτού). Η μεγέθυνση της εικόνας πρέπει να είναι σε μικρή κλίμακα ώστε να συμπεριλάβουμε στην εικόνα το μεγαλύτερο δυνατόν μέρος του πλακούντα και του εμβρυϊκού σάκου.

- Αξιολόγηση παραμέτρων με το 3-D: Στην αξιολόγηση της ανατομίας του εμβρύου χρησιμοποιήθηκαν όλες οι εικόνες «Volumes» που είχαν ληφθεί για το κάθε περιστατικό. Οι παράμετροι που εξετάζονται με το ειδικό λογισμικό είναι οι ακόλουθες:
- Κεφαλουριαίο μήκος (CRL) εμβρύου: Το κεφαλουριαίο μήκος του εμβρύου αποτελεί ουσιαστική μέτρηση στο υπερηχογράφημα του 1ου τριμήνου, διότι με αυτό προσδιορίζεται η ηλικία κύησης στις περιπτώσεις όπου δε γνωρίζουμε την ημερομηνία της τελευταίας εμμηνορρυσίας (ΤΕΡ), αλλά και σε αυτές όπου η υπερηχογραφική ηλικία του εμβρύου διαφέρει από την ημερολογιακή (βάσει της ΤΕΡ) περισσότερο από 7 ημέρες. Η μέτρηση διεξάγεται σε οβελιαία τομή του εμβρύου.
- Αυχενική Διαφάνεια: Η μέτρηση της αυχενικής διαφάνειας αποτελεί τον πρωταρχικό στόχο του υπερηχογραφήματος 1ου τριμήνου προκειμένου να υπολογισθεί ο εξατομικευμένος στατιστικός κίνδυνος για χρωμοσωμικές ανωμαλίες. Ο προσδιορισμός της αυχενικής διαφάνειας μέσω λογισμικού δεν μπορεί σε καμία περίπτωση να εφαρμόσει όλες τις οδηγίες που έχει θέσει το Fetal Medicine Foundation εξαιτίας του γεγονότος ότι εξετά-

Πίνακας 3. *Η μελέτη των ανατομικών παραμέτρων του εμβρύου και στις δύο μεθόδους. Δίδεται επίσης το 95% διάστημα εμπιστοσύνης (95% CI) και η στατιστική σημασία (χ^2 test).*

	Εξέταση						
	3D			**2D**			**P**
	N	**%**	**95% CI**	**N**	**%**	**95% CI**	**χ^2 test**
Ρινικό οστό	123	62,1	55-69	189	95,5	92-98	<0,001
Κεφαλή-Εγκέφαλος	186	93,5	90-97	193	98	96-100	0,027
Πρόσωπο	164	82,8	78-88	-	-	-	
Καρδιά	130	65,3	59-73	-	-	-	
Κοιλιακό Τοίχωμα	196	98,5	97-100	192	97,5	95-100	0,466
Στομάχι	171	85,9	82-92	191	97	95-99	<0,001
Κύστη	114	57,3	49-63	187	94,9	92-98	<0,001
Άνω άκρα	176	88,4	84-93	190	96,4	94-99	0,003
Κάτω άκρα	174	87,9	83-92	188	95,4	92-98	0,007
Σπονδυλική στήλη	169	85,4	80-90	151	77	71-83	0,035

ζεται μια στατική εικόνα στην οποία δεν μπορούμε να μεταβάλλουμε το «GAIN» (ένταση) της εικόνας, ούτε να αναμένουμε την αυτόματη εμβρυϊκή κίνηση (εμβρυϊκό σκίρτημα) προκειμένου το έμβρυο να διαχωριστεί από την αμνιακή μεμβράνη. Η διαδικασία μέτρησης «μιμείται» αλλά δεν ακολουθεί ουσιαστικά τα πρότυπα του FMF. Η μέτρηση που παράγεται συσχετίζεται για το πόσο προσεγγίζει αυτή της κλασικής δυσδιάστατης αξιολόγησης της αυχενικής διαφάνειας (σχήμα 3).

- Ρινικό οστό: Το ρινικό οστό αποτελεί έναν από τους «markers» στη αξιολόγηση του κινδύνου παρουσίας χρωμοσωμικών ανωμαλιών. Συνεπώς η απεικόνιση του στο υπερηχογράφημα 1ου τριμήνου είναι επιβεβλημένη. Τα ρινικά οστά μπορούν να απεικονισθούν σε στεφανιαία τομή του προσώπου του εμβρύου, εντούτοις προκειμένου να θεωρηθεί η απεικόνιση του ρινικού ως θετική χρειάζεται να εξετάσουμε το προφίλ (οβελιαία τομή) του προσώπου και να αναδειχθεί το ρινικό οστό που καλύπτεται από δέρμα.
- Κεφαλή και εγκέφαλος εμβρύου: Εξετάζεται η ολότητα του κρανίου, η συμμετρία του εγκεφάλου και τα χοριοειδή πλέγματα που σχηματίζουν τη μορφή πεταλούδας.
- Πρόσωπο εμβρύου: Εξετάζεται το προσωπικό κρανίο όπου φαίνονται οι οφθαλμικές κόγχες, οι υποηχογενείς φακοί, τα ρινικά οστά, και το προφίλ του εμβρυϊκού προσώπου. Με τη χρήση της λειτουργίας «Render Mode» μπορούμε να αξιολογήσουμε την ανασχηματισμένη 3-D εικόνα και τα χαρακτηριστικά του προσώπου που καλύπτεται από δέρμα.
- Καρδιά Εμβρύου: Εξετάζεται το επίπεδο των 4-κοιλοτήτων της καρδιάς όπου απεικονίζονται οι κόλποι και οι κοιλίες αυτής. Στις περιπτώσεις με καλή ευκρίνεια επιχειρείται η απεικόνιση του επιπέδου των μεγάλων αγγείων (αορτή, πνευμονική αρτηρία, άνω κοίλη φλέβα).
- Κοιλιακό τοίχωμα: Ελέγχεται το κλειστό κοιλιακό τοίχωμα και το σημείο εισόδου της ομφαλίδας. Στη λειτουργία «Render Mode» απεικονίζεται ολόκληρη η κοιλιά του εμβρύου ενώ διακρίνονται τα μέλη που βρίσκονται μπροστά από αυτή.
- Στόμαχος: Ελέγχεται ως υποηχογενής σχηματισμός στην αριστερή άνω κοιλία.
- Ουροδόχος κύστη: Ελέγχεται ως υποηχογενής σχηματισμός εντός της εμβρυϊκής πυέλου.
- Άνω άκρα: εξετάζονται και τα δύο άκρα, τα οποία είτε απεικονίζονται ταυτόχρονα στην ίδια εικόνα, είτε εμφανίζονται το ένα μετά το άλλο σε επίπεδα παράλληλα εκατέρωθεν της σπονδυλικής στήλης.
- Κάτω άκρα: εξετάζονται και τα δύο άκρα σε όλο το μήκους, και ελέγχονται τα μακρά οστά.

• Σπονδυλική Στήλη: Εξετάζεται η ευθυγράμμιση της υπερηχογενούς σπονδυλικής στήλης και η κάλυψη της με δέρμα.

Οι μέσες τιμές (mean) και οι τυπικές αποκλίσεις (Standard Deviation=SD) χρησιμοποιήθηκαν για την περιγραφή των ποσοτικών μεταβλητών. Η σύγκριση αναλογιών έγινε με τη χρήση του χ2 test. Ο σταθμισμένος συντελεστής kappa χρησιμοποιήθηκε για την εκτίμηση της συμφωνίας των δυο μεθόδων στον υπολογισμό της ηλικίας κύησης. Το Student's t-test χρησιμοποιήθηκε για τη σύγκριση των τιμών CRL και NT μεταξύ των δυο μεθόδων. Για τον έλεγχο του σφάλματος τύπου Ι, λόγω των πολλαπλών συγκρίσεων χρησιμοποιήθηκε η διόρθωση κατά Bonferroni σύμφωνα με την οποία το επίπεδο σημαντικότητας είναι 0,05/κ (κ= αριθμός των συγκρίσεων). Επιπλέον για να ελεγχθεί εάν ο αριθμός Random έχει προβλεπτική αξία στην ορατότητα και των 5 ανατομικών στοιχείων χρησιμοποιήθηκε η ROC ανάλυση. Τα επίπεδα σημαντικότητας είναι αμφίπλευρα και η στατιστική σημαντικότητα τέθηκε στο 0,05. Για την ανάλυση χρησιμοποιήθηκε το στατιστικό πρόγραμμα SPSS 17.0.

Στη μελέτη συμπεριλήφθηκαν γυναίκες που εξετάστηκαν στο Τμήμα Προγεννητικού Ελέγχου του Γ.Ν.Α «Αλεξάνδρα», ανεξαρτήτως της καταγωγής, της κοινωνικής κατάστασης, του μαιευτικού αναμνηστικού ή της παρουσίας χρόνιων νοσημάτων. Ο πληθυσμός των γυναικών που εξετάστηκαν αποτελούσε ομάδα χαμηλού κινδύνου που υποβλήθηκε σε εξέταση ρουτίνας (screening) με το υπερηχογράφημα και το βιοχημικό έλεγχο του 1ου τριμήνου, και το κριτήριο εισαγωγής στη μελέτη ήταν η ηλικία κύησης προσδιοριζόμενη από την ΤΕΡ ή το κεφαλουριαίο μήκος εμβρύου (CRL). Πολύδυμες κυήσεις εξαιρέθηκαν της μελέτης.

Αποτελέσματα

Οι εξετάσεις πραγματοποιήθηκαν σε κυήσεις ηλικίας 11+0 έως 13+6 εβδομάδων, που αντιστοιχούσε σε CRL 45-84mm (μέσο όρο, 65,5mm). Τα έμβρυα χωρίστηκαν σε 3 υποομάδες με βάση το CRL: η ομάδα 1 περιείχε έμβρυα με CRL 45-55 mm (11+0 έως 11+6 εβδομάδες), η ομάδα 2 περιείχε έμβρυα με CRL 56-69mm (12+0 έως 12+5 εβδομάδες), και η ομάδα 3 είχε έμβρυα με CRL 70-84 mm (12+6 έως 13+6 εβδομάδες).[47] Οι πρώτες 199 γυναίκες που συμπεριλήφθηκαν στη μελέτη φαίνονται στον πίνακα 1 με βάση την ηλικία κύησης. Επίσης φαίνεται η κατανομή των ίδιων περιστατικών με βάση της ηλικία κύησης όπως προσδιορίστηκε μετά την αξιολόγηση των 3- D Volumes στο ειδικό λογισμικό. Το ποσοστό συμφωνίας μεταξύ των δύο μεθόδων είναι 91,41%. Ο σταθμισμένος συντελεστής kappa (weighted Kappa) που δείχνει τη συμφωνία πέραν από την τύχη, βρέθηκε ίσος με 0,71 (SE=0.055, p<0.001). Ο συντελεστής Kappa≥0,7 δηλώνει καλή συμφωνία μεταξύ των σχέσεων. Η μέση τιμή μήκους CRL ήταν 65,5mm για η συμβατική μέθοδο και 65mm για τη μέθοδο 3D, με διαφορά μεταξύ τους μόνο 0,5mm, και συνεπώς μη στατιστικώς σημαντική (πίνακας 2).

Πίνακας 4. Ο αριθμός των παραμέτρων ανατομίας του εμβρύου που προσδιορίστηκε με τη 3-D εξέταση και το ποσοστό της.

Αριθμός ανατομικών στοιχείων που εξετάστηκε	**3D**	
	N	%
1	1	0,5
3	2	1
4	3	1,5
5	6	3,1
6	8	4,1
7	15	7,7
8	24	12,3
9	37	19
10	45	23,1
≥8	136	69,8

Τα ποσοστά ελέγχου των παραμέτρων ανατομίας του εμβρύου που μελετήθηκαν με τις δύο μεθόδους καθώς και το 95% διάστημα εμπιστοσύνης (95% CI) εμφανίζονται στον πίνακα 3. Σε κάποιες από τις παραμέτρους η αναγνώριση τους με τη μέθοδο 3-D πλησιάζει τη συμβατική 2-D, και τα ποσοστά διαφοράς δεν είναι στατιστικώς σημαντικά. Σε αυτές τις παραμέτρους ανήκουν η κεφαλή και ο εγκέφαλος του εμβρύου (186/199 - 93,5%), η σπονδυ-

Σχήμα 3. *Μέτρηση της αυχενικής διαφάνειας με τη χρήση στατικού 3-D volume*

λική στήλη (169/199 - 85,4%), τα άνω (176/199 - 88,4%) και κάτω άκρα (174/199 - 87,9%), και το κλειστό κοιλιακό τοίχωμα (196/199 - 98,5%). Η μικρή διαφορά στα ποσοστά απεικόνισης των άκρων οφείλεται κυρίως σε αποτυχημένη λήψη της τρισδιάστατης εικόνας «volume» στην οποία δε συμπεριλήφθηκαν όλα τα άκρα του εμβρύου, παρά σε αδυναμία της μεθόδου να τα καταδείξει. Τόσο το κλειστό κοιλιακό τοίχωμα όσο και η σπονδυλική στήλη απεικονίζονται σε ελαφρώς υψηλότερα ποσοστά από ότι στη συμβατική μέθοδο (98,5% έναντι 97,5% και 85,4% έναντι 77% αντίστοιχα).

Η απεικόνιση του προσώπου του εμβρύου μελετήθηκε αποκλειστικά με τη τρισδιάστατη μέθοδο εφόσον δεν αποτελεί παράμετρο ελέγχου στο κλασικό υπερηχογράφημα 1ου τριμήνου σύμφωνα με τις οδηγίες του FMF. Επιτεύχθηκε σε 164 από τα 199 περιστατικά (82,8%). Η μελέτη της καρδιάς του εμβρύου επίσης δε διεξάγεται ως ρουτίνα του υπερηχογραφήματος του 1ου τριμήνου. Επειδή όμως έχουν δημοσιευθεί πιλοτικές μελέτες με την εξέταση της εμβρυϊκής καρδιάς στο 1ο τρίμηνο της εγκυμοσύνης,[48,49] επιχειρήθηκε η εξέταση της εμβρυϊκής καρδιάς με τη μέθοδο 3-D, η οποία έδωσε συνολικό ποσοστό 130/199 - 65,3%. Το ποσοστό αυτό είναι υψηλότερο από αυτό που έχει δοθεί στη βιβλιογραφία (49,82%) για τη μελέτη της εμβρυϊκής καρδιάς στις εβδομάδες κύησης 11-13+6, [48] αλλά η εξέταση της καρδιάς στη συγκεκριμένη μελέτη περιορίστηκε στην απεικόνιση του επιπέδου των 4 κοιλοτήτων της καρδιάς, και όχι την απεικόνιση όλων των επιπέδων της καρδιάς όπως σε προηγούμενη μελέτη του τμήματος.[49]

Κάποιες από τις ανατομικές παραμέτρους έδωσαν ποσοστά με διαφορά στατιστικά σημαντική μεταξύ των δύο μεθόδων. Το ρινικό οστό αναγνωρίστηκε στο 95% (189/199) των περιπτώσεων με τη συμβατική μέθοδο ενώ μόλις σε 62,1% (123/199) στη μέθοδο 3-D. Επίσης ο στόμαχος απεικονίστηκε σε 171/199 (85,9%) με τη μέθοδο 3-D και σε 191/199 (97%) με τη συμβατική μέθοδο, ενώ η ουροδόχος κύστης σε 114/199 (57,3%) και 187/199

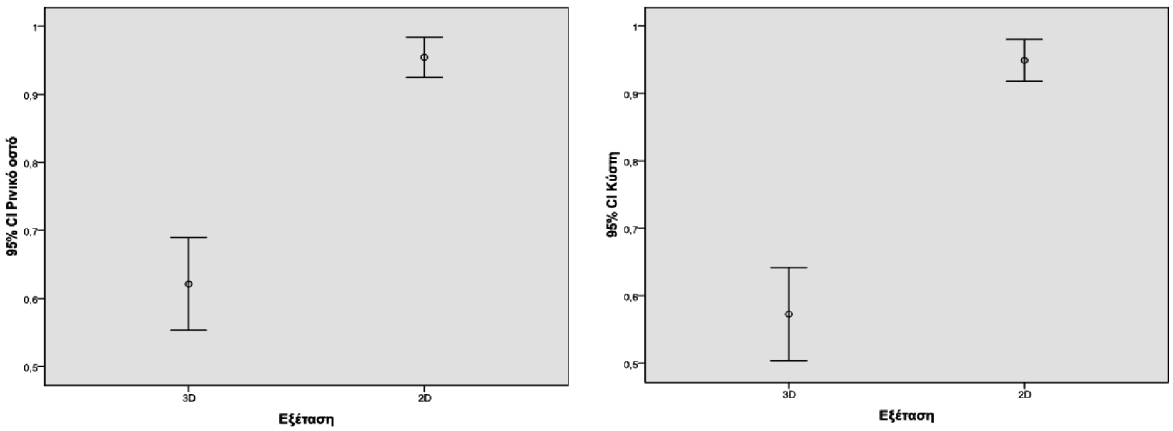

Σχήμα 4. *Τα ποσοστά ελέγχου για το ρινικό οστό και την ουροδόχο κύστη όπως εξάγονται με τη μέθοδο 3D κι με τη συμβατική 2D. Διακρίνεται η μεγάλη απόκλιση στα αποτελέσματα.*

Πίνακας 5. *Απόκλιση των μετρήσεων της αυχενικής διαφάνειας με το 3-D από τις αντίστοιχες τιμές με το 2-D.*

Απόκλιση μετρήσεων NT	**0 (αδύνατη μέτρηση)**	**= ακριβής μέτρηση (απόκλιση 01,-0,2mm)**	**Απόκλιση >0,3mm προς τα πάνω**	**Απόκλιση >0,3mm προς τα κάτω**
		81 (40,7%)	2 (1%)	31 (15,5%)
				Απόκλιση (↓) >0,6mm
	34(17%)	Απόκλιση (↑↓) =0,3mm	Απόκλιση (↑) >0,6mm	20 (10%)
		25 (12,5%)	1 (0,5%)	Απόκλιση (↓) >1mm
				5 (2,5%)
Σύνολο (199)	**34**	**106**	**3**	**56**

(94,9%) αντίστοιχα. Τα ποσοστά ελέγχου για αυτές τις παραμέτρους φαίνονται στα γραφήματα του σχήματος 4.

Συνολικά, για τα 10 ανατομικά χαρακτηριστικά που μελετήθηκαν, ο μέσος αριθμός που μετρήθηκε ήταν 8,1 (SD=1,9) (πίνακας 4). Πάνω από 8 ανατομικά στοιχεία προσδιορίστηκαν στο 69,8% των περιπτώσεων, ενώ και τα 10 στο 23,1% των περιπτώσεων. Λιγότερα από 5 ανατομικά χαρακτηριστικά προσδιορίστηκαν σε ποσοστό μικρότερο του 5%.

Ο αριθμός των εικόνων «volumes» φαίνεται ότι έχει κάποια προβλεπτική αξία για την μέτρηση όλων των ανατομικών στοιχείων. Γενικά η λήψη περισσότερων 3-D εικόνων μπορεί να δώσει τη δυνατότητα της εξέτασης κάποιου στοιχείου που δεν διαπιστώνεται με ευκρίνεια σε κάποια άλλη. Παρόλο που για τη μελέτη είχε υπολογιστεί ότι θα απαιτούνταν το λιγότερο 2 εικόνες «volumes», εντούτοις για τη διεξαγωγή της χρησιμοποιήθηκαν όλες οι διαθέσιμες 3-D εικόνες για το κάθε περιστατικό. Το οριακό σημείο για να είναι ορατά όλα τα ανατομικά στοιχεία είναι τα 3 volumes με ευαισθησία 85,2% και ειδικότητα 32,6%. Χρησιμοποιήθηκε η ROC καμπύλη (Σχήμα 5) για την διερεύνηση της προβλεπτικής αξίας του αριθμού των volumes για την μέτρηση όλων των ανατομικών στοιχείων. Η επιφάνεια κάτω από την καμπύλη είναι ίση με 0,61 (SE=0,04, p=0,021).

- Αποτελέσματα των μετρήσεων της αυχενικής διαφάνειας: Η αυχενική διαφάνεια προσδιορίστηκε με τη μέθοδο 3-D σε 165/199 (83%) περιστατικά, ενώ σε 34/199 (17%) δεν ήταν δυνατό να απεικονιστεί σε κανένα επίπεδο. Στον πίνακα 5 οι μετρήσεις της αυχενικής διαφάνειας έχουν κατηγοριοποιηθεί ανάλογα με το βαθμό απόκλισης τους από τις αντίστοιχες μετρήσεις με το 2-D υπέρηχο. Σε 81/199 (40,7%) η μέτρηση ήταν σχεδόν ίδια στις δύο μετρήσεις, με απόκλιση μικρότερη των 0,2mm, ενώ σε άλλα 25/199 (12,5%) η απόκλιση ήταν ίση με 0,3mm είτε προς τα πάνω είτε προς τα κάτω. Συνεπώς λόγω της μικρής απόκλισης, μπορούμε να θεωρήσουμε ότι η μέτρηση είναι ακριβής στις μισές από τις περιπτώσεις (106/199 - 53,2%). Σε 31/199 (15,5%) η απόκλιση ήταν μεγαλύτερη από 0,3mm και μικρότερη των 0,6mm, αλλά η μέτρηση με το 3-D ήταν ομοιόμορφα μικρότερη αυτής με το 2-D. Απόκλιση μεγαλύτερη των 0,6mm (αλλά μικρότερη των 0,9mm) είχαμε σε άλλα 20 περιστατικά, ενώ σε 5 περιστατικά η υπολογισμένη με το 3-D αυχενική διαφάνεια ήταν κατά 1mm μικρότερη αυτής με το 2-D. Σε ένα από αυτά τα 5 περιστατικά η απόκλιση ήταν η μέγιστη και ίση με 1,7mm (NT με το 3D:1,3mm ενώ με το 2-D:3mm). Συνολικά σε 56/199 (28,1%) περιστατικά οι μετρήσεις ήταν μικρότερες από αυτές με το 2-D.

Αποκλίσεις με τιμές μεγαλύτερες από αυτές που μετρήθηκαν με το 2-D εντοπίσθηκαν μόνο σε 3 (1,5%) περιστατικά από τα οποία στο ένα ήταν μεγαλύτερη των 0,6mm. Και στα 3 περιστατικά η αυχενική διαφάνεια με την 2-D μέθοδο ήταν πάνω από 2mm, δηλαδή σε όλες τις περιπτώσεις αυξημένης απόκλισης είχαμε μεγάλες τιμές αυχενικής διαφάνειας που με το 3-D αξιολογήθηκαν ακόμα μεγαλύτερες.

Οι μετρήσεις της αυχενικής διαφάνειας ήταν ομοιόμορφα μικρότερες από τις αντίστοιχες με τη 2-D μέθοδο. Η μέση τιμή των μετρήσεων με το 3-D ήταν 1,19mm ενώ αυτή με το 2-D ήταν 1,65mm, δηλαδή η μέση διαφορά στις δύο μεθόδους είναι 0,46mm, στατιστικά σημαντική όπως φαίνεται στον πίνακα 6.
Αναφορικά με τη χρήση της τυχαίας στατικής εικόνας 3-D του εμβρύου, ο προσδιορισμό της αυχενικής διαφάνειας ήταν εφικτός σε 87 (43%) κυήσεις. Στις άλλες 78 (39%) περιπτώσεις, η αυχενική προσδιορίστηκε από μη-τυχαία στατική εικόνα 3-D με προεπιλεγμένη θέση του εμβρύου και προεπιλεγμένη οβελιαία τομή αυτού.

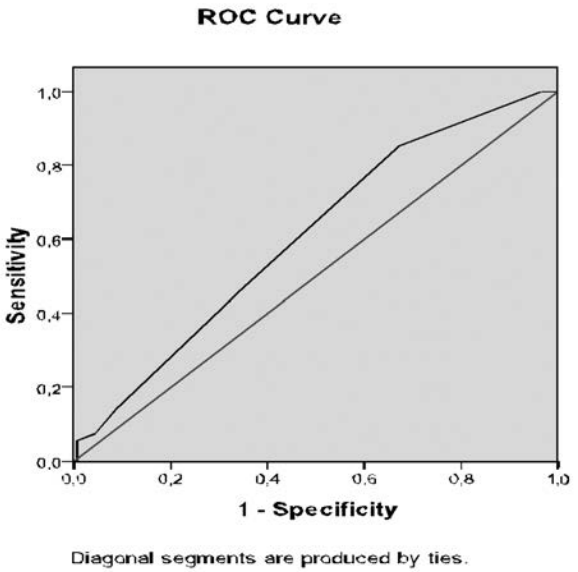

Σχήμα 5. *Η καμπύλη ROC για την διερεύνηση της προβλεπτικής αξίας του αριθμού των volumes*

Συζήτηση

Τα αποτελέσματα από τις πρώτες 199 γυναίκες που συμπεριλήφθηκαν στη μελέτη δείχνουν πως η εξέταση τρισδιάστατων εικόνων από μόνη της, δεν επαρκεί για τη λεπτομερή εξέταση του εμβρύου στο 1ο τρίμηνο της κύησης. Σε αρκετές από τις περιπτώσεις κάποιες από τις παραμέτρους της ανατομίας του εμβρύου είτε δεν εξετάστηκαν καθόλου, είτε η εκτίμηση τους είχε απόκλιση μη-αποδεκτή για ιατρική γνωμάτευση, σε σύγκριση με την εξέταση ελέγχου 2-D.
Αναλυτικότερα, από την ανατομία του εμβρύου, τρεις παράμετροι, ο στόμαχος, η ουροδόχος κύστη και το ρινικό οστό σημείωσαν σαφώς κατώτερα ποσοστά στην εξέταση με το 3-D (85,9% έναντι 97%, 57,3 έναντι 94,9% και 62,1 έναντι 95% αντίστοιχα). Τόσο ο στόμαχος όσο και η ουροδόχος κύστη αποτελούν μια σχετικά «εύκολη» παράμετρο στη συμβατική εξέταση. Και οι δύο δομές απεικονίζονται ως έντονα υποηχογενείς κυκλικοί σχηματισμοί σε υπερηχογενές περιβάλλον και μπορούν να δειχθούν σε οποιαδήποτε τομή, εγκάρσια, οβελιαία ή στεφανιαία. Αν η εξέταση πραγματοποιηθεί όταν το έμβρυο έχει άδειο στόμαχο, τότε η απεικόνιση του δεν είναι δυνατή με καμία υπερηχογραφική μέθοδο. Εντούτοις η παρέλευση κάποιου χρονικού διαστήματος μπορεί εν τέλει να καταδείξει το στόμαχο. Κάτι ανάλογο ισχύει και στη περίπτωση της ουροδόχου κύστεως του εμβρύου η οποία περιοδικά γεμίζει και αδειάζει, αυξομειώνοντας με τον τρόπο αυτό την ηχογένεια της. Με δεδομένο ότι η κλασική υπερηχογραφική εξέταση απαιτεί περί τα 20 λεπτά, η ουροδόχος κύστη μπορεί να μην είναι ορατή στην αρχή της εξέτασης αλλά να απεικονισθεί αργότερα κατά την εξέλιξη της εξέτασης. Αυτή η λεπτομέρεια δεν μπορεί να πραγματοποιηθεί με την μελέτη μιας στατικής εικόνας η οποία μπορεί να έχει ληφθεί αμέσως μετά την εκκένωση της ουροδόχου κύστεως καθιστώντας πλέον την απεικόνιση της αδύνατη και στα 3 επίπεδα. Συνεπώς η χρονική στιγμή της λήψης της τρισδιάστατης εικόνας είναι καθοριστικής σημασίας. Ενδεχομένως, μπορούμε να αντιπαρέλθουμε το πρόβλημα αυτό εάν οι εικόνες «volumes» λαμβάνονται με χρονική απόσταση μεταξύ τους.

Πίνακας 6. *Οι μέσες τιμές της αυχενικής διαφάνειας στις δύο μεθόδους και η στατιστική ανάλυση τους*

	Mean	**SD**	**Mean**	**SD**			
NT	1,19	0,63	1,65	0,33	0,46	0,58	<0,001

Ανάλογα είναι τα συμπεράσματα σε σχέση με την εξέταση του ρινικού οστού. Προκειμένου να θεωρήσουμε την απεικόνιση του ρινικού οστού ως θετική έπρεπε να δειχθεί σε επίπεδο οβελιαίο μία έντονα ηχογενής γραμμή που καλύπτεται από μια λεπτότερη, αυτή του δέρματος. Σε αρκετές περιπτώσεις, τη χρονική στιγμή της λήψης της τρισδιάστατης εικόνας, το έμβρυο είχε το χέρι του στο στόμα με αποτέλεσμα οι φάλαγγες του δείκτη και του μέσου δακτύλου του να παρεμβάλλονται στο σημείο όπου επιδεικνύεται συνήθως το ρινικό οστό. Στη συμβατική εξέταση, ο εξεταστής δεν έχει παρά να περιμένει να απομακρυνθεί το χέρι του εμβρύου από το στόμα ή στο μεταξύ να εξετάσει άλλες παραμέτρους και να «επιστρέψει» αργότερα στην εκτίμηση του ρινικού οστού. Σε μια στατική εικόνα, όπως και αν αυτή περιστραφεί στο χώρο, δε θα αλλάξει ποτέ η σχέση του χεριού με το πρόσωπο του εμβρύου, οπότε το ρινικό οστό δε μπορεί να εξεταστεί με σαφήνεια. Εντούτοις με τη χρήση της λειτουργίας «Render Mode» στο τρισδιάστατο υπέρηχο μπορούμε να δείξουμε το πρόσωπο του εμβρύου και να μετακινηθούμε ανάμεσα σε παράλληλα στεφανιαία επίπεδα φτάνοντας σε κάποια στιγμή στο οριακό επίπεδο ανάμεσα στο πρόσωπο του εμβρύου και του χεριού του μπροστά από αυτό. Με τη μέθοδο αυτή ήταν εφικτό σε αρκετές περιπτώσεις να απεικονιστούν τα δύο ρινικά οστά σε στεφανιαία τομή του εμβρύου εκατέρωθεν της μέσης γραμμής του προσώπου. Εντούτοις και σε αυτές τις περιπτώσεις αξιολογήσαμε την εκτίμηση του ρινικού οστού ως αρνητική, εφόσον δε μπορέσαμε να το απεικονίσουμε σε οβελιαία τομή. Ενδεχομένως και στη περίπτωση του ρινικού οστού λοιπόν να βοηθούσε η λήψη μιας δεύτερης 3-D εικόνας σε χρονική απόσταση από τη πρώτη.

Η μικρή διαφορά στα ποσοστά απεικόνισης των άνω άκρων (88,4% έναντι 96,4% στο 2D) και κάτω άκρων (87,9% έναντι 95,4% στο 2D) οφείλεται κυρίως σε αποτυχημένη λήψη της τρισδιάστατης εικόνας «volume» στην οποία δεν συμπεριλήφθηκαν όλα τα άκρα του εμβρύου, παρά σε αδυναμία της μεθόδου να τα καταδείξει. Στο τρισδιάστατο υπέρηχο η χρήση της λειτουργίας «Render Mode» επιτρέπει ολόκληρη την απεικόνιση του εμβρύου στο χώρο και τον προσδιορισμό όλων των άκρων ταυτόχρονα με ακριβή προσδιορισμό της θέσης τους. Συνεπώς η εξέταση των άκρων είναι ευχερέστερη και ταχύτερη της συμβατικής 2D. Επίσης η λειτουργία «TUI» απεικονίζει πολλαπλά παράλληλα επίπεδα ταυτόχρονα, όπως σε μία αξονική τομογραφία, τα οποία επιπλέον μπορούμε να μετακινούμε πάνω στο έμβρυο για να απεικονίσουμε τα άνω άκρα σε δύο ταυτόχρονα παράλληλα επίπεδα εκατέρωθεν του επιπέδου της σπονδυλικής στήλης.

Η αυχενική διαφάνεια ενδεχομένως να αποτελέσει αντικείμενο αμφισβήτησης, εφόσον η μέτρηση που λαμβάνεται με τη χρήση του 3-D δεν χρησιμοποιεί όλους τους τους κανόνες που έχει θεσπίσει το FMF για τη μέτρηση της. Σύμφωνα πάντοτε με το FMF, ο προσδιορισμός της αυχενικής διαφάνειας προϋποθέτει τον εντοπισμό του μέσου οβελιαίου επιπέδου όπου θα εικονίζεται η σπονδυλική στήλη και δε θα εικονίζονται τα ρινικά οστά, με το έμβρυο σε μια ουδέτερη στάση, με μεγέθυνση ώστε στην εικόνα να συμπεριλαμβάνεται μόνο η κεφαλή και το ανώτερο 1/3 του θώρακα του εμβρύου και με ξεκάθαρη διάκριση της αμνιακής μεμβράνης από τη ράχη του εμβρύου όπως συμβαίνει κατά την αυτόματη εμβρυϊκή κίνηση (σκίρτημα εμβρύου). Τότε μετράται η υποηχογενής ζώνη στον αυχένα του εμβρύου ενώ νωρίτερα έχει ελαττωθεί η ένταση (GAIN) της εικόνας προκειμένου να οξύνονται τα όρια της. Μια τρισδιάστατη εικόνα του εμβρύου μπορεί να περιστραφεί στο χώρο και να μας δώσει την επιθυμητή τομή του εμβρύου σύμφωνα με το FMF. Ακόμα, μπορούμε να μεγεθύνουμε την εικόνα στο επιθυμητό επίπεδο και επιπλέον επειδή η εικόνα είναι ψηφιακή και υψηλής ανάλυσης η μεγέθυνση δεν προκαλεί υποβάθμιση στη ποιότητα της (θολερότητα). Συνεπώς δεν απαιτείται ελάττωση της έντασης (GAIN) την οποία δεν είμαστε σε θέση να μεταβάλλουμε ούτως ή αλλιώς στο παρών λογισμικό. Η ενδιάμεση θέση κάμψης-έκτασης (ουδέτερη θέση) είναι μια παράμετρος που δε μπορεί να

μεταβληθεί άπαξ και έχει ληφθεί η 3-D εικόνα και για τον λόγο αυτό κατά τη λήψη των «Volumes» είχε προσδιοριστεί αυτή λεπτομέρεια. Πρέπει να επισημάνουμε κάποιες παρατηρήσεις που αφορούν τον διαχωρισμό του εμβρύου από την αμνιακή μεμβράνη προκειμένου να μη μετρηθεί η λάθος υποηχογενής ζώνη Η περιστροφή της εικόνας στο χώρο μπορεί να μας δώσει τη σωστή τοποθέτηση για μέτρηση, εφόσον η ράχη του εμβρύου δεν βρίσκεται σε επαφή με την αμνιακή μεμβράνη, διότι σε διαφορετική περίπτωση η μέτρηση είναι αδύνατη σε όλα τα επίπεδα. Είναι όμως προφανές ότι σε μία στατική εικόνα δε μπορούμε να αναμένουμε το «σκίρτημα» του εμβρύου. Καθώς η στατική 3-D εικόνα δεν ήταν δυνατό να ληφθεί τη χρονική στιγμή της αυτόματης εμβρυϊκής κίνησης, η απόσταση της ράχης του εμβρύου από την αμνιακή μεμβράνη δεν ήταν η μέγιστη όπως στο συμβατικό υπέρηχο, αλλά ενδιάμεση. Αυτό δικαιολογεί τις ομοιόμορφα μικρότερες τιμές αυχενικής διαφάνειας σε σχέση με τις τιμές ελέγχου, στα περιστατικά που αυτή προσδιορίστηκε. Η μέτρηση της αυχενικής στη μέθοδο 3D αποτελεί ένα υποκατάστατο της τυπικής αξιολόγησης της αυχενικής διαφάνειας και κατά συνέπεια επιτεύχθηκε ο προσδιορισμός της με ακρίβεια στις μισές (106/199 - 53,2%) των περιπτώσεων ενώ σε ένα ποσοστό 17% (34/199) ήταν αδύνατος. Η λήψη τυχαίου ή μη τυχαίου volume στο προσδιορισμό της αυχενικής διαφάνειας διαδραματίζει κάποιο στατιστικό ρόλο εφόσον οι μισές από τις μετρήσεις αυχενικής που επιτεύχθηκαν έγιναν με τυχαίους και οι άλλες μισές με μη-τυχαίους όγκους «volumes». Εντούτοις ο χρόνος προσδιορισμού της αυχενικής από μη τυχαίους «volumes» ήταν σαφώς μικρότερος.

Συμπεράσματα

Παρά τις παραπάνω στατιστικές αποκλίσεις, λαμβάνοντας υπόψη ότι η συγκεκριμένη μελέτη σχεδιάστηκε de novo στο τμήμα Προγεννητικού Ελέγχου του Γ.Ν.Α «Αλεξάνδρα», χωρίς την εμπειρία προηγούμενων μελετών ως προς τη λήψη ή μελέτη των τρισδιάστατων στατικών εικόνων, τα παραπάνω αποτελέσματα είναι μάλλον ενθαρρυντικά. Η εξέταση 3-D εικόνων με τη βοήθεια ειδικού λογισμικού, είναι δυνατό να υποβληθεί σε πολλαπλές τροποποιήσεις τόσο στη διαδικασία της λήψης των στατικών εικόνων 3-D, όσο και στην ανάλυση τους με ακόμα πιο σύγχρονα λογισμικά, πλουσιότερα σε δυνατότητες, και επομένως να αποδώσει καλύτερα αποτελέσματα. Σε κάθε περίπτωση, η παρούσα πιλοτική μελέτη του τμήματος αποτελεί την πρώτη προσπάθεια συστηματοποίησης της λήψης 3-D εικόνων στο πρώτο τρίμηνο της κύησης, βιβλιογραφικά.

Πρέπει να σημειωθεί ότι σε αρκετές από τις περιπτώσεις η εξέταση των εμβρύων ήταν δύσκολή ακόμα και με τη συμβατική μέθοδο 2-D, λόγω του αυξημένου σωματικού βάρους της μητέρας και κατά συνέπεια της πτωχής απεικόνισης του εμβρύου, οπότε χρησιμοποιήθηκε κολπική κεφαλή για τη διεξαγωγή της εξέτασης. Ακόμα και σε αυτές τις περιπτώσεις όμως η λήψη των όγκων (volumes) έγινε με κοιλιακή 3-D κεφαλή και κατ'επέκταση η ποιότητα εξέτασης να είναι σαφώς κατώτερη από την αντίστοιχη 2-D. Η λήψη των «volumes» με κολπική 3-D κεφαλή ενδεχομένως να έδινε καλύτερα αποτελέσματα σε αυτές τις περιπτώσεις.

Με τον όρο «στατική» εικόνα όγκου, εννοούμε την απεικόνιση του εμβρύου στο χώρο σε μία δεδομένη χρονική στιγμή, που διαφέρει από την «δυναμική» εικόνα του εμβρύου η οποία μεταβάλλεται με το χρόνο. Η στατική εικόνα αυτονόητα αποτελεί περιορισμό για κάποιες από τις παραμέτρους της εξέτασης του εμβρύου, όπως τη μελέτη της εμβρυϊκής καρδιάς, της συμπεριφοράς του εμβρύου και της κίνησης των άκρων, της μεταβολής των εκφράσεων του προσώπου, καθώς και την αυτόματη εμβρυϊκή κίνηση κατά την οποία αξιολογείται η αυχενική διαφάνεια. Η αποθήκευση δυναμικών όγκων «volumes» είναι μια δυνατότητα που δεν υπάρχει επί του παρόντος αλλά θα επιτευχθεί στο άμεσο μέλλον λόγω της ραγδαίας εξέλιξης τους. Συμπερασματικά, επί του παρόντος η εξέταση τρισδιάστατων εικόνων από μόνη της, δεν επαρκεί για τη λεπτομερή εξέταση του εμβρύου στο 1ο τρίμηνο της κύησης.

A pilot study evaluating the fetal anatomy and nuchal translucency in the 1st trimester of pregnancy with the use of 2D and 3D ultrasonography

Anastasakis E., Daskalakis G., Hiridis P., Theodora M., Mplanas K., Komita O., Antsaklis A.

Fetal - Medicine Unit, 1st Department of Obstetrics and Gynaecology, "Alexandra" Maternity Hospital, University of Athens, Greece

Correspondence: Eleftherios Anastasakis,
14, Kountouriotou street
152 35, Ano Vrilissia, Athens, Greece
Tel: +30 6944697762
Fax: +30 210 8054928
E-mail: loufty28@yahoo.gr

Summary

Aim: The evaluation of 3-D ultrasonography as an alternative for the examination of the fetal anatomy and nuchal translucency in the 1st trimester of pregnancy, in a low risk population.

Methods: A prospective study of 199 low risk pregnancies that underwent the routine 1st trimester ultrasound examination for chromosomal anomalies. A 3-D exam using static image volumes was performed after the routine 2-D ultrasound exam.

Results: In some of the anatomic parameters, examination with the 3-D approaches the conventional (controls). That includes the estimation of CRL, the examination of fetal head-brain (93,5%), spine (85,4%), upper extremities (88,4%), lower extremities (87,9%) and closed abdominal wall (98,5%). Some parameters failed to be recognized as readily as with the conventional method, including the nasal bone (62,1%), stomach (85,9%) and urinary bladder (57,3%). The nuchal translucency was measured accurately in half of the cases.

CONCLUSIONS: The examination of the static 3-D images cannot replace the conventional 2D ultrasound exam of the fetus during the 1st trimester of pregnancy. However modifications regarding the capturing of 3-D images and improvements of the software being used, clearly will improve statistics and possibly make this method efficient for evaluation of the fetus.

Key words: 3D ultrasound, first trimester ultrasound exam, Nuchal Translucency

Βιβλιογραφία

1.Guo YW, Ke YQ, Zhang SZ, Wang QJ, Duan CZ, Jia HS, Zhou L, Xu RX. Combined application of virtual imaging techniques and three-dimensional computed tomographic angiography in diagnosing intracranial aneurysms. Chin Med J (Engl). 2008 Dec 20;121(24):2521-4.

2.Martin-Reyes R, Lopez-Fernandez T, Moreno-Yangüela M, Moreno R, Navas-Lobato MA, Refoyo E, Guzman G, Dominguez-Melcon F, Lopez-Sendon JL. Role of real-time three-dimensional transoesophageal echocardiography for guiding transcatheter patent foramen ovale closure. Eur J Echocardiogr. 2009 Jan;10(1):148-50.

3.Ludwig M, Zielinski T, Schremmer D, Stumpe KO. Reproducibility of 3-dimensional ultrasound readings of volume of carotid atherosclerotic plaque. Cardiovasc Ultrasound. 2008 Aug 26;6:42.

4.Varnero S, Santagata P, Pratali L, Basso M, Gandolfo A, Bellotti P. Head to head comparison of 2D vs real time 3D dipyridamole stress echocardiography. Cardiovasc Ultrasound. 2008 Jun 20;6:31.

5.M_rtensson M, Winter R, Cederlund K, Ripsweden J, Mir-Akbari H, Nowak J, Brodin LA. Assessment of left ventricular volumes using simplified 3-D echocardiography and computed tomography - a phantom and clinical study. Cardiovasc Ultrasound. 2008 Jun 4;6:26.

6.Bhan A, Kapetanakis S, Rana BS, Ho E, Wilson K, Pearson P, Mushemi S, Deguzman J, Reiken J, Harden MD, Walker N, Rafter PG, Monaghan MJ. Real-time three-dimensional myocardial contrast echocardiography: is it clinically feasible? Eur J Echocardiogr. 2008 Nov;9(6):761-5.

7.Salgo IS. 3D echocardiographic visualization for intracardiac beating heart surgery and intervention. Semin Thorac Cardiovasc Surg. 2007 Winter;19(4):325-9.

8.Linguraru MG, Kabla A, Marx GR, del Nido PJ, Howe RD. Real-time tracking and shape analysis of atrial

septal defects in 3D echocardiography. Acad Radiol. 2007 Nov;14(11):1298-309.
9.Kwan J, Kim GC, Jeon MJ, Kim DH, Shiota T, Thomas JD, Park KS, Lee WH. 3D geometry of a normal tricuspid annulus during systole: a comparison study with the mitral annulus using real-time 3D echocardiography. Eur J Echocardiogr. 2007 Oct;8(5):375-83.
10.Houck RC, Cooke JE, Gill EA. Live 3D echocardiography: a replacement for traditional 2D echocardiography? AJR Am J Roentgenol. 2006 Oct;187(4):1092-106.
11. Liang CC, Wei TY, Chang SD, Hsieh CC. Bladder volume determination: two-dimensional versus three-dimensional transvaginal ultrasound. Taiwan J Obstet Gynecol. 2009 Sep;48(3):258-61.
12. Shukunami K, Nishijima K, Miyazaki M, Oka H, Hattori Y, Kotsuji F. Visualization of renal stone using 3-D ultrasound with surface rendering in a pregnant woman. Eur J Obstet Gynecol Reprod Biol. 2006 Jan 1;124(1):119-20.
13. Sharfuddin AA, Sandoval RM, Molitoris BA. Imaging techniques in acute kidney injury. Nephron Clin Pract. 2008;109(4):c198-204.
14. Weiss RE, Egorov V, Ayrapetyan S, Sarvazyan N, Sarvazyan A. Prostate mechanical imaging: a new method for prostate assessment. Urology. 2008 Mar;71(3):425-9.
15. Arita J, Kokudo N, Zhang K, Makuuchi M. Three-dimensional visualization of liver segments on contrast-enhanced intraoperative sonography. Am J Roentgenol. 2007 May;188(5):W464-6.
16. Badea R, Socaciu M, Lupsor M, Mosteanu O, Pop T. Evaluating the liver tumors using three-dimensional ultrasonography. A pictorial essay. J Gastrointestin Liver Dis. 2007 Mar;16(1):85-92.
17. Cho N, Moon WK, Cha JH, Kim SM, Han BK, Kim EK, Kim MH, Chung SY, Choi HY, Im JG. Differentiating benign from malignant solid breast masses: comparison of two-dimensional and three-dimensional US. Radiology. 2006 Jul;240(1):26-32.
18. Liang K, Rogers AJ, Light ED, von Allmen D, Smith SW. Three-Dimensional Ultrasound Guidance of Autonomous Robotic Breast Biopsy: Feasibility Study. Ultrasound Med Biol. 2009 Nov 7.
19. Irwin MR, Downey DB, Gardi L, Fenster A. Registered 3-D ultrasound and digital stereotactic mammography for breast biopsy guidance. IEEE Trans Med Imaging. 2008 Mar;27(3):391-401.
20. Huang SF, Chang RF, Moon WK, Lee YH, Chen DR, Suri JS. Analysis of tumor vascularity using three-dimensional power Doppler ultrasound images. IEEE Trans Med Imaging. 2008 Mar;27(3):320-30.
21. Chang RF, Chang-Chien KC, Takada E, Suri JS, Moon WK, Wu JH, Cho N, Wang YF, Chen DR. Breast density analysis in 3-D whole breast ultrasound images. Conf Proc IEEE Eng Med Biol Soc. 2006;1:2795-8.
22. Hosny IA, Elghawabit HS, Mosaad MM. The Role of 2D, 3D ultrasound and color doppler in the diagnosis of benign and malignant endometrial lesions. J Egypt Natl Canc Inst. 2007 Dec;19(4):275-81.
23. Ghate SV, Crockett MM, Boyd BK, Paulson EK. Sonohysterography: do 3D reconstructed images provide additional value? Am J Roentgenol. 2008 Apr;190(4):W227-33.
24. Kupesic S, Plavsic BM. Adnexal torsion: color Doppler and three-dimensional ultrasound. Abdom Imaging. 2009 Sep 4.
25. Vizer M, Kiesel L, Szabo I, Arany A, Tamas P, Szilagyi A. Assessment of three-dimensional sonographic features of polycystic ovaries after laparoscopic ovarian electrocautery. Fertil Steril. 2007 Oct;88(4):894-9.
26. Amer A, Hammadeh ME, Kolkailah M, Ghandour AA. Three-dimensional versus two-dimensional ultrasound measurement of follicular volume: are they comparable? Arch Gynecol Obstet. 2003 Aug;268(3):155-7.
27. Järvelä IY, Mason HD, Sladkevicius P, Kelly S, Ojha K, Campbell S, Nargund G. Characterization of normal and polycystic ovaries using three-dimensional power Doppler ultrasonography. J Assist Reprod Genet. 2002 Dec;19(12):582-90.
28. Pan HA, Cheng YC, Li CH, Wu MH, Chang FM. Ovarian stroma flow intensity decreases by age: a three-dimensional power doppler ultrasonographic study. Ultrasound Med Biol. 2002 Apr;28(4):425-30.
29. Lapaire O, Alder J, Peukert R, Holzgreve W, Tercanli S. Two- versus three-dimensional ultrasound in the second and third trimester of pregnancy: impact on recognition and maternal-fetal bonding. A prospective pilot study. Arch Gynecol Obstet. 2007 Nov;276(5):475-9.
30. Gadelha PS, Da Costa AG, Filho FM, El Beitune P. Amniotic fluid volumetry by three-dimensional ultrasonography during the first trimester of pregnancy. Ultrasound Med Biol. 2006 Aug;32(8):1135-9.
31. Hata T, Kanenishi K, Akiyama M, Tanaka H, Kimura

K. Real-time 3-D sonographic observation of fetal facial expression. J Obstet Gynaecol Res. 2005 Aug;31(4):337-40.
32. Chang CH, Yu CH, Ko HC, Chang FM, Chen HY. Prenatal assessment of normal fetal humerus volume by three-dimensional ultrasound. Ultrasound Med Biol. 2003 Dec;29(12):1675-80.
33. Benacerraf BR, Shipp TD, Bromley B. Three-dimensional US of the fetus: volume imaging. Radiology. 2006 Mar;238(3):988-96.
34. Cash CJ, Treece GM, Berman LH, Gee AH, Prager RW. 3D reconstruction of the skeletal anatomy of the normal neonatal foot using 3D ultrasound. Br J Radiol. 2005 Jul;78(931):587-9
35. Michailidis GD, Papageorgiou P, Morris RW, Economides DL. The use of three-dimensional ultrasound for fetal gender determination in the first trimester. Br J Radiol. 2003 Jul;76(907):448-51.
36. Gonçalves LF, Nien JK, Espinoza J, Kusanovic JP, Lee W, Swope B, Soto E, Treadwell MC, Romero R. What does 2-dimensional imaging add to 3- and 4-dimensional obstetric ultrasonography? J Ultrasound Med. 2006 Jun;25(6):691-9.
37. Fang KH, Wu JL, Chen M, Yeh GP, Chou PH, Hsu JC, Hsieh CT. Prenatal sonographic features of hypospadia: two- and three-dimensional findings.Taiwan J Obstet Gynecol. 2006 Mar;45(1):53-5.
38. Chen CP, Chang TY, Chern SR, Wang W. Third-trimester 3D ultrasound evaluation of thanatophoric dysplasia type I. Taiwan J Obstet Gynecol. 2007 Sep;46(3):281-3.
39. Tseng JJ, Chou MM, Chen WH. Prenatal 3- and 4-dimensional ultrasonographic findings of giant fetal nuchal hemangioma. J Chin Med Assoc. 2007 Oct;70(10):460-3.
40. Nardozza LM, Ara_jo J_nior E, Simioni C, Torloni MR, Moron AF. Evolution of 3-D power Doppler indices of fetal brain in normal pregnancy. Ultrasound Med Biol. 2009 Apr;35(4):545-9.
41. Chang CH, Tsai PY, Yu CH, Ko HC, Chang FM. Predicting fetal growth restriction with renal volume using 3-D ultrasound: efficacy evaluation. Ultrasound Med Biol. 2008 Apr;34(4):533-7.
42. Guo YW, Ke YQ, Zhang SZ, Wang QJ, Duan CZ, Jia HS, Zhou L, Xu RX. Combined application of virtual imaging techniques and three-dimensional computed tomographic angiography in diagnosing intracranial aneurysms. Chin Med J (Engl). 2008 Dec 20;121(24):2521-4.
43. Joshi A, Scheinost D, Vives KP, Spencer DD, Staib LH, Papademetris X. Novel interaction techniques for neurosurgical planning and stereotactic navigation. IEEE Trans Vis Comput Graph. 2008 Nov-Dec;14(6):1587-94.
44. Sugimoto M, Yasuda H, Koda K, Suzuki M, Yamazaki M, Tezuka T, Kosugi C, Higuchi R, Watayo Y, Yagawa Y, Uemura S, Tsuchiya H, Azuma T. Image overlay navigation by markerless surface registration in gastrointestinal, hepatobiliary and pancreatic surgery.J Hepatobiliary Pancreat Surg.2009 Oct 2.
45. Gacto-Sanchez P, Sicilia-Castro D, Gomez-Cia T, Lagares A, Collell T, Suarez C, Parra C, Infante-Cossio P, De La Higuera JM. Use of a Three-Dimensional Virtual Reality Model for Preoperative Imaging in DIEP Flap Breast Reconstruction. J Surg Res. 2009 Feb 21.
46. Ng I, Hwang PY, Kumar D, Lee CK, Kockro RA, Sitoh YY. Surgical planning for microsurgical excision of cerebral arterio-venous malformations using virtual reality technology. Acta Neurochir (Wien). 2009 May;151(5):453-63.
47. Robinson HP, Fleming JEE: British Journal of Obstetrics and Gynecology, Sep 1975;Vol 82;pp702-710
48. A. P. Souka, A. Pilalis, Y. Kavalakis, Y. Kosmas, P. Antsaklis, A. Antsaklis. Assessment of fetal anatomy at the 11-14-week ultrasound examination. Ultrasound Obstet Gynecol 2004; 24: 730-734
49. A. Souka, A. Pilalis, I. Kavalakis, P. Antsaklis, N. Papantoniou, S. Mesogitis, A. Antsaklis. Screening for major structural abnormalities at the 11- to 14 week ultrasound scan. American Journal of Obstetrics and Gynecology 2006; 194: 393-6

Μπλάνας Κ.[1], Θεοδωρά Μ.[2], Morris E.[1]

[1]Department of Obstetrics and Gynaecology, Norfolk and Norwich University Hospital, Norwich, UK

[2]Α' Μαιευτική και Γυναικολογική κλινική Πανεπιστημίου Αθηνών, Τμήμα Εμβρυομητρικής Ιατρικής και Υπερήχων, Νοσοκομείο Αλεξάνδρα

Υπερηχογραφική διάγνωση οπισθοηβικού αιματώματος τέσσερεις εβδομάδες ύστερα από τοποθέτηση συνθετικής ταινίας (TVT) για ακράτεια ούρων. Ένα ενδιαφέρον περιστατικό και ανασκόπηση της βιβλιογραφίας

Περίληψη

Παρουσιάζεται ένα ενδιαφέρον περιστατικό σχεδόν τυχαίας διάγνωσης αιματώματος σε στενή σχέση με το κατώτερο πρόσθιο κοιλιακό τοίχωμα ύστερα από τοποθέτηση οπισθοηβικά συνθετικής ταινίας για αντιμετώπιση ακράτειας ούρων προσπαθείας. Η διάγνωση έγινε κατά τη διάρκεια νοσηλείας της ασθενούς για λόγο φαινομενικά ασύνδετο με την πρόσφατη επέμβαση και αφού είχαν μεσολαβήσει τέσσερεις εβδομάδες. Το αιμάτωμα αντιμετωπίστηκε συντηρητικά με καλή έκβαση για την ασθενή. Παρουσιάζεται επίσης συνοπτική ανασκόπηση της βιβλιογραφίας σχετικά με τα οπισθοηβικά αιματώματα ως επιπλοκή τοποθέτησης κολπικών ταινιών (TVT).

Λέξεις - κλειδιά: πυελικό/οπισθοηβικό αιμάτωμα, επιπλοκές TVT, υπερηχογραφική διάγνωση

Αλληλογραφία:
Κωνσταντίνος Μπλάνας, Eade house 6, Colney lane, Norwich, United Kingdom, NR4 7UP
Τηλ.: 6944373348

e-mail:
blanask@doctors.org.uk

Κατατέθηκε 29/3/2010
Έγινε δεκτή 20/5/2010

Εισαγωγή

Η τοποθέτηση συνθετικών ταινιών οπισθοηβικά αλλά και δια του θυροειδούς τρήματος για την αντιμετώπιση της ακράτειας ούρων προσπαθείας έχει υποκαταστήσει σχεδόν ολοκληρωτικά τις παλαιότερες επεμβάσεις. Η μεσο-μακροπρόθεσμη αποτελεσματικότητα αυτών των επεμβάσεων έχει τεκμηριωθεί, ενώ είναι ευρέως αποδεκτές από τις ασθενείς λόγω του ήσσονος επεμβατικού χαρακτήρα τους. Τα (συμπτωματικά) οπισθοηβικά αιματώματα αποτελούν σπάνια επιπλοκή των οπισθοηβικών τεχνικών. Η συμβολή του υπερηχογραφήματος στη διάγνωση αλλά και την παρακολούθηση των αιματωμάτων, παρουσιάζεται ανάγλυφα στο ενδιαφέρον περιστατικό που ακολουθεί.

Περιστατικό

Ασθενής 58 ετών εισήχθη στο νοσοκομείο παραπονούμενη για δύσπνοια και θωρακικό άλγος τέσσερεις εβδομάδες ύστερα από χειρουργική επέμβαση τοποθέτησης οπισθοηβικής ταινίας για αντιμετώπιση ακράτειας ούρων προσπαθείας. Ύστερα από εκτεταμένο διαγνωστικό έλεγχο που περιλάμβανε μεταξύ άλλων αιματολογικές εξετάσεις, ακτινογραφία θώρακος, καρδιογράφημα, υπερηχογράφημα καρδιάς και αξονική τομογραφία θώρακος με την τεχνική spiral αποκλείστηκαν σοβαρές καταστάσεις όπως πνευμονική εμβολή, οξύ στεφανιαίο επεισόδιο και πνευμοθώρακας. Δεν αναγνωρίστηκε λοιμώδης αιτιολογία για την κλινική εικόνα της ασθενούς.

Η κατάσταση της ασθενούς βελτιώθηκε γρήγορα κατά τη διάρκεια της νοσηλείας της. Την τρίτη ημέρα νοσηλείας η ασθενής ανέφερε ήπιο άλγος υπογαστρίου προς τα δεξιά της μέσης γραμμής. Επίσης μία ψηλαφητή σκληρία στην περιοχή. Τα συμπτώματα χρονολογούνταν από 15ημέρου περίπου. Κλινικά διαπιστώθηκε μία υπόσκληρη ευαίσθητη περιοχή επιμήκους σχήματος με επέκταση από το δεξιό μέρος της ηβικής σύμφυσης μέχρι περίπου το ύψος του ομφαλού. Κατά την κολπική εξέταση διαπιστώθηκε καλή επούλωση της τομής στο πρόσθιο κολπικό τοίχωμα για την τοποθέτηση της κολπικής ταινίας. Το κατώτερο άκρο της υπόσκληρης μάζας ήταν ψηλαφητό πίσω από την ηβική σύμφυση και δεξιά παραουρηθρικά.

Ακολούθησε υπερηχογραφικός έλεγχος με κοιλιακό υπερηχογράφημα. Μία ετερογενής μάζα μεγέθους 9,4εκ x 8,4εκ απεικονίστηκε στο δεξιό λαγόνιο βόθρο σε στενή επαφή με τα έξω λαγόνια αγγεία και το πρόσθιο κοιλιακό τοίχωμα. Με την υποψία αιματώματος ή σαρκώματος αξονική τομογραφία κοιλίας-πυέλου πραγματοποιήθηκε την ίδια ημέρα. Η βλάβη περιγράφηκε ως καλώς αφοριζόμενη μάζα μαλακών ιστών με ομοιογενή εμφάνιση που δεν εξορμάται από το πρόσθιο κοιλιακό τοίχωμα. Τέθηκε η υποψία ωοθηκικής μάζας.

Βάσει του ιστορικού ολικής υστερεκτομής με τα εξαρτήματα προ τετραετίας ζητήθηκε περαιτέρω απεικονιστικός έλεγχος με μαγνητική τομογραφία ώστε να ξεκαθαριστεί η διάγνωση. Η μαγνητική τομογραφία πραγματοποιήθηκε ύστερα από δύο ημέρες. Η μάζα περιγράφηκε ως συλλογή υγρού με χαρακτήρες υποξείας αιμορραγίας. Αιμάτωμα σε στενή συνάφεια με το πρόσθιο κοιλιακό τοίχωμα σχετιζόμενο με την πρόσφατη χειρουργική επέμβαση ήταν η τελική διάγνωση.

Η πιθανή διάγνωση συζητήθηκε με την ασθε-

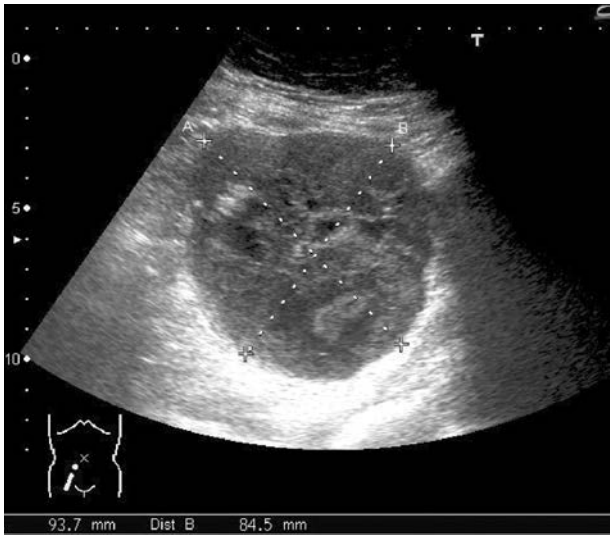

Εικόνα 1. *Υπερηχογραφική απεικόνιση του αιματώματος με διακοιλιακή προσπέλαση. Αναγνωρίζεται ανομοιογενής μάζα σαφώς περιγεγραμμένη σε στενή συνάφεια με το πρόσθιο κοιλιακό τοίχωμα*

νή που δεν ανέφερε προβλήματα στη μετεγχειρητική περίοδο εκτός από το επεισόδιο της δύσπνοιας και του θωρακικού άλγους που την οδήγησε στο νοσοκομείο. Συγκεκριμένα δεν ανέφερε προβλήματα στη λειτουργία της ουροδόχου κύστεως και δήλωσε ότι η ακράτεια ούρων προσπαθείας ήταν σαφώς βελτιωμένη ύστερα από την επέμβαση. Δεν υπήρχαν προβλήματα από τη λειτουργία του εντέρου ούτε κολπική αιμόρροια. Η ήπια ενόχληση στην περιοχή του αιματώματος χρονολογείτο από μερικών ημερών χωρίς να αποτελεί ιδιαίτερο πρόβλημα για την ασθενή. Λαμβάνοντας υπόψη την κλινική εικόνα της ασθενούς, το γεγονός ότι δεν υπήρχαν στοιχεία συνεχιζόμενης απώλειας αίματος ή επιλοίμωξης του αιματώματος αποφασίστηκε συντηρητική αντιμετώπιση με υπερηχογραφικό επανέλεγχο του αιματώματος ύστερα από ένα μήνα. Κατά το υπερηχογράφημα που ακολούθησε αναγνωρίστηκε συλλογή μεγέθους 6,3 x 5,6 εκατοστών στο δεξιό λαγόνιο βόθρο που προκαλούσε εντύπωμα επί της ουροδόχου κύστεως. Υπερηχογενή στοιχεία αναγνωρίστηκαν εντός της συλλογής που συνηγορούν υπέρ χρονίου αιματώματος. Ύστερα από άλλους δύο μήνες ακολούθησε νέος υπερηχογραφικός έλεγχος του αιματώματος που ανέδειξε περαιτέρω ελάττωση του μεγέθους της συλλογής που είχε φτάσει τα 2,9 x 2,1 εκατοστά.

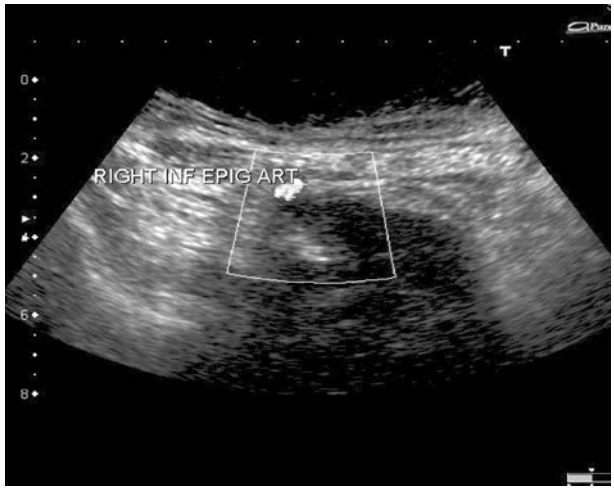

Εικόνα 2. *Συνάφεια του αιματώματος με τα κάτω επιγάστρια αγγεία*

Συζήτηση

Η ακράτεια ούρων προσπαθείας αποτελεί ένα κοινό πρόβλημα υγείας. Υπολογίζεται ότι έως και 30% των γυναικών υποφέρουν από αντίστοιχα συμπτώματα. Η τοποθέτηση συνθετικών ταινιών υπό τη μεσότητα της ουρήθρας για την αντιμετώπιση της ακράτειας με ελάχιστα επεμβατικές μεθόδους αποτελεί σχετικά πρόσφατη εξέλιξη στο χώρο της ουρογυναικολογίας. Η ασφάλεια και αποτελεσματικότητα των εγχειρήσεων αυτών αξιολογήθηκε σε πρόσφατη ανασκόπηση από την

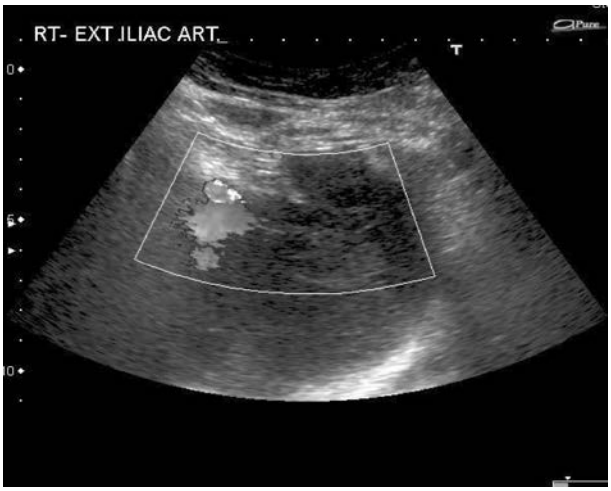

Εικόνα 3. *Συνάφεια του αιματώματος με τα έξω λαγόνια αγγεία*

Εικόνα 4. *Απεικόνιση του αιματώματος με αξονική τομογραφία παρά την ουροδόχο κύστη*

Εικόνα 5. *Απεικόνιση του αιματώματος με μαγνητική τομογραφία*

Εικόνα 6. *Υπερηχογράφημα του αιματώματος 5 εβδομάδες ύστερα από την αρχική διάγνωση. Απεικονίζεται συλλογή μικρότερων διαστάσεων*

ομάδα Cochrane. Βρέθηκαν εξίσου αποτελεσματικές με παλαιότερες μεθόδους όπως κολποανάρτηση λαπαροσκοπική ή με λαπαροτομία, υποουρηθρικές ταινίες (slings) αλλά με λιγότερες επιπλοκές[1].

Στο Ηνωμένο Βασίλειο έως πριν από λίγα χρόνια η ανοικτή κολποανάρτηση κατά Burch αποτελούσε την επέμβαση πρώτης εκλογής για τη θεραπεία της ακράτειας ούρων προσπαθείας. Σύμφωνα με στοιχεία από τη βάση δεδομένων της Βρετανικής Εταιρείας Ουρογυναικολογίας (BSUG) η τοποθέτηση οπισθοηβικής ταινίας (TVT) αποτελεί πλέον το 70% των επεμβάσεων για ακράτεια ούρων τον τελευταίο χρόνο και χαρακτηρίζεται ως το "gold standard". Επικρατεί δε έναντι των δια-θυροειδικών τεχνικών (15%) λόγω επιπλοκών των τελευταίων σχετικά με επίμονο πόνο στις βουβωνικές χώρες. Σύμφωνα με πολύ πρόσφατη δημοσίευση[2] το κλίμα στις Ηνωμένες Πολιτείες της Αμερικής είναι λίγο διαφορετικό. Οι οπισθοηβικές και οι διαθυροειδικές τεχνικές φαίνεται να είναι εξίσου αποτελεσματικές, με ενδεχόμενο για διαφορετικό τύπο επιπλοκών. Πιο συχνές οι σοβαρότερες επιπλοκές με τις οπισθοηβικές ταινίες (διάβρωση κολπικού επιθηλίου από την ταινία, δυσχέρεια στην ούρηση, διάτρηση της ουροδόχου κύστεως), πιο πολλές όμως οι επιπλοκές όπως αιμωδίες στις βουβωνικές χώρες και αδυναμία στο κάτω άκρο με τις διαθυροειδικές ταινίες. Στην 58η ετήσια κλινική συνάντηση του Αμερικάνικου Κολλεγίου Μαιευτήρων και Γυναικολόγων διατυπώθηκε η άποψη ότι η κατάλληλη επέμβαση θα πρέπει να επιλέγεται με βάση τα χαρακτηριστικά της ασθενούς και την εμπειρία του ιατρού.

Τα οπισθοηβικά αιματώματα στο χώρο του Retzius αποτελούν αναγνωρισμένη επιπλοκή των επεμβάσεων τοποθέτησης συνθετικής

Εικόνα 7. *Υπερηχογράφημα του αιματώματος 2 μήνες ύστερα από τον πρώτο επανέλεγχο. Απεικονίζεται συλλογή σημαντικά ελαττωμένων διαστάσεων που όμως προκαλεί εντύπωμα στην ουροδόχο κύστη.*

ταινίας (TVT) για την ακράτεια ούρων προσπαθείας με συχνότητα που κυμαίνεται από 0,32% μέχρι και 25%[3-5]. Αυτό οφείλεται στην εγγύτητα των κάτω επιγάστριων αγγείων στο κατώτερο πρόσθιο κοιλιακό τοίχωμα με την πορεία της βελόνης που χρησιμοποιείται για την τοποθέτηση της κολπικής ταινίας δια του οπισθοηβικού χώρου. Η διάγνωσή τους γίνεται διεγχειρητικά ή στη μετεγχειρητική περίοδο. Διεγχειρητικά όταν υπάρχει ενεργός αιμορραγία από τον οπισθοηβικό χώρο ή ταχεία ανάπτυξη αιμορραγικής συλλογής που γίνεται κλινικά αντιληπτή. Μετεγχειρητικά η υποψία τίθεται βάσει συμπτωμάτων ποικίλης βαρύτητας και η διάγνωση επιβεβαιώνεται με την κλινική εξέταση και κάποιου είδους απεικονιστικό έλεγχο. Η συνεισφορά της μαγνητικής τομογραφίας στη διάγνωση οπισθοηβικών αιματωμάτων ύστερα από επεμβάσεις τοποθέτησης υποουρηθρικής ταινίας (sling ή TVT) αξιολογήθηκε σε μία μικρή προοπτική μελέτη[6]. Διαπιστώθηκε αυξημένη συχνότητα αιματώματος (25%). Κανένα αιμάτωμα δεν ήταν κλινικά αντιληπτό. Εκτείνονταν κυρίως στο δεξιό παρακυστικό χώρο μεταξύ της πρόσθιας μοίρας του ανελκτήρα μυός και του αυχένα της ουροδόχου κύστεως. Ασθενείς με μεγάλα αιματώματα καθυστέρησαν να επιστρέψουν σε φυσιολογική ούρηση. Σε μία άλλη προοπτική μελέτη[7] την τοποθέτηση υποουρηθρικής ταινίας για αντιμετώπιση ακράτειας ούρων ακολούθησε υπερηχογραφικός έλεγχος με σκοπό την ανίχνευση οπισθοηβικού ή πυελικού αιματώματος. Δεν ανιχνεύθηκαν αιματώματα στις ασθενείς αυτές αλλά πρέπει να τονιστεί ότι σχεδόν όλες οι ασθενείς υποβλήθηκαν σε επέμβαση δια του θυροειδούς τρήματος που είναι γνωστό ότι δεν συνοδεύεται συχνά από αιματώματα στην πύελο.

Η αντιμετώπιση των οπισθοηβικών αιματωμάτων μπορεί να είναι συντηρητική με παρακολούθηση και χορήγηση αντιβιοτικών για την πρόληψη επιμόλυνσης ή επεμβατική. Χειρουργικές επεμβάσεις για τον έλεγχο της αιμορραγίας και την εκκένωση του αιματώματος έχουν αναφερθεί[8]. Πρόσφατα δημοσιεύθηκαν λιγότερο επεμβατικές μέθοδοι όπως αγγειογραφία και εμβολισμός αιμορραγούντων αγγείων[9,10] ή ακόμα και τοποθέτηση ουροκαθετήρα Foley απ'ευθείας στον οπισθοηβικό χώρο για τον επιπωματισμό του αιματώματος[11].

Στην περίπτωσή μας το υπερηχογράφημα έδωσε πολύ καλές ενδείξεις για την ακριβή διάγνωση του αιματώματος όπως η συνάφεια της βλάβης με τα κάτω επιγάστρια και τα έξω λαγόνια αγγεία και με το πρόσθιο κοιλιακό τοίχωμα. Συντηρητική αντιμετώπιση αποφασίστηκε λαμβάνοντας υπόψη τον υποξύ χαρακτήρα του αιματώματος που δεν εμφάνιζε σημεία περαιτέρω διόγκωσης ή επιλοίμωξης. Η παρακολούθηση εξάλλου με το υπερηχογράφημα επέτρεψε τη διαπίστωση σμίκρυνσης της συλλογής και οριστικού καθησυχασμού της ασθενούς. Στο τμήμα μας, όπου εκτελούνται περίπου 180 έως 200 επεμβάσεις TVT ετησίως, έχει χρειαστεί λαπαροτομία για την αντιμετώπιση οπισθοηβικού αιματώματος μόνο μία φορά. Άγνωστος είναι βέβαια ο αριθμός των ασυμπτωματικών συλλογών, αφού δεν συμβαίνει μετεγχειρητικός έλεγχος ρουτίνας για την ανίχνευσή τους. Τέτοιος έλεγχος δεν συνηθίζεται άλλωστε σε καμία άλλη μονάδα και κατά την άποψή μας δεν ενδείκνυται.

Συμπερασματικά παρουσιάζουμε την περίπτωση πυελικού αιματώματος που διαγνώστηκε σχεδόν τυχαία σε ασθενή που είχε υποβληθεί σε επέμβαση τοποθέτησης οπισθοηβικής ταινίας για ακράτεια ούρων προ τεσσάρων εβδομάδων. Η ασθενής είχε εισαχθεί στο νοσοκομείο για λόγο άσχετο με την προηγηθείσα επέμβαση. Η τελική διάγνωση θα μπορούσε να έχει τεθεί βασισμένη αποκλειστικά στο ιστορικό, στα ευρήματα της κλινικής εξέτασης και του υπερηχογραφήματος. Είναι αναγκαία η ενημέρωση των ιατρών που ασχολούνται με την ουρογυναικολογία για τις σπανιότερες επιπλοκές των επεμβάσεων αυτών με στόχο την κατά το δυνατόν ελάττωση των σχετικών συμβαμάτων.

Ultrasonographic diagnosis of anterior wall haematoma four weeks after TVT insertion

Blanas K.[1], Theodora M.[2], Morris E.[1]

[1]Department of Obstetrics and Gynaecology, Norfolk and Norwich University Hospital, Norwich, UK

[2]1st Department of Obstetrics and Gynaecology University of Athens, Maternal-Fetal Medicine and Ultrasound Unit, Alexandra Maternity Hospital

Correspondence: Blanas K., Eade house 6, Colney lane, Norwich, United Kingdom, NR4 7UP
Email: blanask@doctors.org.uk,
Tel.: +30 6944373348

Summary

We present an interesting case of ultrasonographic diagnosis of an anterior abdominal wall haematoma, four weeks after the insertion of a trans-vaginal-tape for the management of stress urinary incontinence. The diagnosis occurred after the patient was admitted in the hospital with shortness of breath and pleuritic chest pain. The haematoma was managed conservatively with good outcome for the patient. A review of the literature on the complication of haematoma formation post TVT insertion is also included.

Key words: pelvic/retropubic haematoma, complications of TVT insertion, ultrasonographic diagnosis

Βιβλιογραφία

1.Ogah J, Cody JD, Rogerson L. Minimally invasive synthetic suburethral sling operations for stress urinary incontinence in women. Cochrane Database Syst Rev. 2009 Oct 7;(4):CD006375.

2.Richter HE, Albo ME, Zyczynski HM et al. Retropubic versus Transobturator Midurethral Slings for Stress Incontinence. N Engl J Med. 2010, May 18 (Epub ahead of print)

3.Agostini A, Bretelle F, Franchi F, Roger V, Cravello L, Blanc B. Immediate complications of tension-free vaginal tape (TVT): results of a French survey. Eur J Obstet Gynecol Reprod Biol. 2006 Feb 1;124(2):237-9.

4.Karram MM, Segal JL, Vassallo BJ, Kleeman SD. Complications and untoward effects of the tension-free vaginal tape procedure. Obstet Gynecol. 2003 May;101(5 Pt 1):929-32.

5.Sergent F, Sebban A, Verspyck E, Sentilhes L, Lemoine JP, Marpeau L. Per- and postoperative complications of TVT (tension-free vaginal tape) Prog Urol. 2003 Sep;13(4):648-55.

6.Giri SK, Wallis F, Drumm J, Saunders JA, Flood HD. A magnetic resonance imaging-based study of retropubic haematoma after sling procedures: preliminary findings. BJU Int. 2005 Nov;96(7):1067-71.

7.Huffaker RK, Copas P. Blood loss in the space of Retzius and pelvis with tension-free vaginal tape and transobturator tape procedures. Tenn Med. 2006 Nov;99(11):43-4.

8.Vierhout ME. Severe hemorrhage complicating tension-free vaginal tape (TVT): a case report. Int Urogynecol J Pelvic Floor Dysfunct. 2001;12(2):139-40.

9.Zorn KC, Daigle S, Belzile F, Tu le M. Embolization of a massive retropubic hemorrhage following a tension-free vaginal tape (TVT) procedure: case report and literature review. Can J Urol. 2005 Feb;12(1):2560-3.

10. Takatera H, Mukai M, Fujii T, Nishi M, Okada H, Nishimine K, Tsushima J. Arterial injury associated with tension-free vaginal tape procedure successfully treated by radiological embolization: a case report. Hinyokika Kiyo. 2006 Sep;52(9):741-3.

11. Aungst M, Wagner M. Foley balloon to tamponade bleeding in the retropubic space. Obstet Gynecol. 2003 Nov;102(5 Pt 1):1037-8.

ΥΠΕΡΗΧΟΓΡΑΦΙΑ ΤΟΜ.7, ΤΕΥΧ.1, ΣΕΛ. 31-36, 2010

Καλμαντής Κ., Κιτμιρίδης Σ., Δασκαλάκης Γ., Παπαντωνίου Ν., Μεσογίτης Σπ., Αντσακλής Α.
Α' Μαιευτική - Γυναικολογική Κλινική Πανεπιστημίου Αθηνών Νοσοκομείου «Αλεξάνδρα»

Ο ρόλος της υπερηχογραφίας στην διάγνωση του εμβρυϊκού ιεροκοκκυγικού τερατώματος.

Παρουσίαση περιστατικού και ανασκόπηση της βιβλιογραφίας

Περίληψη

Το ιεροκοκκυγικό τεράτωμα (Ι.Τ.) είναι ένα συγγενές νεόπλασμα προερχόμενο από τα τρία βλαστικά δέρματα. Η συχνότητά του είναι 1 σε 40.000 τοκετούς. Το (Ι.Τ.) σχηματίζεται και αναπτύσσεται κατά τη διάρκεια της ενδομήτριας ζωής και μπορεί να προκαλέσει δυστοκία, πρόωρο τοκετό και ύδρωπα με αποτέλεσμα υψηλό ποσοστό περιγεννητικής θνητότητας. Παρουσιάζουμε περίπτωση γυναίκας πρωτότοκου, 34 ετών, όπου το υπερηχογράφημα β - επιπέδου αποκάλυψε μια κυστική μάζα (4,67 x 2,39 cm) με πολλαπλές κύστεις γεμάτες υγρό, στην ιεροκοκκυγική χώρα του εμβρύου, εικόνα συμβατή με (Ι.Τ.). Κατόπιν συμβουλευτικής των γονέων προγραμματίστηκε διακοπή της κύησης.
Η φυσική ιστορία του εμβρυϊκού (Ι.Τ.) δεν είναι σαφώς καθορισμένη. Η έγκαιρη προγεννητική ανίχνευση του (Ι.Τ.) μπορεί να συμβάλλει στην πρόγνωση αυτού με σκοπό την βελτίωση της περιγεννητικής νοσηρότητας και θνητότητας.

Λέξεις - κλειδιά: εμβρυϊκό ιεροκοκκυγικό τεράτωμα, υπερηχογραφία, περιγεννητική θνησιμότητα και νοσηρότητα.

Αλληλογραφία:
Κων/νος Καλμαντής
Γ' Σεπτεμβρίου 65, Αθήνα
Τηλ: 210 - 82 52 505

e-mail:
K.Kalmantis@hotmail.com

Κατατέθηκε 30/11/2009
Έγινε δεκτή 9/12/2009

Εισαγωγή

Το Ιεροκοκκυγικό τεράτωμα (Ι.Τ) είναι ένα συγγενές νεόπλασμα με συχνότητα 1: 40.000 τοκετούς[1].
Περίπου στο 75% των εμβρύων που εμφανίζεται είναι θήλεα. Το νεόπλασμα αυτό αποτελείται από μια μεγάλη ποικι-

λία ιστών που προέρχονται από τα τρία βλαστικά δέρματα και εμφανίζεται συχνότερα στο κόκκυγα[2]. Το τεράτωμα προκύπτει από αδιαφοροποίητα σωματικά κύτταρα που προέρχονται από το αρχέγονο κομβίο του Hensen[3].

Η φυσική ιστορία της προγεννητικής διάγνωσης του (Ι.Τ.) διαφέρει πριν και μετά τον τοκετό. Η κακοήθης εξαλλαγή που αποτελεί την αρχική αιτία θανάτου μετά τον τοκετό σπάνια συμβαίνει ενδομητρίως. Όσο μεγαλύτερη είναι η μάζα του (Ι.Τ.) τόσες μεγαλύτερες πιθανότητες υπάρχουν να προκληθεί δυστοκία, πρόωρος τοκετός λόγω του υδράμνιου και ανάπτυξης ύδρωπα (δευτεροπαθώς λόγω της καρδιακής ανεπάρκειας που σχετίζεται με αρτηριοφλεβικές αναστομώσεις).[4,5]

Τα τερατώματα σχηματίζονται και αναπτύσσονται κατά τη διάρκεια της ενδομήτριας ζωής και η αύξηση του μεγέθους γίνεται παράλληλα με την ανάπτυξη του εμβρύου. Η προγεννητική διάγνωση είναι σημαντική για τη συμβουλευτική των γονέων.

Παρουσίαση περιστατικού

Παρουσιάζεται περίπτωση εγκύου γυναίκας 34 ετών πρωτοτόκου που προσήλθε για προγραμματισμένο υπερηχογράφημα β-επιπέδου (22η εβδομάδα κύησης). Το υπερηχογράφημα αποκάλυψε ένα κυστικό μόρφωμα διαστάσεων (4.67εκ Χ 2.39 εκ) στο ιερό οστό του εμβρύου συμβατό με (Ι.Τ.) (Εικ.1). Το μέγεθος της μήτρας ήταν συμβατό με 22 εβδομάδων κύηση. Στο μόρφωμα αυτό δεν ανιχνεύθηκε φλεβική και αρτηριακή ροή αίματος. Επίσης, δεν υπήρξε καμία άλλη ανατομική ανωμαλία του εμβρύου ενώ το αμνιακό υγρό ήταν οριακά αυξημένο. Μετά από γενετική συμβουλή, το ζεύγος επέλεξε τη διακοπή της κύησης και η έγκυος έλαβε δισκία Prostin στις 22+2 εβδομάδες κύησης.

Η ιστοπαθολογική εξέταση του εμβρύου ανέφερε ότι το έμβρυο ζύγιζε 430γρ. και είχε μια (5 x 5 x 3)εκ μαλθακής συστάσεως ιεροκοκκυγική μάζα με πολλαπλές κύστεις γεμάτες υγρό. Η μάζα περιείχε στοιχεία αναπνευστικού και γαστρεντερικού επιθηλίου. Ο όγκος ήταν καλοήθης.

Συζήτηση

Το (Ι.Τ.) είναι συνήθως ένας καλοήθης όγκος που σχηματίζεται από ποικιλία ιστών που προέρχονται και από τα τρία βλαστικά δέρματα. Η ύπαρξη νευρογλοίων αποτελεί το πιο σύνηθες ιστολογικό εύρημα[6]. Τα (Ι.Τ.) υποδιαιρούνται και ταξινομούνται σύμφωνα με τη

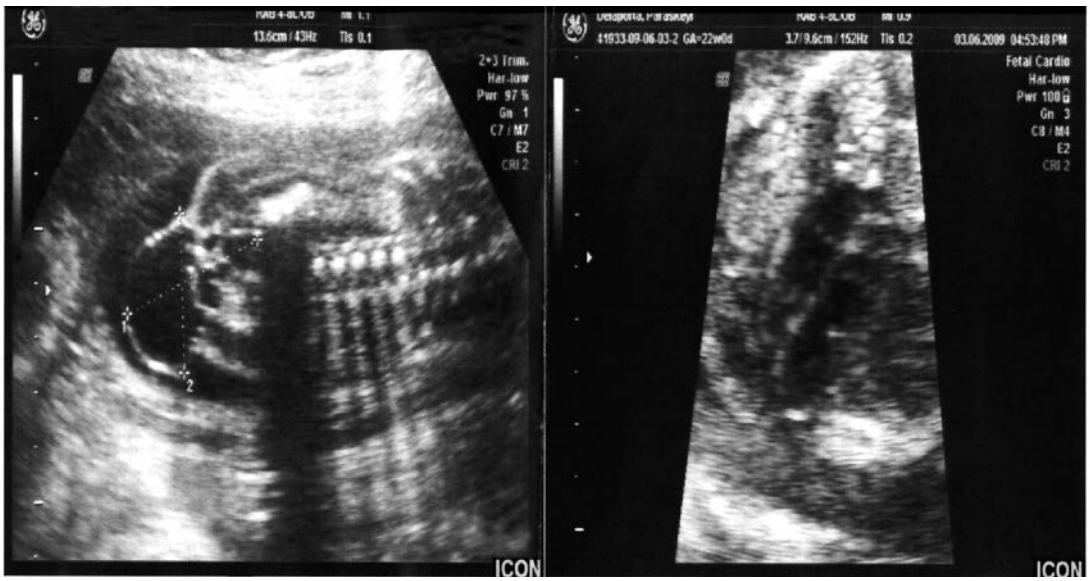

Εικόνα 1: *Μια κύστη γεμάτη υγρό που βρίσκεται έξω από το εμβρυικό ιερό οστό*

Πίνακας 1: *Εμβρυϊκό ιεροκοκκυγικό τεράτωμα - Ανασκόπηση της διεθνούς βιβλιογραφίας*

Συγγραφέας	**Αριθμός περιπτώσεων**	**Διακοπή κύησης**	**Σχετιζόμενες ανωμαλίες**	**Χρωμοσ. ανωμαλίες**	**Περιγεννητική θνησιμότητα**
Gross S.J et.al1987	10	1	0	0	1
Hogge W.A et. al. 1987	2	0	0	0	0
Sheth S. et.al. 1988	15	2	0	0	7
Teal L. M et.al 1988	3		0	0	1
Bond S.T et.al 1990	48	11	0	0	17
Evans M.J et.al. 1994	1	1	0	0	0
Shipp T.D et.al. 1996	1	0	0	0	0
Winderl L.M and Silverman R.K 1997	1	0	0	0	0
Sherer D.M et.al 1997	1	0	0	0	0
Kirkinen P. et. al. 1997	10	0	0	0	1
Montgomery M.L et.al 1998	1	0	0	0	0
Burgess I. et . al. 1998	1	0	0	0	0
Holterman A.X et .al. 1998	21	0	0	0	7
Chisholm CA et .al. 1999	9	0	0	0	3
Brace V. et. al. 2000	10	2	0	0	5
Kalmantis K et al 2009	1	1	0	0	0

θέση τους: α) τύπος Ι (όγκοι κυρίως εξωτερικοί με ελάχιστη προϊερή συμμετοχή), β) τύπος ΙΙ (όγκοι που είναι εξωτερικοί αλλά με μια σημαντική ενδοπυελική επέκταση), γ) τύπος ΙΙΙ (όγκοι που φαίνονται οριακά εξωτερικά αλλά με επέκταση στην πύελο και στην κοιλία), δ) τύπος IV (προϊερή συμμετοχή χωρίς περαιτέρω επέκταση)[7]. Το (Ι.Τ.) μπορεί να είναι συμπαγές, κυστικό ή μικτό στην υπερηχογραφική του εικόνα και μπορεί να περιέχει υπερηχογραφικά χαρακτηριστικά νέκρωσης, κυστικής εκφύλισης, αποτιτάνωσης και αιμορραγικής διήθησης[8]. Η πρόγνωση του (Ι.Τ.) δε σχετίζεται μόνο με το μέγεθος της μάζας αλλά και με το περιεχόμενό της. Τα έμβρυα με μάζες συμπαγής υφής οι οποίες εμφανίζουν και έντονη αγγείωση έχουν χειρότερη πρόγνωση από τα έμβρυα με μάζες κυστικής υφής, χωρίς αγγείωση. Οι συμπαγείς μάζες με νεοαγγείωση απαιτούν στενή παρακολούθηση[9].

Ο υπερηχογραφικός έλεγχος είναι επαρκής για την αξιολόγηση κυρίως των κυστικών μαζών. Εντούτοις, όταν ο όγκος είναι υπερηχογενής είναι δυσκολότερο να χαρακτηριστεί το ιεροκοκκυγικο περιεχόμενο. Η υπερηχογένεια μπορεί να προκύψει από την ύπαρξη συμπαγών στοιχείων ή από αιμορραγικές εστίες μέσα στον όγκο. Η μαγνητική τομογραφία (M.R.I.) σε αυτές τις περιπτώσεις προσφέρει σημαντική βοήθεια καθορίζοντας σαφέστερα και με ευκρίνεια τη σύσταση της ιεροκοκκογικής μάζας και την σχέση της με τους παρακείμενους ιστούς[10].

Η Doppler υπερηχογραφία επιτρέπει την ανίχνευση και εκτίμηση της αγγειοβρίθειας, του όγκου και την πιθανή συμμετοχή του στην αιμοδυναμική κατάσταση του εμβρύου. Τα έμβρυα με μεγάλους υπερηχογενείς όγκους απαιτούν συχνά υπερηχογραφικό και υπερηχοκαρδιογραφικό έλεγχο για την εκτίμηση της υψηλής καρδιακής παροχής με σκοπό να καθοριστεί η αναγκαιότητα της θεραπευτικής παρέμβασης[11].

Στην περίπτωσή μας η υπερηχογραφική εξέταση αποκάλυψε μια κύστη γεμάτη υγρό η οποία έφτανε ως την προϊερή περιοχή. Με την Doppler υπερηχογραφία δεν ανιχνεύθηκε αγγείωση. Το πιο συχνό κλινικό σημεία ανίχνευσης των (Ι.Τ.) προγεννητικά είναι η αύξηση του μεγέθους της μήτρας, η οποία είναι μεγαλύτερη από την αναμενόμενη ηλικία κύησης[12]. Εντούτοις, στην πλειοψηφία των περιπτώσεων δεν αναφέρεται συνήθως κανέ-

Εικόνα 2: *Εμβρυικό ιεροκοκκυγικό τεράτωμα*

Εικόνα 3: *Εμβρυικό ιεροκοκκυγικό τεράτωμα*

να κλινικό σύμπτωμα κατά τη διάρκεια της κύησης και η ανίχνευσή του γίνεται συνήθως τυχαία με την χρήση των συχνών υπερηχογραφικών εξετάσεων.

Οι ανωμαλίες είναι συχνότερες απ' ότι στον γενικό πληθυσμό. Καμία συγκεκριμένη ανωμαλία δεν φαίνεται να σχετίζεται άμεσα με το (Ι.Τ.). Τα συστήματα στα οποία εμφανίζονται συνήθως οι ανωμαλίες είναι το μυοσκελετικό, το ουροποιητικό, το Κ.Ν.Σ., το Γ.Ε.Σ. και το καρδιαγγειακό[13,14]. Διαφορική διάγνωση του (Ι.Τ.) μπορεί να γίνει από άλλους όγκους που εμφανίζονται στην ιεροκοκκυγική και προϊερά χώρα όπως: επενδύμωμα, επένδυμοβλάστωμα, νευροβλάστωμα, και ραβδομυοσάρκωμα[15-17]. Μικρού μεγέθους (Ι.Τ.) πρέπει να διακριθεί από δισχιδή ράχη. Το κυστικό (Ι.Τ.) και οι μηνιγγομυελοκήλες είναι δύσκολο να διαφοροδιαγνωσθουν και απαιτείται η συνδρομή της M.R.I.

Στη διεθνή βιβλιογραφία τα αυξημένα επίπεδα της α-εμβρυικής πρωτεΐνης έχουν συσχετιστεί με το (Ι.Τ.), αλλά μόνο η υπερηχογραφία μπορεί αξιόπιστα να διακρίνει το (Ι.Τ.) από ελλείμματα του νευρικού σωλήνα[19].

Η πλειοψηφία των (Ι.Τ.) είναι ιστολογικά καλοήθεις. Συνδυάζονται με σημαντική νοσηρότητα και θνητότητα λόγω πρόωρου τοκετού, δυστοκίας ή αναιμίας αλλά η πρόγνωση είναι καλή μετά από επιτυχή και πλήρη αφαίρεση του καλοήθους (Ι.Τ.)[20].

Στον Πίνακα 1 παρουσιάζονται οι περιπτώσεις (Ι.Τ.) που αναφέρονται στην διεθνή βιβλιογραφία και ο συσχετισμός τους με την περιγεννητική θνησιμότητα και τις συνυπάρχουσες χρωμοσωμικές ή ανατομικές ανωμαλίες.

Οι επιπλοκές για τη μητέρα περιλαμβάνουν το πολυϋνδράμνιο, τον πρόωρο τοκετό, την προεκλαμψία, την αιμορραγία μετά την υστεροτοκία, τη διενέργεια καισαρικής τομής ή εναλλακτικά το φυσιολογικό τοκετό με εμβρυοϋλκία[21]. Μετά από συμβουλευτική των γονέων, αν αποφασισθεί να συνεχιστεί η εγκυμοσύνη πρέπει να ελέγχεται η εμβρυϊκή ωριμότητα των πνευμόνων και η πιθανή ύπαρξη πλακουντομεγαλίας και εμβρυϊκού ύδρωπα. Αν η εμβρυϊκή ωριμότητα των πνευμόνων είναι καλή χωρίς πλακουντομεγαλία και ύδρωπα, η επιλεκτική καισαρική τομή είναι ενδεδειγμένη. Η πλακουντομεγαλία ή/και

ο ύδρωπας αποτελούν ένδειξη επείγουσας καισαρικής τομής[11] σε συνάρτηση με την εβδομάδα κύησης

Η φυσική ιστορία του (Ι.Τ.) δεν είναι σαφώς καθορισμένη από την Αμερικανική Ακαδημία της Παιδοχειρουργικής και δεν μπορεί να προβλέψει την έκβασή του[22]. Η έγκαιρη προγεννητική ανίχνευση του (Ι.Τ.) μπορεί να προβλέψει ποια έμβρυα θα επιζήσουν, σε ποια θα αναπτυχθεί ύδρωπας και ποια είναι υποψήφια για χειρουργική επέμβαση.

Το υπερηχογράφημα λοιπόν, παίζει σημαντικό ρόλο όχι μόνο στην προγεννητική διάγνωση του (Ι.Τ.), αλλά στην πρόγνωση αυτού, στην άμεση χειρουργική παρέμβαση, αν είναι αναγκαία, με κύριο σκοπό την επιτυχή έκβαση της κύησης με ένα καλό περιγεννητικό αποτέλεσμα.

The role of ultrasound in the diagnosis of fetal sacrococcygeal teratoma. A case and review of the literature

Kalmantis K., Kitmirides St., Daskalakis G., Papantoniou N., Mesogitis Sp., Antsaklis A.

1rst Department of Obstetrics and Gynecology University of Athens, "Alexandra" Maternity Hospital Athens, Greece

Correspodence: K. Kalmantis
65 G' Septembriou str., Athens, Greece
Tel.: +30 210 - 82 52 505
E-mail: K.Kalmantis@hotmail.com

Summary

Sacrococcygeal teratoma (S.T.) is a congenital neoplasm form all three germ cell layers with a prevalence of 1 in 40.000 deliveries. The teratomas form and grow during intrauterine life and may cause dystocia, preterm labor and hydrops associated with high morbidity and mortality rate of the fetus.

We present a case of a 34-year old woman, gravida 1, para 0 referred for a prenatal ultrasound examination the 22 weeks gestation. The ultrasound revealed a fluid filled cyst measuring (4.67 x 2.39 cm) sticking out from the fetus sacrum consistent with (S.T.). After counseling the couple opted for terminatation of pregnancy and the woman underwent termination at 22 weeks gestation.

Key words: fetal sacrococcygeal teratoma, sonography, perinatal mortality and morbidity

---

Βιβλιογραφία

1.Mature sacrococcygeal teratoma: a case report and literature review. Shonubi AM, Musa AA, Akiode O, Salami BA, Kingu HJ, Adnan SM. West Afr J Med. 2004 Apr-Jun;23(2):176-9. Review.

2.Prenatal diagnosis and perinatal management of fetal sacrococcygeal teratoma. Chisholm CA, Heider AL, Kuller JA, von Allmen D, McMahon MJ, Chescheir NC. Am J Perinatol. 1999;16(1):47-50.

3.Somatic cell origin of teratocarcinomas. Mintz B, Cronmiller C, Custer RP. Proc Natl Acad Sci USA. 1978 Jun;75(6):2834-8.

4.Death due to high-output cardiac failure in fetal sacrococcygeal teratoma. Bond SJ, Harrison MR, Schmidt KG, Silverman NH, Flake AW, Slotnick RN, Anderson RL, Warsof SL, Dyson DC.J Pediatr Surg. 1990 Dec;25(12):1287-91. Review

5.Fetal hydrops and death from sacrococcygeal teratoma: rationale for fetal surgery. Langer JC, Harrison MR, Schmidt KG, Silverman NH, Anderson RL, Goldberg JD, Filly RA, Crombleholme TM, Longaker MT, Golbus MS.Am J Obstet Gynecol. 1989 May;160(5 Pt 1):1145-50.

6.Sonography of benign sacral teratoma in utero. Lees RF, Williamson BR, Brenbridge NA, Buschi AJ, Teja K. Radiology. 1980 Mar;134(3):717-8.

7.Benign sacrococcygeal teratomas in infants and children: a 25 year review. Ein SH, Adeyemi SD, Mancer K.Ann Surg. 1980 Mar;191(3):382-4.

8.Fetal sacrococcygeal teratoma. Flake AW. Semin Pediatr Surg. 1993 May;2(2):113-20. Review

9.Sonographic prognostic factors in fetuses with sacrococcygeal teratoma. Westerburg B, Feldstein VA, Sandberg PL, Lopoo JB, Harrison MR, Albanese CT. J Pe-

diatr Surg. 2000 Feb;35(2):322-5; discussion 325-6.
10. Diagnosis and characterization of fetal sacrococcygeal teratoma with prenatal MRI. Danzer E, Hubbard AM, Hedrick HL, Johnson MP, Wilson RD, Howell LJ, Flake AW, Adzick NS.AJR Am J Roentgenol. 2006 Oct;187(4):W350-6.
11. Sacrococcygeal teratoma: prenatal assessment, fetal intervention, and outcome. Hedrick HL, Flake AW, Crombleholme TM, Howell LJ, Johnson MP, Wilson RD, Adzick NS. J Pediatr Surg. 2004 Mar;39(3):430-8; discussion 430-8.
12. Holzgreve W., Flake AW., L anger JC. The fetus with sacrococcygeal teratoma. In Harrison M., Colby M., Filly RA [eds]. The unborn patient. Philadelphia. WB Saunders 1991. P460-9
13. Sacrococcygeal teratoma: 25 year experience.Ruangtrakool R, Nitipon A, Laohapensang M, Meekae wkunchorn D, Sangkhathat S, Sathornkich C, Talalak P.J Med Assoc Thai. 2001 Feb;84(2):265-73.
14. Route of delivery of infants with congenital anomalies.McCurdy CM Jr, Seeds JW.Clin Perinatol. 1993 Mar;20(1):81-106. Review.
15. Sacrococcygeal development al abnormalities and tumors in children Bale PM.Prespectives in pediatric pathology 8(1):9-56 (1984)
16. Akug T., Hakguder G., Sarioglou S.,Augurf h., Olgumer m., Pabuccouoglu. Sacroccocygeal extraspinal ependymomas. The role of coccygectomy. J Pediatr SURG. 35{ 3) . 518-8 {2000}
17. Congenital ependymoblastoma arising in the sacrococcygeal soft tissue: a case study. Santi M, Bulas D, Fasano R, Ponsky T, Sandler A, Richter E, Rushing EJ.Clin Neuropathol. 2008 Mar-Apr;27(2):78-82.
18. Terminal myelocystocele and sacrococcygeal teratoma: a comparison of fetal ultrasound presentation and perinatal risk.Yu JA, Sohaey R, Kennedy AM, Selden NR. AJNR Am J Neuroradiol. 2007 Jun-Jul;28(6):1058-60.
19. Experience with 8 cases of prenatally diagnosed teratomas.Fetal therapy Halzgreve W.,Miny P.,Anderson K.,et al.Fetal Therapy (2) :88-94 (1987)
20. Sacrococcygeal teratoma: American Academy of Pediatrics Surgical Section Survey-1973.Altman RP, Randolph JG, Lilly JR.J Pediatr Surg. 1974 Jun;9 (3):389-98.
21. [Sacrococcygeal teratoma--a case report and literature review] Nalbanski B, Markov D, Brankov O.Akush Ginekol (Sofiia). 2007;46(2):41-5. Bulgarian.
22. Fetal sacrococcygeal teratoma.Flake AW, Harrison MR, Adzick NS, Laberge JM, Warsof SL.J Pediatr Surg. 1986 Jul;21(7):563-6.

❑ ***21η Ετήσια Ειδική Σύνοδος,*** *4-5 Ιουνίου 2010, Ελληνική Μαιευτική & Γυναικολογική Εταιρεία, Αθήνα, Οργάνωση: MDcongress, Αλ. Παναγούλη 118, 153 43 Αγ. Παρασκευή, Τηλ.: 210.6074200*

❑ ***Ιστολογική διάγνωση βλαβών μαστού: ανοιχτή βιοψία όλης της βλάβης ή κατευθυνόμενη βιοψία μέρους της βλάβης (μαμοτόμος);*** *Αθήνα, Ιασώ, 8 Ιουνίου 2010, 210 6185135*

❑ ***International Breast Ultrasound Course,***
10-12 Ιουνίου 2010, Νοσοκομείο «ΙΑΣΩ», Αθήνα, PRC Congress & Travel, 210 7711673 & 210 7756336

❑ ***2nd Athens Obstetrical Forum: Αντιπαραθέσεις στην Εμβρυομητρική Ιατρική,*** *12-13 Ιουνίου 2010, Ξενοδοχείο King George, Αθήνα, Οργάνωση: MDcongress, Αλ. Παναγούλη 118, 153 43 Αγ. Παρασκευή, Τηλ.: 210.6074200, www.forumperinatal2010.mdcongress.gr*

❑ ***2η Διεθνής Συνάντηση Ογκολογίας Μαστού,***
11-13 Ιουνίου 2010, Αθήνα, Divani Apollon Palace, Μονάδα Μαστού Ε.Α.Ν.Π. «Μεταξά», Alfa Congress, www.alfacongress.gr/imbc2

❑ ***8ο Ευρωπαϊκό Σεμινάριο Κολποσκόπησης & Παθολογίας Τραχήλου,*** *24-26 Ιουνίου 2010, Νοσοκομείο ΙΑΣΩ - Ξενοδοχείο Hilton, Αθήνα. Οργάνωση: MDcongress, Αλ. Παναγούλη 118, 153 43 Αγ. Παρασκευή, Τηλ.: 210.6074200, www.athensefc2010.mdcongress.gr*

❑ ***Εκπαιδευτικό Σεμινάριο με θέμα: «Advanced Course - Λαπαροσκοπική Ινομυωματεκτομή - Υστερεκτομία & Τεχνικές Συρραφής Level III & IV****, 3-7 Ιουλίου 2010, Αθηναϊκό Κέντρο Ενδοσκοπικής Εκπαίδευσης, 210 7488820*

❑ ***9ο Σεμινάριο Εκπαιδευτών ALSO,***
4 Σεπτεμβρίου 2010, Β' Μαιευτική & Γυναικολογική Κλινική Παν. Αθηνών, Σάμος

❑ ***2ο Πανελλήνιο Συνέδριο Παιδικής & Εφηβικής Γυναικολογίας,*** *17-18 Σεπτεμβρίου 2010, Αίγλη Ζαππείου, Αθήνα Οργάνωση: MDcongress, Αλ. Παναγούλη 118, 153 43 Αγ. Παρασκευή, Τηλ.: 210.6074200, www.efiviki2010.mdcongress.gr*

❑ ***4ο Πανελλήνιο Συνέδριο Ενδομητρίωσης, Ελληνική Εταιρεία Ενδομητρίωσης,*** *16-17 Οκτωβρίου 2010, Αμφιθέατρο Ιατρικού Τμήματος Παν/μίου Κρήτης - Βούτες, Ηράκλειο Κρήτης. Ελληνική Εταιρία Ενδομητρίωσης. Οργάνωση: MDcongress, Αλ. Παναγούλη 118, 153 43 Αγ. Παρασκευή, Τηλ.: 210.6074200, e-mail: md@mdcongress.gr, www.4endomitriosis.mdcongress.gr*

❑ ***28ο Σεμινάριο Αντιμετώπισης Μαιευτικών Επειγόντων Περιστατικών ALSO,***
23-24 Οκτωβρίου 2010, Β' Μαιευτική & Γυναικολογική Κλινική Παν. Αθηνών, Αθήνα

❑ ***4ο Ενδοσκοπικό Σεμινάριο,***
12-15 Νοεμβρίου 2010, Α' Μαιευτική & Γυναικολογική Κλινική Παν. Αθηνών, Αθήνα

❑ ***«Ο Ρόλος της Παχυσαρκίας στη Μαιευτική & Γυναικολογική Παθολογία»,***
13-14 Νοεμβρίου 2010, Θεσσαλονίκη, Γ' Μαιευτική & Γυναικολογική Κλινική Α.Π.Θ.

❑ ***Ημερίδα με θέμα: «Ενδομήτριος Υπολειπόμενη Ανάπτυξη»,***
20 Νοεμβρίου, Ελληνική Εταιρεία Περιγεννητικής Ιατρικής

❑ ***29ο Σεμινάριο Αντιμετώπισης Μαιευτικών Επειγόντων Περιστατικών ALSO,***
27-28 Νοεμβρίου 2010: Β' Μαιευτική & Γυναικολογική Κλινική Παν. Αθηνών, Ηράκλειο

❑ ***3ο Πανελλήνιο Συνέδριο Υπερήχων,*** *10-12 Δεκεμβρίου 2010, Μέγαρο Μουσικής, Οργάνωση: MDcongress, Αλ. Παναγούλη 118, 153 43 Αγ. Παρασκευή, Τηλ.: 210.6074200, e-mail: md@mdcongress.gr, www.3ultrasound.mdcongress.gr*

❑ ***36ο Ετήσιο Πανελλήνιο Ιατρικό Συνέδριο, Αθήνα, Ξενοδοχείο Hilton.*** *Ιατρική Εταιρεία Αθηνών, τηλ. 210 7211845, fax: 210 7215082, site: www.mednet.gr <http://www.mednet.gr/> , email: iea@mednet.gr <mailto:iea@mednet.gr>*

ΣΥΝΕΔΡΙΑ ΕΞΩΤΕΡΙΚΟΥ 2010

❑ ***22th European Congress of Prenatal Medicine***,
May 26-29, 2010, Granada, Spain, ecpm.europerinatal.com

❑ ***The British International Congress of Obstetrics and Gynecology, Psychiatric Problems in Pregnancy Pre Congress Study Day,*** *June 20, 2010 - June 23, 2010, BelfastWaterfront, Belfast, Tel: +44 (0)20 7772 6228, www.rcog.org.uk*

❑ ***37th European Symposium on Calcified Tissues***,
June 26, 2010 - June 30, 2010, Glasgow, Scotland, United Kingdom, Tel: +44 (0)1454 610255 Fax: +44 (0)1454 610255

❑ ***15th International Conference on Prenatal Diagnosis and Therapy,***
11-14 Ιουλίου 2010-02-01, Amsterdam, Netherlands, www.ispdhome.org

❑ ***Global Congress of Maternal and Infant Health,***
21-26/9/2009 Barcelona, Barcelona2010@matres-mundi.org

❑ ***7th Conference of the European Society For Infectious Diseases In Obstetrics And Gynaecology,***
September 18-21, 2010, Trieste - Italy, gaia@ekipeventi.it, Tel, +39 333 4014910, Fax, +39 040 9870136

❑ ***Global Congress Of Maternal And Infant Health,***
September 22-26, 2010, Barcelona - Spain, www.globalcongress2010.com

❑ ***20th World Congress on Ultrasound in Obstetrics and Gynecology Prague***,
10-14 Οκτωβρίου 2010-02-01, Czach Republic, www.isuog.org

❑ ***IAPM, Osaka,***
22-24 Οκτωβρίου 2010 www.fetal-medicine-pooh.ip

❑ ***16th International Congressof the international society of Psychosomatic Obstetrics and Gynecology,***
28-30 Οκτωβρίου 2010-02-01, Venezia, Italy

❑ ***The 3rd World Congress on Controversies in Obstetrics, Gynecology and Infertility (COGI),*** *November 4-7, 2010, Maritim Hotel, Berlin, Germany, www.comtecmed.com/cogi/berlin Tel: +972-3-5666166, Fax: +972-3-5666177*

ΣΥΝΕΔΡΙΑ 2011 (ΕΣΩΤΕΡΙΚΟΥ)

❑ ***4ο Παγκρήτιο Μετεκπαιδευτικό Σεμινάριο Μαιευτικής - Γυναικολογίας με θέμα: «Κυήσεις Υψηλού Κινδύνου: Διάγνωση & Αντιμετώπιση»***, *Κρήτη, 9-10 Απριλίου 2011, Πανεπιστημιακή Μαιευτική - Γυναικολογική Κλινική Ηρακλείου, 2810375000*

ΣΥΝΕΔΡΙΑ 2011 (ΕΞΩΤΕΡΙΚΟΥ)

❑ ***First International Congress of Breast Disease Centers***,*Paris, France, 21-22 January 2011, Tel: +30 142 499 293, E mail: marc.espie@sls.aphp.fr , www.saint-louis-reseau-sein.org/index.html*

Σημείωση: Παρακαλούνται οι οργανωτές συνεδρίων να ενημερώνουν έγκαιρα την Εταιρεία για τα προσεχή συνέδριά τους προς αποφυγή επικάλυψης.

Fifth Annual Meeting of International Academy of Perinatal Medicine

Dubrovnik 31. X. – 1. XI. 2009

THE DECLARATION OF DUBROVNIK

The Prediction and Prevention of Preterm Birth and its Consequences: An Unmet Challenge to Perinatal Medicine, Science and Society

Preterm birth is the defining challenge to obstetrics and neonatology at the beginning of the XXI century. The advances in care of preterm neonates in the last decades has improved survival dramatically in developed and in developing countries, so that the definition of viability has been reframed. Yet, survival of the extreme premature neonate has come with high risk of long term disability. Therefore, besides improved survival, the quality of life of these vulnerable infants should be emphasized by careful and lifelong evaluation of their progress. A legitimate question is whether neonatal medicine has approached the limit of intact extra-uterine life.

The success of neonatal medicine in treating the consequences of preterm birth has not been matched by the prevention of spontaneous or indicated preterm birth. The essential problem has been an incomplete understanding of the mechanisms of disease responsible for spontaneous preterm labor with intact or ruptured membranes or maternal and fetal disorders which result in indicated preterm delivery (e.g. preeclampsia and intrauterine growth restriction).

The taxonomy of obstetrical disorders responsible for preterm birth is in an early phase in which pathology is recognized by symptoms and signs rather the underlying mechanism of disease leading to these clinical manifestations. The time has come to use the tools of »discovery science« to indentify such mechanisms, as well as to find early biomarkers of risk and interventions aimed the prevention of preterm birth.

It is now clear that preterm birth is not caused by only one pathologic process – but many. The naïve view that a single test and single intervention will prevent all cases of preterm birth should be recognized as an obstacle to progress. While infection/inflammation, vascular pathology and other mechanisms of disease have been identified, others remain to de discovered. A unique feature of pregnancy is the co-existence of two hosts in intimate contact with different genomes and environments. Moreover, while cooperation of the hosts should be expected, the biological interests of fetus and mother may not always coincide. Environmental exposures may have different effects on a mature host than in a developing organism. Viviparity has created conditions which allow for the potential development of unique pathologic process absent when there is not a symbiotic relationship and there yet unrecognized in medicine.

The identification of known (in other disciplines) and unknown mechanisms of diseases responsible for preterm birth represent the major challenge of perinatal medicine. Our discipline must commit itself to the use of the tools of »discovery science« and computational biology to meet this urgent need. This needs to be followed by rigorous translational science and ethically designed clinical trials.

At the same time, advances in understanding gained to date and the knowledge of promising clinically simple strategies to identify the patient at risk (e.g. vaginal pH testing to identify dysbiosis) and specific interventions to prevent preterm birth, deserve systematic and urgent rigorous testing because of their promise to achieve a dramatic and rapid reduction in the rate of this adverse pregnancy outcome.

The importance of behavioral, social and economic issues predisposing to prematurity need to be recognized and addressed. We advocate adequate support and protection for pregnant women as an integral health promoting activity to prevent preterm birth in all cultures. Pregnant women should be protected form heard work, mistreatment and any kind of exploitation in order to save their and the life of their offspring. Governments should encourage multidisciplinary approach in delivering care to pregnant mother and the newborn. This approach should be aimed to reduce perinatal and maternal mortality by up to 50 percent during the next ten years.

Governments, scientific societies, funding bodies and charitable organizations which fund clinical and basic research need to realize the importance for society of the consequences of preterm birth. We believe that the prevention of preterm birth is possible if perinatal medicine, science and society give the necessary priority to this most urgent problem of mothers, fetal and neonatal patients.

Κορυφαία Εκλογή!

Legofer

Πρωτεϊνοπλεκτρικός σίδηρος

Δοκιμασμένα πρώτο!

LG10/09

Product marketed under license of Italfarmaco SpA-Italy

ELPEN

ELPEN Α.Ε. Φαρμακευτική Βιομηχανία
Γραφεία Επιστημονικής Ενημέρωσης, Σεβαστείας 11, 115 28 Αθήνα, Τηλ.: 210 74 88 711
Εθνικής Αντιστάσεως 114, 551 34 Θεσσαλονίκη, Τηλ.: 2310 459 920-1

www.elpen.gr

ΕΛΟΤ ISO 9002

FlyingColours

GE Healthcare

8th pregnancy week

10th pregnancy week

12th pregnancy week

14th pregnancy week

16th pregnancy week

18th pregnancy week

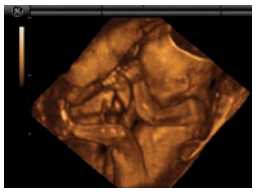
21st pregnancy week

Look, it's me!

26th pregnancy week

32nd pregnancy week

34th pregnancy week

Αγαπημένη μου Μαμά,

Το μεγαλύτερο θαύμα της ανθρώπινης φύσης συμβαίνει εδώ, ακριβώς κάτω από την καρδιά σου. Είμαι εγώ, το μωρό σου, που μεγαλώνω μέσα σου. Όπως βλέπεις με μοναδικό τρόπο στις τρισδιάστατες υπερηχογραφικές εικόνες, από την αρχή είμαι ένα πολύ μικρό ανθρωπάκι. Τόσο μικρό που μόνο η δική σου συνεχής φροντίδα και προστασία είναι η εγγύηση για μένα και για την ασφάλειά μας. Τώρα μαζί με τον ιατρό σου μπορείς να με βλέπεις σε πραγματικό χρόνο σε κάθε υπερηχογραφική σου εξέταση και να βεβαιώνεσαι για την καλή μου υγεία. Το αισθάνεσαι, πόσο μεγαλώνει ο δεσμός μας κάθε φορά που με βλέπεις στο υπερηχογράφημα 3D;

Σ'ευχαριστώ για την αγάπη σου.
Ανυπομονώ τόσο πολύ να σε δω !!!

GE imagination at work

GE Medical Systems Ελλάς Α.Ε.Ε.
Λ. Κύπρου 156 & Κωνσταντινουπόλεως 91
164 51 Αργυρούπολη, Αθήνα
Τηλ.: 210 9690 990, 210 9690980 • Fax: 210 9625 931
www.gehealthcare.com/grel