ΥΠΕΡΗΧΟΓΡΑΦΙΑ ΤΟΜ.5, ΤΕΥΧ.3, ΣΕΛ. 141-156, 2008

Ν. Κουτλάκη, Γ. Γαλάζιος
Πανεπιστημιακή Μαιευτική
Γυναικολογική Κλινική
Δημοκρίτειο Πανεπιστήμιο Θράκης

Η συμβολή της Υπερηχο-ϋστερογραφίας στη Διερεύνηση της Παθολογίας του Ενδομητρίου

Περίληψη
Η υπερηχοϋστερογραφία (HSG), λειτουργώντας παράλληλα με τη διακολπική υπερηχογραφία ρουτίνας, προσφέρει μια αξιόλογη μέθοδο περισσότερο λεπτομερούς επισκόπησης της ενδομήτριας κοιλότητας, η οποία επιτρέπει τη διάκριση μεταξύ διάχυτης και εστιακής παθολογίας. Η ευαισθησία της ξεπερνά αυτή της τυφλής βιοψίας και της διαγνωστικής απόξεσης, και η ειδικότητά της συναγωνίζεται αυτή της υστεροσκόπησης στην ανίχνευση και διάγνωση εστιακών βλαβών του ενδομητρίου. Για το λόγο αυτό, η συμβολή της στην αξιολόγηση και θεραπεία της υποκείμενης ενδομήτριας παθολογίας θεωρείται σημαντική, μια που η διάγνωση μιας εστιακής βλάβης μπορεί να κατευθύνει την περαιτέρω αντιμετώπιση σε υστεροσκόπηση και κατευθυνόμενη βιοψία, ενώ ο αποκλεισμός μιας εστιακής βλάβης αυξάνει περισσότερο τη διαγνωστική ακρίβεια μιας τυφλής βιοψίας ή διαγνωστικής απόξεσης.

Λέξεις - κλειδιά: υπερηχοϋστερογραφία, παθολογία ενδομητρίου, διαγνωστική αξία

Αλληλογραφία:
Γ. Γαλάζιος, Αν. Καθ. Μαιευτικής Γυναικολογίας Δημοκρίτειο Πανεπιστήμιο Θράκης Πανεπιστημιακό Νοσοκομείο Αλεξανδρούπολης Αλεξανδρούπολη, 68100

e-mail: ggalaz@med.duth.gr

Κατατέθηκε 9/9/08
Έγινε δεκτή 22/9/08

Εισαγωγή
Η διακολπική υπερηχογραφία (TVS) αποτελεί μια ευαίσθητη μέθοδο ανίχνευσης των μορφολογικών μεταβολών του ενδομητρίου σε περιπτώσεις δυσλειτουργικής αιμορραγίας της μήτρας, μετεμμηνοπαυσιακής αιμορραγίας ή ακό-

μα και στη διερεύνηση υπογονιμότητας. Ωστόσο, είναι λιγότερο αξιόπιστη στην πρόβλεψη της υποκείμενης αιτίας.[1-3] Για το λόγο αυτό, συνεχίζουν να χρησιμοποιούνται ακόμα και σήμερα παραδοσιακές μέθοδοι αξιολόγησης του ενδομητρίου, όπως η διαγνωστική απόξεση ή η αναρροφητική βιοψία. Ο τυχαίος χαρακτήρας της βιοψίας στις μεθόδους αυτές και η έλλειψη οπτικής καθοδήγησης έχουν σαν αποτέλεσμα αυξημένο ποσοστό ψευδώς αρνητικών αποτελεσμάτων.[4] Η υστεροσκόπηση προσφέρει μεγαλύτερη ευαισθησία και ειδικότητα στη διερεύνηση της ενδομήτριας κοιλότητας, αλλά είναι επεμβατική μέθοδος και, γενικά, δεν έχει καθιερωθεί ως μέθοδος screening της παθολογίας του ενδομητρίου.[5]

Η υπερηχοϋστερογραφία (HSG), λειτουργώντας παράλληλα με τη διακολπική υπερηχογραφία ρουτίνας, προσφέρει μια αξιόλογη μέθοδο περισσότερο λεπτομερούς επισκόπησης της ενδομήτριας κοιλότητας, η οποία επιτρέπει τη διάκριση μεταξύ διάχυτης και εστιακής παθολογίας. Η ευαισθησία της ξεπερνά αυτή της τυφλής βιοψίας και της διαγνωστικής απόξεσης, και η ειδικότητά της συναγωνίζεται αυτή της υστεροσκόπησης στην ανίχνευση και διάγνωση εστιακών βλαβών του ενδομητρίου.[6,7] Για το λόγο αυτό, η συμβολή της στην αξιολόγηση και θεραπεία της υποκείμενης ενδομήτριας παθολογίας θεωρείται σημαντική, μια που η διάγνωση μιας εστιακής βλάβης μπορεί να κατευθύνει την περαιτέρω αντιμετώπιση σε υστεροσκόπηση και κατευθυνόμενη βιοψία, ενώ ο αποκλεισμός μιας εστιακής βλάβης αυξάνει περισσότερο τη διαγνωστική ακρίβεια μιας τυφλής βιοψίας ή διαγνωστικής απόξεσης.

Η ΜΕΘΟΔΟΣ ΤΗΣ ΥΠΕΡΗΧΟΪΣΤΕΡΟΓΡΑΦΙΑΣ

Α. Ιστορική αναδρομή

Ανεξάρτητες προσπάθειες εφαρμογής της μεθόδου αναφέρονται αρχικά στην Ιταλία το 1981[8] και στο Ισραήλ το 1982.[9] Αρχικά χρησιμοποιήθηκαν άκαμπτοι καθετήρες και διακοιλιακή υπερηχογραφία. Ωστόσο, η τεχνική επέτρεψε απεικόνιση της ενδομήτριας κοιλότητας με ικανοποιητική ακρίβεια. Το 1984 οι Richman και συν[10] διέτειναν την ενδομήτρια κοιλότητα με 70% δεξτράνη μεσω ενός άκαμπτου καθετήρα με ταυτόχρονη παρατήρηση της ενδομήτριας κοιλότητας 34 ασθενών με διακοιλιακή υπερηχογραφία. Τα αποτελέσματά τους συγκρίθηκαν μ' αυτά της κλασσικής υστεροσαλπιγγογραφίας στην οποία υποβλήθηκαν οι ίδιες ασθενείς. Παρατήρησαν ότι σε περίπτωση απόφραξης σαλπίγγων η διάταση της ενδομήτριας κοιλότητας ήταν παρατεταμένη, ενώ η συγκέντρωση περιτοναϊκού υγρού σε 25 από τις 34 ασθενείς έδειχνε ετερόπλευρη τουλάχιστον διαβατότητα σαλπίγγων με ακρίβεια 97%.

Το 1986 οι Randolph και συν[11] χρησιμοποίησαν παρόμοια μέθοδο αλλά με φυσιολογικό ορό σα μέσο διάτασης, με σκοπό να προβλέψουν χειρουργικά ευρήματα σε ασθενείς οι οποίες είχαν ήδη υποβληθεί σε αναισθησία για να ακολούθήσει λαπαροσκόπηση ή υστεροσκόπηση. Ανωμαλίες όπως μονόκερη μήτρα, διάφραγμα, ενδομήτριοι πολύποδες και ινομυώματα διαγνώσθηκαν με ευαισθησία 98% και ειδικότητα 100%. Ελέγχθηκε επίσης η διαβατότητα σαλπίγγων τουλάχιστον ετερόπλευρα, με ευαισθησία 100% και ειδικότητα 91%.

Με την εξέλιξη της υψηλής συχνότητας διακολπικής υπερηχογραφίας στα τέλη της δεκαετίας του '80 είδαν το φως της δημοσιότητας μελέτες οι οποίες ανέφεραν περισσότερο καθαρή και λεπτομερή απεικόνιση της ενδομήτριας κοιλότητας με τη χρήση διατατικού μέσου μέσω άκαμπτου καθετήρα. Από τις πρώτες μελέτες τέτοιου είδους μελέτες είναι αυτή του Deichart[12] στη Γερμανία το 1988, ο οποίος κατάφερε να ερμηνεύσει σωστά αιμορραγία από τη μήτρα που αποδιδόταν σε «παραμένοντα σάκο κύησης». Έγχυση φυσιολογικού ορού στην κοιλότητα του ενδομητρίου αποκάλυψε ότι δεν επρόκειτο για ενδομήτριο σάκο, αλλά για υποηχοϊκό ενδοκοιλοτικό ινομύωμα.

Στις δεκαετίες που ακολούθησαν η τεχνική αποτέλεσε αντικείμενο πολυάριθμων μελετών μέσα από τις οποίες καταδείχθηκε ευαί-

σθητη και αξιόπιστη στη διερεύνηση παθολογικών δομών της ενδομήτριας κοιλότητας σε περιπτώσεις που τα ευρήματα της διακολπικής υπερηχογραφίας είναι αδιευκρίνιστα ή μη ειδικά. Πρόσφατα, η εφαρμογή της τρισδιάστατης υπερηχοϋστερογραφίας αποτελεί νέο επαναστατικό τεχνολογικό επίτευγμα που επιτρέπει την ανίχνευση παθολογικών δομών της μήτρας με ακρίβεια παρόμοια μ' αυτή της υστεροσκόπησης.[13,14]

Β. Εφαρμογή της μεθόδου

Οι κανόνες εφαρμογής της υπερηχοϋστερογραφίας στην κλινική πράξη έχουν καθοριστεί από το Αμερικανικό Κολλέγιο Ακτινολογίας (ACR) σε συνεργασία με το Αμερικανικό Ινστιτούτο Υπερήχων στην Ιατρική (AIUM) και το Αμερικανικό Κολλέγιο Μαιευτήρων - Γυναικολόγων (ACOG).

Σκοπός της διενέργειας υπερηχοϋστερογραφίας είναι η απεικόνιση της ενδομήτριας κοιλότητας με μεγαλύτερη λεπτομέρεια από όση είναι δυνατή με την απλή διακολπική υπερηχογραφία ρουτίνας.

Η πιο συχνή ένδειξη εφαρμογής της μεθόδου είναι η ανώμαλη αιμορραγία από τη μήτρα, τόσο σε προεμμηνοπαυσιακές όσο και σε μετεμμηνοπαυσιακές ασθενείς. Άλλες ενδείξεις είναι:

- Υπογονιμότητα και καθ έξιν αποβολές
- Συγγενείς ανωμαλίες της ενδομήτριας κοιλότητας
- Αξιολόγηση της ενδομήτριας κοιλότητας σε σχέση με ινομυώματα, πολυποδες, συμφύσεις
- Διάχυτες ή εστιακές ανωμαλίες του ενδομητρίου ή της ενδομήτριας κοιλότητας οι οποίες ανιχνεύονται με τη διακολπική υπερηχογραφία
- Μη ικανοποιητική απεικόνιση του ενδομητρίου με τη διακολπική υπερηχογραφία

Η μέθοδος δεν πρέπει να εφαρμόζεται σε περίπτωση ύπαρξης ή πιθανότητας εγκυμοσύνης. Για το λόγο αυτό η διενέργειά της προγραμματίζεται στη διάρκεια της παραγωγικής φάσης της γυναίκας, μετά το τέλος της αιμόρροιας και πριν την ωοθυλακιορρηξία. Σε ασθενείς με φυσιολογικό εμμηνορρυσιακό κύκλο η μέθοδος δε θα πρέπει να εφαρμόζεται μετά τη δέκατη μέρα του κύκλου. Δε θα πρέπει επίσης να εφαρμόζεται σε ασθενείς με πυελική φλεγμονή ή με ευαισθησία στο υπογάστριο η οποία θα μπορούσε να αποδοθεί σε πυελική φλεγμονώδη νόσο. Στις περιπτώσεις αυτές η εξέταση πρέπει να μετατίθεται μετά τη θεραπευτική αγωγή. Σε περίπτωση προηγούμενης διάγνωσης υδροσάλπιγγας χωρίς κλινική συμπτωματολογία θα πρέπει να αξιολογείται η χρησιμότητα χορήγησης αντιβιοτικών. Η κολπική αιμόρροια δεν είναι απόλυτη αντένδειξη, αλλά μπορεί να δυσχεράνει την ερμηνεία των ευρημάτων.

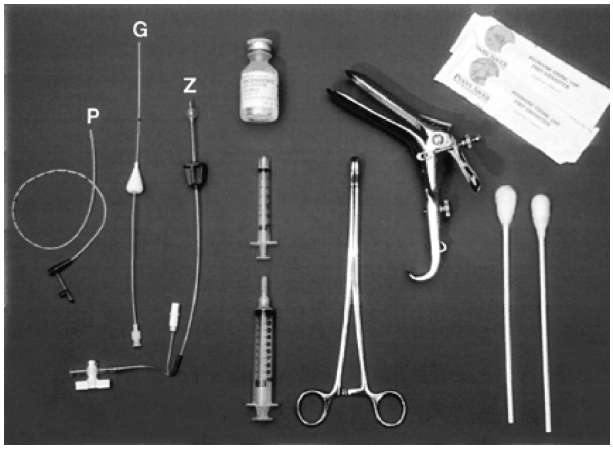

Εικόνα 1: *Εξοπλισμός για υπερηχοϋστερογραφία (G: καθετήρας Goldstein για υπερηχοϋστερογραφία, P: παιδιατρικός καθετήρας σίτισης, Z: καθετήρας 2mm με μπαλόνι) (Jorizzo JR et al, RadioGraphics 1999;19:117-30)* [18]

Πριν τη διενέργεια της εξέτασης είναι απαραίτητο διακολπικό υπερηχογράφημα ρουτίνας με μετρήσεις του ενδομητρίου και αξιολόγηση της μήτρας και των ωοθηκών. Απαραίτητη είναι επίσης η κλινική επισκόπηση κόλπου - τραχήλου. Σε περίπτωση άλγους κατά τη μετακίνηση του τραχήλου, μορφωμάτων στον κόλπο ή τον τράχηλο ή παθολογικής κολπικής ή τραχηλικής έκκρισης, η εξέταση αναβάλλεται μέχρι τη διάγνωση και θεραπεία της υποκείμενης νόσου. Υπάρχει επίσης ο θεωρητικός κίνδυνος διασποράς κακοήθων κυττάρων στην περιτοναϊκή κοιλότητα μέσω των ωαγωγών, σε ασθενείς με κακοήθεια ενδομητρίου. Ωστόσο, ο κίνδυνος αυτός δεν τεκμηριώνεται σε αναδρομικές μελέτες επιβίωσης ασθενών με καρκίνο ενδομητρίου οι οποίες υποβλήθη-

καν σε υπερηχοϋστερογραφία.
Μετά τον καθαρισμό του έξω τραχηλικού στομίου ακολουθεί ο καθετηριασμός του ενδοτραχήλου ή και της ενδομήτριας κοιλότητας με όσο το δυνατόν άσηπτες συνθήκες. Μπορεί να χρησιμοποιηθεί ευθύς ή εύκαμπτος καθετήρας, με ή χωρίς μπαλόνι για παρεμπόδιση της διαφυγής του υγρού (εικόνα 1).
Στη συνέχεια γίνεται αργή έγχυση αποστειρωμένου υγρού μέσου κάτω από realtime υπερηχογραφία του ενδοτραχήλου και της κοιλότητας του ενδομητρίου. Το αποστειρωμένο υγρό μέσο που χρησιμοποιείται μπορεί να είναι νερό ή φυσιολογικός ορός.
Μετά την έγχυση του υγρού μέσου γίνεται λήψη τουλάχιστον δυο στιγμιοτύπων (εγκάρσια και επιμήκης τομή) τα οποία συγκρίνονται μ' αυτά πριν τον καθετηριασμό της μήτρας, και ιδιαίτερα μ' αυτό της μέτρησης του διστρωματικού ενδομητρίου σε επιμήκη τομή, στην περιοχή του μεγαλύτερου πάχους. Αν για την εξέταση χρησιμοποιήθηκε καθετήρας με μπαλόνι, τα στιγμιότυπα πρέπει να λαμβάνονται στο τέλος της διαδικασίας, μετά το ξεφούσκωμα του μπαλονιού, έτσι ώστε να είναι δυνατή η πλήρης αξιολόγηση της κοιλότητας της μήτρας, ιδιαίτερα στην περιοχή του ενδοτραχηλικού καναλιού και του κατώτερου τμήματος της μήτρας.[15]

Γ. Επιλογή ασθενών
Η πλειονότητα των ασθενών οι οποίες ωφελούνται από την υπερηχοϋστερογραφία είναι περι - ή μετεμμηνοπαυσιακές. Οι περισσότερες παρουσιάζουν ανώμαλη αιμορραγία από τη μήτρα και στη διακολπική υπερηχογραφία μπορεί να ανιχνεύεται παχύ ενδομήτριο, φτωχή απεικόνιση ή διαταραχή της δομής του ενδομητρίου, ύποπτη μάζα ή εστιακή βλάβη. Είναι γενικά αποδεκτό ότι πάχος ενδομητρίου >5mm σε μεταμμηνοπαυσιακές γυναίκες ή >8mm σε ασυμπτωματικές γυναίκες με ορμονική υποκατάσταση χρειάζεται περαιτέρω διερεύνηση.[16]
Προεμμηνοπαυσιακές ασθενείς με ανώμαλη αιμορραγία από τη μήτρα ή με υπογονιμότητα, αποτελούν μια μικρότερη αλλά εξίσου σημαντική ομάδα η οποία μπορεί να ωφεληθεί

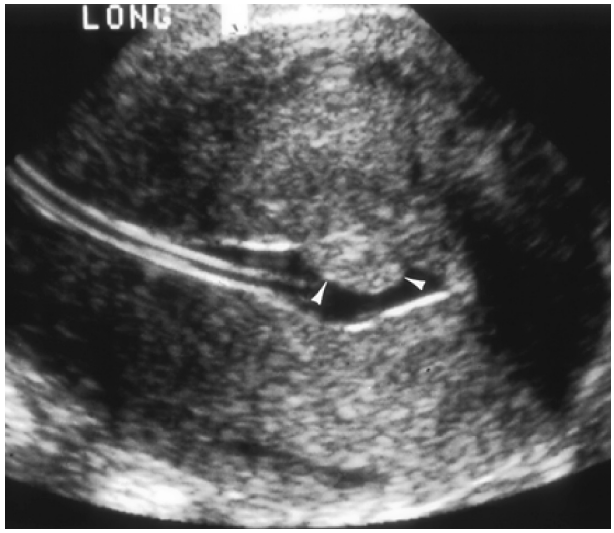

Εικόνα 2: *Πολύποδας ενδομητρίου* [18]

από την υπερηχοϋστερογραφία. Γενικά, επειδή το ενδομήτριο στις προεμμηνοπαυσιακές ασθενείς είναι παχύτερο απ' ότι στις μετεμμηνοπαυσιακές, η υπερηχοϋστερογραφία μπορεί να γίνει ακόμη και σε εντελώς φυσιολογικά ευρήματα απλής διακολπικής υπερηχογραφίας, με την κλινική υποψία δομικής ανωμαλίας του ενδομητρίου. Είναι επίσης σημαντικό η απόφαση για τη διενέργεια υπερηχοϋστερογραφίας να λαμβάνεται μετά από αξιολόγηση του ενδομητρίου σε παραγωγική φάση. Στην εκκριτική φάση, το παχύ ενδομήτριο (>15mm) δε μπορεί να διαφοροδιαγνωσθεί από την υπερπλασία ενδομητρίου με την υπερηχοϋστερογραφία, ή «αναδιπλώσεις» του εκκριτικού ενδομητρίου μπορεί να εκληφθούν ως πολύποδες.[17,18]
Σε μερικές περιπτώσεις μπορούμε να μιλάμε για «αυτόματη υπερηχοϋστερογραφία», όταν η ενδομήτρια κοιλότητα παρουσιάζεται πλήρης υγρού περιεχομένου στην απλή διακολπική υπερηχογραφία. Προσεκτική παρατήρηση της απεικόνισης του ενδομητρίου στις περιπτώσεις αυτές μπορεί να θέσει διάγνωση χωρίς περαιτέρω έγχυση υγρού.[19]

ΕΥΡΗΜΑΤΑ ΥΠΕΡΗΧΟΫΣΤΕΡΟΓΡΑΦΙΑΣ

Α. Ενδομήτριοι πολυποδες
Οι ενδομήτριοι πολύποδες είναι συχνή αιτία

αιμορραγίας σε προ- και μετεμμηνοπαυσιακές ασθενείς και είναι δύσκολο να διαφοροδιαγνωσθούν από άλλες αιτίες πάχυνσης του ενδομητρίου με τη χρήση απλής διακολπικής υπερηχογραφίας. Ιστολογικά χαρακτηρίζονται ως τοπική υπερπλασία αδένων και στρώματος του ενδομητρίου. Αντιπροσωπεύουν το 30% των περιπτώσεων μετεμμηνοπαυσιακής αιμορραγίας. Σε γυναίκες αναπαραγωγικής ηλικίας προκαλούν δυσλειτουργικές αιμορραγίες και υπογονιμότητα.[19]

Η τυπική εμφάνιση ενός ενδομήτριου πολύποδα στην υπερηχοϋστερογραφία αντιστοιχεί σε ένα σαφώς καθορισμένο ομοιογενές πολυποειδές μόρφωμα, ισοηχοϊκό με το ενδομήτριο, με διατήρηση της ομαλής μορφολογίας της ζώνης μετάπτωσης ενδομητρίου - μυομητρίου[17], (εικόνα 2).

Οι Jorizzo και συν βρήκαν κατά την υπερηχοϋστερογραφία πάχος ενδομητρίου 10 - 26 mm σε περιπτώσεις υπερπλασίας ενδομητρίου σε έδαφος ενδομήτριου πολύποδα.[21]

Οι πολύποδες όπως απεικονίζονται με την υπερηχοϋστερογραφία συνδέονται με το ενδομήτριο με ένα στενό (επίπεδο ή μισχωτό) ισθμό.[17] Το εύρημα αυτό είναι το πιο αξιόπιστο χαρακτηριστικό το οποίο βοηθάει στη διαφοροδιάγνωση των πολυπόδων από τα υποβλεννογόνια ή ενδοκοιλοτικά ινομυώματα, από περιοχές εστιακής υπερπλασίας του ενδομητρίου ή από ενδομητρικές πτυχές.[22]

Σε ορισμένες περιπτώσεις οι πολύποδες έχουν ετερογενή ή ακόμα και υποηχοϊκή εμφάνιση. Κυστικές (υποηχοϊκές) περιοχές εμφανίζονται περίπου στους μισούς πολύποδες που διαγιγνώσκονται κατά τη διάρκεια υπερηχοϋστερογραφίας. Το χαρακτηριστικό αυτό οφείλεται σε κυστική διάταση των αδένων στη μάζα του πολύποδα, αιμορραγία, έμφρακτο ή φλεγμονή στο εσωτερικό του.[23] Σε μελέτη του Dudiak αναφέρεται ότι το εύρημα αυτό ήταν ειδικό για τους πολύποδες και δεν παρατηρήθηκε σε καμιά άλλη παθολογία του ενδομητρίου που ανιχνεύθηκε με υπερηχοϋστερογραφία, με εξαίρεση μια ασθενή η οποία έχε καρκίνο ενδομητρίου σε έδαφος ενδομήτριου πολύποδα.[1] Οι Jorizzo και συν[21] αναφέρουν υπερηχοϋστερογραφική απεικόνιση κυστικών μορφωμάτων στη μάζα του πολύποδα σε ποσοστό 50% ασθενών με πολύποδα και διάχυτη υπερπλασία ενδομητρίου. Η ασάφεια που υπάρχει στη βιβλιογραφία σχετικά με την κυστική απεικόνιση των πολυπόδων πιθανόν να οφείλεται στο ότι συχνά χάνεται η ιστολογική εικόνα του ενδομήτριου πολύποδα και τίθεται η ιστολογική διάγνωση της υπερπλασίας ενδομητρίου εξαιτίας του κατακερματισμού του πολύποδα κατά τη διάρκεια της απόξεσης. Η περαιτέρω διερεύνηση του πολύποδα με color Doppler μπορεί να εντοπίσει τροφοφόρο αγγείο, το οποίο ενισχύει περισσότερο τη διάγνωση. Κάθε άλλη αγγειακή δομή σχετίζεται με πιο ύποπτη διάγνωση, όπως με συνύπαρξη καρκίνου ενδομητρίου.[24]

Β. Ινομυώματα

Τα υποβλεννογόνια ή ενδοκοιλοτικά ινομυώματα αποτελούν συχνή αιτία ανώμαλης αιμορραγίας από τη μήτρα και σχετίζονται με προβλήματα αναπαραγωγής όπως καθ έξιν αποβολές, υπογονιμότητα, ανώμαλα εμβρυϊκά σχήματα και προβολές και επιπλοκές του τοκετού. Ευθύνονται για το 10% περίπου των αιμορραγιών από τη μήτρα σε μετεμμηνοπαυσιακές ασθενείς.[25]

Η υπερηχοϋστερογραφία πλεονεκτεί ως προς άλλες απεικονιστικές μεθόδους είναι ότι μπορεί με ακρίβεια να καθορίσει το ποσοστό των ινομυωμάτων που προβάλουν στην ενδομήτρια κοιλότητα. Αυτό είναι πολύ σημαντικό, αφού μόνο τα ινομυώματα στα οποία τουλάχιστον το 50% της μάζας τους προβάλλει στην ενδομήτρια κοιλότητα μπορούν να εξαιρεθούν υστεροσκοπικά.[20]

Στην υπερηχοϋστερογραφία τα υποβλεννογόνια ινομυώματα εμφανίζονται τυπικά σαν υποηχοϊκες, σαφώς καθορισμένες συμπαγείς μάζες, με πλατιά βάση. Περιβάλλονται από υπερηχοϊκο στρώμα ενδομητρικού ιστού, γεγονός που τεκμηριώνει την προέλευσή τους εκτός του ενδομητρίου. Το χαρακτηριστικό αυτό είναι ιδιαίτερα χρήσιμο στις περιπτώσεις που τα ινομυώματα προβάλλουν μέσα στην κοιλότητα του ενδομητρίου και δίνουν την εικόνα ενδομήτριου πολύποδα. Προσε-

κτική real time υπερηχογραφική διερεύνηση της ενδομήτριας κοιλότητας αποκαλύπτει πλατιά βάση σύνδεσης του μορφώματος με το μυομήτριο. Σε αντίθεση με του πολύποδες, η ηχογένεια των ινομυωμάτων είναι περισσότερο ετερογενής και η αγγείωσή τους περισσότερο τυχαία και διάχυτη όπως φαίνεται με τον color Doppler έλεγχο. Η παρουσία κυρίαρχου τροφοφόρου αγγείου δεν είναι τυπική στα ινομυώματα[1, 26] (εικόνα 3).

Γ. Υπερπλασία ενδομητρίου

Η υπερπλασία του ενδομητρίου ορίζεται ιστολογικά ως ο πολλαπλασιασμός των αδένων του ενδομητρίου με ανώμαλο σχήμα και μέγεθος, με αύξηση της αναλογίας αδένων / στρώματος σε σχέση με το φυσιολογικό παραγωγικό ενδομήτριο.[27]

Στην υπερηχοϋστερογραφία, η υπερπλασία του ενδομητρίου εμφανίζεται ως διάχυτη πάχυνση της ηχογένειας του ενδομητρίου, χωρίς εστιακή παθολογία. Ωστόσο, σε ορισμένες περιπτώσεις παρατηρείται και εστιακή υπερπλασία του ενδομητρίου.

Εστιακή πάχυνση του ενδομητρίου που σχετίζεται με υπερπλασία ή καρκίνο μπορεί να δώσει την εικόνα ενδομήτριου πολύποδα ή υποβλεννογόνιου ινομυώματαος στην υπερηχοϋστερογραφία.[20] Η πλατιά βάση σύνδεσης με το ενδομήτριο απομακρύνει από τη διάγνωση του πολύποδα και η έλλειψη ενδομητρικού περιγράμματος από τη διάγνωση του ινομυώματος. Η εφαρμογή color Doppler στις περιπτώσεις αυτές δε βοηθά περισσότερο στη διαφοροδιάγνωση.[37]

Η διάχυτη πάχυνση του ενδομητρίου που μπορεί να οφείλεται σε καρκίνο του ενδομητρίου, παραγωγικό ενδομήτριο ή υπερπλασία, ανιχνεύεται στην υπερηχοϋστερογραφία, χωρίς να είναι δυνατή η ακριβής διάγνωση της αιτίας. Στις περιπτώσεις αυτές ευρήματα όπως ανομοιογενές περίγραμμα ενδομητρίου, σημεία διήθησης του μυομητρίου ή διακεκομμένη ζώνη μετάπτωσης του ενδομητρίου, συνηγορούν υπέρ κακοήθειας του ενδομητρίου.[17, 29] (εικόνα 4).

Εικόνα 3: *Υποβλεννογόνιο ινομύωμα* [18]

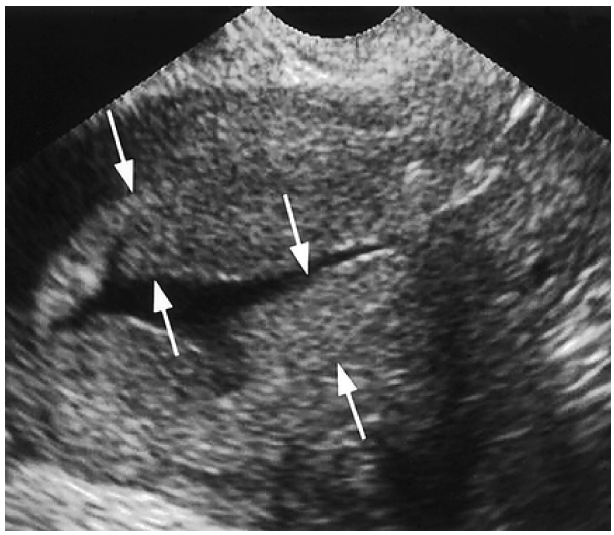

Εικόνα 4: *Υπερπλασία ενδομητρίου σε προεμμηνοπαυσιακή ασθενή* [20]

Δ. Επίδραση ταμοξιφαίνης

Η ταμοξιφαίνη, ένας μη στεροειδής αντιοιστρογονικός παράγοντας, χρησιμοποιείται ευρέως σαν συμπληρωματική θεραπεία σε προ- και μετεμμηνοπαυσιακές ασθενείς με καρκίνο μαστού. Η ταμοξιφαίνη ανταγωνίζεται τα οιστρογόνα στις θέσεις των υποδοχέων τους και εμποδίζει την ανάπτυξη οιστρογονοεξαρτώμενων όγκων. Η ανταγωνιστική αυτή δράση οδηγεί σε ένα αντιοιστρογονικό ή ασθενώς οιστρογονικό αποτέλεσμα το οποίο εξαρτάται από τον ιστό και την κατάσταση

των υποδοχέων. Ασθενείς οι οποίες υποβάλλονται σε θεραπεία με ταμοξιφαίνη έχουν αυξημένο κίνδυνο εμφάνισης ενδομήτριας υπερπλασίας ή πολυπόδων.[20,30] Εμφάνιση κυστικών περιοχών σε έδαφος παχέος ενδομητρίου στην απλή διακολπική υπερηχογραφία μπορεί να σημαίνει κύστεις σε έδαφος υπερπλασίας ενδομητρίου, ενδομήτριου πολύποδα ή καρκίνου ενδομητρίου. Επιπλέον, η ταμοξιφαίνη μπορεί να προκαλέσει ενεργοποίηση της αδενομύωσης στην εσωτερική στιβάδα του μυομητρίου, κοντά στο ενδομήτριο, δίνοντας εικόνα παχέος ενδομητρίου στη διακολπική υπερηχογραφία. Η υπερηχοϋστερογραφία μπορεί να διευκρινίσει αν αυτές οι μικρές κύστεις εντοπίζονται στο μυομήτριο και αντανακλούν αδενομύωση ή βρίσκονται στο εσωτερικό ενός ενδομήτριου πολύποδα. Η αδενομύωση συνήθως συνοδεύεται από ατροφία του υπερκείμενου ενδομητρίου, πράγμα το οποίο μπορεί να ανιχνευθεί μόνο αφού καταδειχθεί με την υπερηχοϋστερογραφία ότι η βλάβη εντοπίζεται στην εσωτερική στιβάδα του μυομητρίου και όχι στο ενδομήτριο. Ωστόσο, δεν είναι πάντα εύκολη η διάκριση του φυσιολογικού υπερκείμενου ενδομητρίου, αφού η βλάβη αυτή διαταράσσει τη μορφολογία της ζώνης μετάπτωσης του ενδομητρίου στο μυομήτριο. Στις περιπτώσεις αυτές κρίνεται απαραίτητη η βιοψία του ενδομητρίου.[20] (εικόνα 5).

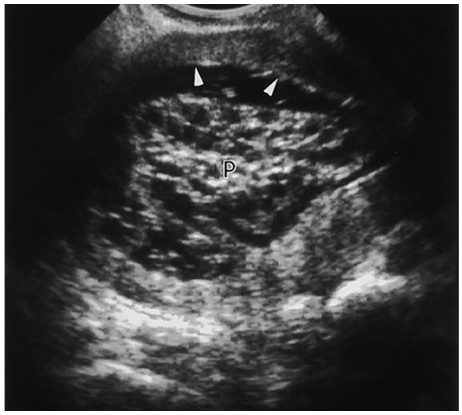

Εικόνα 5: *Ενδομήτριος πολύποδας σε λήψη ταμοξιφαίνης* [(20)]

Ε. Καρκίνος ενδομητρίου

Ο καρκίνος του ενδομητρίου θεωρείται κατά κύριο λόγο νόσος των μετεμμηνοπαυσιακών γυναικών, με συνηθέστερο σύμπτωμα την αιμορραγία από τη μήτρα. Υπάρχουν ωστόσο μελέτες που δείχνουν ότι μόνο το 4% - 5% των γυναικών με μετεμμηνοπαυσιακή αιμορραγία έχουν καρκίνο ενδομητρίου.[31]

Η πιο συνηθισμένη εικόνα του καρκίνου του ενδομητρίου στη διακολπική υπερηχογραφία είναι μια μη ειδική πάχυνση του ενδομητρίου. Ακόμα και με την υπερηχοϋστερογραφία ο καρκίνος του ενδομητρίου πολύ δύσκολα μπορεί να διαφοροδιαγνωσθεί από την υπερπλασία ή τους πολύποδες του ενδομητρίου. Η υποψία της διάγνωσης μπαίνει όταν το πάχος του ενδομητρίου (μονό στρώμα) είναι >8mm, ανώμαλο, με πλατιά βάση και ασαφή όρια, ή όταν διακόπτεται η ζώνη μετάπτωσης ενδομητρίου - μυομητρίου. Οι μετρήσεις του πάχους ενδομητρίου συχνά επικαλύπτονται σε καλοήθεις και κακοήθεις καταστάσεις. Φαίνεται όμως πως πάχος ενδομητρίου <2.5 mm (μονό στρώμα) σπάνια σχετίζεται με κακοήθεια.[32]

Στην υπερηχοϋστερογραφία ο καρκίνος του ενδομητρίου παρουσιάζεται τυπικά με διάχυτη μορφή. Η νόσος σε πρώιμη φάση μπορεί να παρουσιαστεί σαν πολυποειδής μάζα. Ομαλή μορφολογικά ζώνη μετάπτωσης ενδομητρίου - μυομητρίου συνηγορεί γενικά υπέρ εστιακής και περιορισμένης νόσου, ενώ επέ-

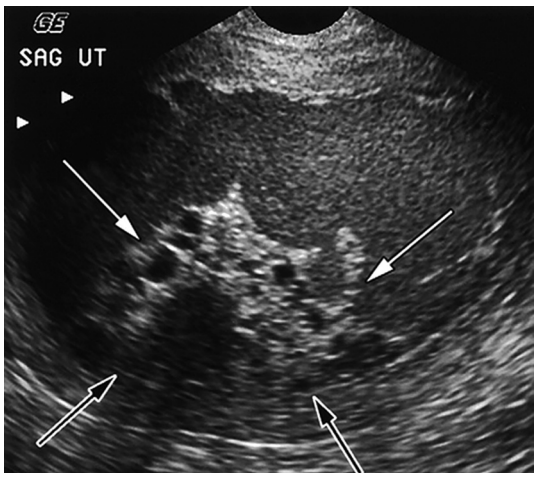

Εικόνα 6: *Καρκίνος ενδομητρίου σε εμμηνοπαυσιακή ασθενή* [(20)]

κταση της ετερογένειας και αυξημένη ηχογένεια στο μυομήτριο βάζει την υποψία προχωρημένου διηθητικού καρκίνου του ενδομητρίου.[20] (εικόνα 6).

ΣΤ. Ενδομήτριες συμφύσεις

Ασθενείς με συμφύσεις στο ενδομήτριο μπορεί να παρουσιάσουν υπογονιμότητα ή καθ έξιν αποβολές. Στη διακολπική υπερηχογραφία η διάγνωση των συμφύσεων είναι δύσκολη επειδή το ενδομήτριο συχνά απεικονίζεται φυσιολογικό. Σε ορισμένες περιπτώσεις οι ενδομήτριες συμφύσεις μπορεί να παρουσιάζονται σαν υποηχοϊκές ταινίες στο ενδομήτριο.[33]

Στην υπερηχοϋστερογραφία οι συμφύσεις παρουσιάζονται σαν λεπτές, κινητές ηχογενείς ταινίες που γεφυρώνουν τις δυο άκρες της ενδομήτριας κοιλότητας η οποία διατείνεται φυσιολογικά.Λιγότερο τυπική μορφή συμφύσεων αποτελούν οι παχιές ταινίες με ευρεία βάση στις παρυφές της ενδομήτριας κοιλότητας που διαχωρίζουν πλώρως την ενδομήτρια κοιλότητα. Ανάλογα με το βαθμό στερρότητας των συμφύσεων, η ενδομήτρια κοιλότητα μπορεί να διατείνεται δυσκολότερα με την έγχυση του υγρού μέσου. Οι συμφύσεις του ενδομητρίου μπορεί να συνδυάζονται με ενδομητρικές ουλές οι οποίες εμφανίζονται με διάφορες μορφές, από μικρές υπερηχογενείς περιοχές εστιακής πάχυνσης του ενδομητρίου μέχρι περιοχές απογυμνωμένες από ενδομήτριο.[20] (εικόνα 7).

Ζ. Κατακράτηση υπολειμμάτων κύησης

Οι περιπτώσεις στις οποίες έχουμε κατακράτηση υπολειμμάτων κύησης συνήθως αντιμετωπίζονται χωρίς την ανάγκη υπερηχοϋστερογραφίας. Υπάρχουν ωστόσο περιπτώσεις στις οποίες τα συμπτώματα παραμένουν μετά τη θεραπευτική απόξεση εξαιτίας μιας μικρής εστίας υπολείμματος τροφοβλαστικού ιστού. Η υπερηχοϋστερογραφία αποτελεί ιδανική μέθοδο για την ανίχνευση και εντόπιση τέτοιων υπολειμμάτων. Οι υπολειμματικοί αυτοί ιστοί είναι γενικά περισσότερο ανομοιογενείς στη σύσταση απ' ότι οι ενδομήτριοι πολύποδες και εμφανίζονται με διάφορα μεγέθη και σχήματα.[20]

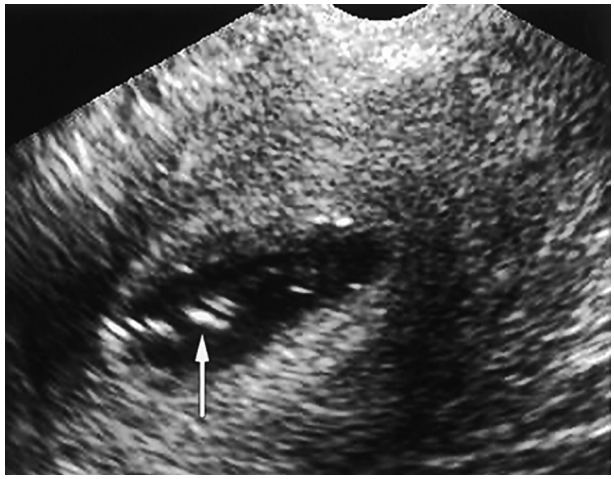

Εικόνα 7: *Λεπτές συμφύσεις ενδομήτριας κοιλότητας* [(20)]

ΔΙΕΡΕΥΝΗΣΗ ΥΠΟΓΟΝΙΜΟΤΗΤΑΣ

Η υπογονιμότητα σχετίζεται με ανωμαλίες της μήτρας σε ποσοστό 34% - 62%. Οι ανωμαλίες της μήτρας κατατάσσονται σε συγγενείς και επίκτητες. Οι επίκτητες συμπεριλαμβάνουν ενδομήτριους και ενδοτραχηλικούς πολύποδες, συμφύσεις και ινομυώματα. Τέτοιου είδους μορφώματα έχουν φτωχή αγγείωση και πιθανώς οδηγούν σε υπογονιμότητα και επανειλημμένες αποβολές εξαιτίας της αδυναμίας τους να προσφέρουν στο έμβρυο περιβάλλον κατάλληλο για εμφύτευση και ανάπτυξη. Οι ενδομήτριες συμφύσεις ενοχοποιούνται για υπογονιμότητα σε περιπτώσεις συνδρόμου Asherman με αμηνόρροια. Τα ινομυώματα, ιδιαίτερα τα υποβλεννογόνια, προδιαθέτουν σε επανειλημμένες αποβολές σε ποσοστό 41%.

Στις συγγενείς ανωμαλίες περιλαμβάνονται η αγενεσία μήτρας, η μονόκερη, δίκερη και δίδελφυς μήτρα και τα διαφράγματα της μήτρας. Η συχνότητα των ανωμαλιών αυτών είναι περίπου μια στις 700 γυναίκες και προκαλούν επανειλημμένες αποβολές.

Μελέτες έχουν καταδείξει την υπεροχή της υπερηχοϋστερογραφίας σε σχέση με την κλασσική διακολπική υπερηχογραφία και την υστεροσκόπηση στην αξιολόγηση υποβλεννογόνιων ή ενδοτοιχωματικών ινομυωμάτων στα πλαίσια διερεύνησης της υπογονιμότητας. Στις περιπτώσεις αυτές η μέθοδος είναι πολύ

καλά ανεκτή και προσφέρει σημαντικά μεγαλύτερη διαγνωστική ακρίβεια από την υστεροσκόπηση και την υστεροσαλπιγγογραφία.[34]
Στις συγγενείς ανωμαλίες της μήτρας, η υπερηχοϋστερογραφία έχει το πλεονέκτημα της αξιολόγησης τόσο του εσωτερικού της ενδομήτριας κοιλότητας όσο και του εξωτερικού περιγράμματος της μήτρας στον ίδιο χρόνο . Μ' αυτό τον τρόπο είναι ευκολότερη η διάκριση μεταξύ διαφράγματος της μήτρας και δίκερης μήτρας. Στις περιπτώσεις διαφράγματος μπορεί να μετρηθεί το πάχος του καθώς και η σχέση του με το μυομήτριο του πυθμένα της μήτρας. Οι λεπτομέρειες αυτές είναι απαραίτητες όταν πρόκειται να ακολουθήσει υστεροσκοπική αποκατάσταση της ανωμαλίας.[35]

ΔΙΑΓΝΩΣΤΙΚΗ ΑΞΙΑ ΥΠΕΡΗΧΟΫΣΤΕΡΟΓΡΑΦΙΑΣ

Οι Bonilla - Musoles και συν[36] το 1992, χρησιμοποιώντας καθετήρα με μπαλόνι, έδειξαν ότι η υπερηχοϋστερογραφία έχει ευαισθησία 96%, ειδικότητα 97%, θετική προγνωστική αξία (PPV) 96% και αρνητική προγνωστική αξία (NPV) 97% . Μελετήθηκαν 76 γυναίκες που παρουσίαζαν φυσιολογικά υπερηχογραφικά ευρήματα από την απλή διακολπική υπερηχογραφία, μηνομητρορραγία ή υπογονιμότητα. Μόνο δυο περιπτώσεις εστιακής υπερπλασίας δεν ανιχνεύθηκαν και σε μια περίπτωση φυσιολογικού ενδομητρίου τέθηκε η διάγνωση του υπερπλαστικού. Σε όλες τις υπόλοιπες περιπτώσεις η διάγνωση υποβλεννογόνιων ινομυωμάτων, συμφύσεων, υπερπλασιών, και ενός διαφράγματος μήτρας έγινε σωστά, επιτρέποντας στους μελετητές να υποστηρίξουν ότι η υπερηχοϋστερογραφία έχει εξίσου καλά αποτελέσματα με την υστεροσκόπηση, με εξαίρεση την ανίχνευση εστιακής υπερπλασίας. Θεώρησαν μάλιστα τη μέθοδο κατάλληλη για προεγχειρητική και μετεγχειρητική παρακολούθηση των ασθενών.
Οι Syrop και συν[37] διέγνωσαν υπερηχοϋστερογραφικά ενδομήτριους πολύποδες στο 10% ασθενών με υπογονιμότητα οι οποίες παρουσίαζαν παθολογικά ευρήματα στη διακολπική υπερηχογραφία πριν υποβληθούν σε εξωσωματική γονιμοποίηση.
Οι Parsons και συν[17] αναφέρουν 100% ανίχνευση ανωμαλιών της ενδομήτριας κοιλότητας σε 39 ασθενείς με ανώμαλη αιμορραγία από τη μήτρα και παθολογικά υπερηχογραφικά ευρήματα. Τα ευρήματα επιβεβαιώθηκαν με υστεροσκόπηση ή υστερεκτομία. Πολύποδες, ινομυώματα, συμφύσεις και ανώμαλη πάχυνση του ενδομητρίου εξαιτίας υπερπλασίας ή καρκίνου ανιχνεύθηκαν σωστά, με μόνη δυσκολία τη διαφοροδιάγνωση σταδίου Ι καρκίνου του ενδομητρίου από υπερπλασία, αφού η υπερηχοϋστερογραφική εικόνα στις περιπτώσεις αυτές ήταν πανομοιότυπη.
Οι Gronlund και συν[25] σύγκριναν την υπερηχοϋστερογραφία με την υστεροσκόπηση στη διερεύνηση ασθενών με υπογονιμότητα και μητρορραγία. Η ευαισθησία και η ειδικότητα για την υπερηχοϋστερογραφία ήταν 90.9% και 100% αντίστοιχα, ενώ η θετική και αρνητική προγνωστική αξία 100% και 90% αντίστοιχα.
Οι Oazidadeh και συν (συγκρίνοντας σε μελέτη τους την υπερηχοϋστερογραφία και την υστεροσαλπιγγογραφία με την υστεροσκόπηση στην ανίχνευση παθολογίας της ενδομήτριας κοιλότητας βρήκαν ότι η υπερηχοϋστερογραφία έχει ευαισθησία 30%, ειδικότητα 100%, θετική προγνωστική αξία 100% και αρνητική προγνωστική αξία 30%, ενώ οι αντίστοιχες τιμές για την υστεροσαλπιγγογραφία ήταν 55%, 68%, 41% και 68%. Λόγω της απουσίας επιπλοκών όπως αυτές της υστεροσκόπησης, όπως και λόγω του ότι η μέθοδος είναι μη επεμβατική, έχει ψηλή ευαισθησία, χαμηλότερο κόστος και είναι καλύτερα ανεκτή σε σχέση με την υστεροσκόπηση, προτείνεται από τους μελετητές ως κατάλληλη για μέθοδος screening στην ανίχνευση των βλαβών της ενδομήτριας κοιλότητας.
Οι Filho και συν[39] συγκρίνοντας την υπερηχοϋστερογραφία, την υστεροσαλπιγγογραφία και την υστεροσκόπηση στη διερεύνηση παθολογίας της ενδομήτριας κοιλότητας σε ασθενείς με καθ' έξιν εκτρώσεις, βρήκαν ότι η ευαισθησία και η διαγνωστική ακρίβεια της υπερηχοϋστερογραφίας ήταν μεγαλύτερες απ'αυτές της υστεροσαλπιγγογραφίας (90.5% και 90.9% vs 75% και 85.2% αντίστοιχα). Η

υπερηχοϋστερογραφία έχει επίσης μεγαλύτερο βαθμό συμφωνίας με τα ευρήματα της υστεροσκόπησης (Kappa = 0.81 vs 0.68)

Οι Dueholm και συν[40] αξιολογώντας διάφορες διαγνωστικές μεθόδους στη διερεύνηση της ενδομήτριας κοιλότητας (μαγνητική τομογραφία, διακολπική υπερηχογραφία, υπερηχοϋστερογραφία, υστεροσκόπηση) επισημαίνουν τα εξής:

Η μελέτη τους αποδεικνύει ότι, παρά τις προσδοκίες, η μαγνητική τομογραφία δεν υπερέχει της υπερηχοϋστερογραφίας σε διαγνωστική ακρίβεια, λόγω της αδυναμίας της μαγνητικής τομογραφίας να ανιχνεύσει ανωμαλίες όπως ενδομήτριους πολύποδες. Η διαγνωστική ακρίβεια της υπερηχοϋστερογραφίας είναι παρόμοια μ' αυτή της υστεροσκόπησης, με την υπερηχοϋστερογραφία να υπερτερεί ως προς την έλλειψη δυσφορίας και την ανάγκη αναισθησίας σε ορισμένες περιπτώσεις. Η υστεροσκόπηση έχει μεγαλύτερη ευαισθησία, αλλά μικρότερη ειδικότητα από τη μαγνητική τομογραφία και την υπερηχοϋστερογραφία. Η υπερηχοϋστερογραφία σε συνδυασμό με την υστεροσκόπηση παρουσιάζει υψηλή ευαισθησία αλλά χαμηλή ειδικότητα.

Οι de Kroon και συν[41] προχώρησαν σε συστηματική ανασκόπηση και μετα-ανάλυση 24 μελετών στις οποίες συμπεριλαμβάνονταν 2278 ασθενείς, με στόχο την αξιολόγηση της υπερηχοϋστερογραφίας στη διάγνωση ανωμαλιών της ενδομήτριας κοιλότητας σε προ- και μετεμμηνοπαυσιακές γυναίκες με συμπτωματολογία ανώμαλης αιμορραγίας από τη μήτρα. Το συνολικό ποσοστό επιτυχίας στη διάγνωση ήταν 93% (94.8% για τις προεμμηνοπαυσιακές και 86.5% για τις μετεμμηνοπαυσιακές, $p < 0.01$). Έγινε ιδιαίτερη ανάλυση των αποτελεσμάτων που αφορούσαν τη διάγνωση ινομυωμάτων και ενδομήτριων πολυπόδων. Στη διάγνωση ινομυωμάτων η μέθοδος είχε ευαισθησία 87% και ειδικότητα 92%. Για τους ενδομήτριους πολύποδες η ευαισθησία ήταν 86% ενώ η ειδικότητα 81%. Από τα αποτελέσματα της ανάλυσης αυτής φαίνεται ότι ιδιαίτερα στην περίπτωση των ενδομήτριων πολυπόδων υπάρχει μεγαλύτερη πιθανότητα ψευδώς αρνητικών αποτελεσμάτων που σχετίζονται με το μικρότερο μέγεθος των πολυπόδων. Αυτό, κυρίως στις μετεμμηνοπαυσιακές γυναίκες θα μπορούσε να οδηγήσει σε ψευδώς αρνητικό αποτέλεσμα μιας κακοήθειας του ενδομητρίου. Για το λόγο αυτό ορισμένοι συγγραφείς μελετών που συμπεριλήφθηκαν στη μετα-ανάλυση προτείνουν στις περιπτώσεις αυτές συμπληρωματική βιοψία ενδομητρίου (pipelle sampling). Άλλωστε υπάρχουν μελέτες στις οποίες υποστηρίζεται ότι ο συνδυασμός υπερηχοϋστερογραφίας και αναρροφητικής βιοψίας του ενδομητρίου παρουσιάζει μεγαλύτερη διαγνωστική ευαισθησία απ' ότι η υπερηχοϋστερογραφία μόνη της (97% και 94% αντίστοιχα). Το μεγαλύτερο ποσοστό αποτυχίας στη διάγνωση στις μετεμμηνοπαυσιακές γυναίκες (13.5% σε σχέση με 5.2% στις προεμηνοπαυσιακές) το οποίο αναφέρεται στη μετα-ανάλυση είναι παρόμοιο με το αντίστοιχο της υστεροσκόπησης (>10% στις μετεμμηνοπαυσιακές γυναίκες).

Μόνο πέντε περιπτώσεις επιπλοκής αναφέρονται στα 2278 περιστατικά (0.21%), δυο με ανιούσα ουρολοίμωξη και τρεις με συμπτωματολογία παρασυμπαθητικοτονίας.

Γενικά, η εφαρμογή της υπερηχοϋστερογραφίας σε μεγάλο αριθμό μελετών που εκπονήθηκαν τόσο από γυναικολόγους όσο και από ακτινολόγους έδειξε ευαισθησία που στις περισσότερες μελέτες κυμαινόταν μεταξύ 95% - 100% στην ανίχνευση παθολογικών δομών της ενδομήτριας κοιλότητας σε σύγκριση με υστεροσκόπηση ή υστερεκτομία. Η αρνητική προγνωστική αξία της μεθόδου στις μελέτες αυτές άγγιζε το 100%.

Σε πρόσφατη μελέτη οι Makris και συν (14) με την εφαρμογή 3-D υπερηχοϋστερογραφίας σε 242 ασθενείς με ανώμαλη κολπική αιμόρροια, αναφέρουν διαγνωστική ευαισθησία και ειδικότητα για τη μέθοδο 93,5% και 99,4% αντίστοιχα σε σχέση με την υστεροσκόπηση.

Στους πίνακες 1 και 2 παρουσιάζονται συγκεντρωτικά στοιχεία που αφορούν τη διαγνωστική αξία της υπερηχοϋστερογραφίας.

Πίνακας 1: *Σύγκριση διαγνωστικών παραμέτρων υπερηχοϋστερογραφίας (HSG) με τις αντίστοιχες χειρουργικών μεθόδων (υστεροσκόπησης, υστερεκτομίας) (sensitivity: ευαισθησία, specificity:ειδικότητα, PPV: θετική προγνωστική αξία, NPV: αρνητική προγνωστική αξία)*

Μελέτη	**Χαρακτηριστικά Πληθυσμού**	**Sensitivity %**	**Specificity%**	**PPV%**	**NPV%**
Alatas et al.[35]	υπογονιμότητα	90.9	100	100	98.1
Ayida et al.[44]	Προ IVF	87.5	100	100	91.6
Bernard et al.[45]	μηνομητρορραγία	99	76		
Bonilla-Musoles et al.[36]	Μηνομητρορραγία - υπογονιμότητα	96	97		
Chittaharoen et al.[46]	μηνομητρορραγία	97.8	83.3	97.8	83.3
De Kroon et al.[41]	Μετα-ανάλυση	95	88		
Dijkhuizen et al.[47]	Προεμμηνοπαυσιακές	100	85		
Dueholm et al.[40]	Προεμμηνοπαυσιακές - μητρορραγία	99	72	85	98
Gronlund et al.[25]	Μηνομητρορραγία - υπογονιμότητα	90.9	100	100	90
Gumus et al.[48]	Ασυμπτωματικές μετεμμηνοπαυσιακές	88.8	84.4		
Hann et al.[49]	Θεραπεία με ταμοξιφαίνη	85	100		
Keltz et al.[50]	Καθ'έξιν αποβολές	100	100		
Parsons et al.[17]	Μηνομητρορραγία - υπογονιμότητα	100	94		
Porter et al.[51]	υπογονιμότητα	100	100	100	100
Qazidadeh et al.[38]	υπογονιμότητα	30	100	100	30
Ragni et al.[52]	υπογονιμότητα	98	94	95	98
Schwarzler et al.[53]	Θεραπεία με ταμοξιφαίνη	87	91	92	86
Syrop et al.[37]	Προ IVF	100	100		
Widrich et al.[54]	Θεραπεία με ταμοξιφαίνη	96	100		
Williams et al.[55]	μηνομητρορραγία	100	85		
Wolman et al.[42]	περιεμμηνόπαυση	86	100		

ΑΠΟΤΥΧΙΑ ΕΦΑΡΜΟΓΗΣ ΤΗΣ ΥΠΕΡΗΧΟΫΣΤΕΡΟΓΡΑΦΙΑΣ, ΨΕΥΔΗ ΑΠΟΤΕΛΕΣΜΑΤΑ, ΕΠΙΠΛΟΚΕΣ

Η ειδικότητα της μεθόδου είναι μικρή σε προεμμηνοπαυσιακές γυναίκες εξαιτίας της κυκλικής μεταβολής του ενδομητρίου. Η εφαρμογή της αμέσως μετά την έμμηνο ρύση ελαχιστοποιεί την πιθανότητα διαγνωστικού λάθους, αφού στο διάστημα αυτό η λειτουργική στιβάδα αποπίπτει και παραμένει μόνο η βασική. Οι Wolman και συν[42] μελέτησαν ασθενείς οι οποίες παρουσίαζαν ανώμαλη αιμορραγία από τη μήτρα και υποβλήθηκαν σε υπερηχοϋστερογραφία πριν τη 10η μέρα του κύκλου (ομάδα Α) και μετά τη 10η μέρα του κύκλου (ομάδα Β). Στην ομάδα Α δε βρέθηκαν ψευδώς θετικά αποτελέσματα, ενώ στην ομάδα Β το ποσοστό των ψευδώς θετικών αποτελεσμάτων έφτασε το 27%.

Τραχηλική στένωση εμποδίζει τον καθετηριασμό του τραχήλου, σε ορισμένες περιπτώσεις ακόμη και με πολύ λεπτούς άκαμπτους καθετήρες 2 mm. Ωστόσο, όπως αναφέρεται στη βιβλιογραφία, η τραχηλική στένωση είναι σπάνια. Τις πιο πολλές φορές, η αποτυχία κα-

Πίνακας 2: *Διαγνωστική αξία της υπερηχοϋστερογραφίας (HSG) στην αξιολόγηση της μορφολογίας της κοιλότητας του ενδομητρίου (sensitivity: ευαισθησία, specificity:ειδικότητα, PPV: θετική προγνωστική αξία, NPV: αρνητική προγνωστική αξία Acc: ακρίβεια, * μικρός αριθμός δείγματος)*

	Πολύποδες Ενδομητρίου	**Υπερπλασία Ενδομητρίου**	**ινομυώματα**	**συμφύσεις**	**κακοήθειες**	**Ανωμαλίες** μήτρας
Filho et al[39]	Sens 100		Sens 100	Sens 78.6		Sens 100
	Spec 100		Spec 100	Spec 97.6		Spec 93.6
	PPV 100		PPV 100	PPV 91.7		PPV 72.7
	NPV 100		NPV 100	NPV 93		NPV 100
Valenzano	Sens 100	Sens 100	Sens 100			
et al[56] (προεμμην)	Spec 100	Spec 100	Spec 100			
Valenzano	Sens 93.8	Sens 100	Sens 75			
et al[56] (μετεμμην)	Spec 90	Spec 100	Spec 100			
Epstein et al[57]	Sens 79		*Sens 4/5		Sens 44	
	PPV 70		*PPV 4/5		PPV 64	
	NPV 83		*NPV 72/73		NPV 87	
	Acc 77		*Acc 76/78		Acc 83	
Soares et al[58]	Sens100	Sens 100		Sens 75		Sens 77.8
	Spec 100	Spec 100		Spec 93.4		Spec 100
	PPV 100	PPV 100		PPV 42.9		PPV 100
	NPV 100	NPV 100		NPV 98.3		NPV 96.6

θετηριασμού οφείλεται σε έντονη κάμψη της μήτρας την οποία μπορούμε να διαπιστώσουμε με αμφίχειρη γυναικολογική εξέταση ή διακολπική υπερηχογραφία. Ο ευθειασμός της μήτρας διευκολύνεται με ήπια πίεση του πυθμένα της μήτρας υπερηβικά, ή με κατάλληλη θέση του κολποδιαστολέα, ή, σε σπάνιες περιπτώσεις, με έλξη του τραχήλου με λαβίδα σύλληψης.

Τέλεια επιπέδωση του τραχήλου μετά από κωνοειδή εκτομή ή μετά από μακροχρόνια ατροφία του κολπικού επιθηλίου μπορεί να καλύψει το έξω τραχηλικό στόμιο. Στις περιπτώσεις αυτές βοηθά ή ψηλάφηση και η εισαγωγή μύλης για διάνοιξη του τραχηλικού αυλού.

Η διάγνωση μερικές φορές παρεμποδίζεται από artifacts: η είσοδος αέρα δια μέσου του τραχηλικού αυλού καλύπτει την εικόνα της ενδομήτριας κοιλότητας. Η παρακολούθηση της πορείας του αέρα μέσα από τις σάλπιγγες δείχνει διαβατότητα των σαλπίγγων. Παρ' όλα αυτά, σε περιπτώσεις πρόσθιας κάμψης της μήτρας με περίδεση των σαλπίγγων η έξοδος του αέρα είναι δύσκολη. Εκτεταμένες συμφύσεις στην κοιλότητα του ενδομητρίου μπορούν επίσης να παγιδεύσουν τον αέρα, ωστόσο στην περίπτωση αυτή η χαρακτηριστική εικόνα που παρουσιάζεται επιτρέπει τη διάγνωση των συμφύσεων, αν όχι την πλήρη επισκόπηση της κοιλότητας του ενδομητρίου.

Δεν υπάρχει αντένδειξη εφαρμογής της υπερηχοϋστερογραφίας σε περιπτώσεις αιμορραγίας από τη μήτρα (όταν βέβαια αποκλειστεί η περίπτωση εγκυμοσύνης ή φλεγμονής), ωστόσο στις περιπτώσεις αυτές ο εξεταστής πρέπει να είναι προσεκτικός με μάζες της κοιλότητας του ενδομητρίου που συνδέονται σε κάποια σημεία με το ενδομήτριο. Αυτές μπορεί να είναι θρόμβοι αίματος, οι οποίοι συχνά εξέρχονται από τον τράχηλο με συνεχή έγχυση υγρού και κατάλληλους χειρισμούς του καθετήρα.

Η τοποθέτηση καθετήρα με μπαλόνι, ειδικά όταν αυτό περιέχει αέρα, μπορεί να εμποδί-

σει την επισκόπηση της ενδομήτριας κοιλότητας. Σε μελέτες που έχουν γίνει με τέτοιους καθετήρες η διαγνωστική ευαισθησία της μεθόδου είναι γενικά χαμηλότερη.[42] Τραχηλική βλέννη ή και προσκβολές του ενδομητρίου, ιδιαίτερα όταν αυτό είναι χαλαρό περί το μέσο του κύκλου, μπορεί να μετατοπιστούν από την εισαγωγή του μπαλονιού και να δώσουν την εικόνα ανωμαλιών του ενδομητρίου.

Επιπλοκές οι οποίες σχετίζονται με παρασυμπαθητικοτονία εξαιτίας του πόνου αναφέρονται σε περιπτώσεις υπερηχοϋστερογραφίας. Η αποφυγή του πόνου με κινήσεις ήπιες, η ελεγχόμενη εισαγωγή του καθετήρα έτσι ώστε να αποφεύγεται η επαφή του με τον πυθμένα της μήτρας και η τοπική αναισθησία κατά περιπτώσεις, ελαχιστοποιούν τις επιπλοκές που σχετίζονται με την έκλυση του πόνου. Έγχυση μικρής ποσότητας λιδοκαϊνης 1% στην κοιλότητα του ενδομητρίου (μέχρι 10 ml) ή και γύρω από το έξω τραχηλικό στόμιο επιτρέπουν τον καθετηριασμό και τη διάταση της ενδομήτριας κοιλότητας χωρίς δυσφορία.

Κατά την εκτέλεση της υπερηχοϋστερογραφίας υπάρχει ο θεωρητικός κίνδυνος μεταφοράς καρκινικών κυττάρων στην περιτοναϊκή κοιλότητα δια μέσου των σαλπίγγων, όπως και κατά την υστεροσαλπιγγογραφία και την υστεροσκόπηση. Για να ελαχιστοποιηθεί ο κίνδυνος αυτός σε περιπτώσεις που είναι ύποπτες για κακοήθεια συνιστάται η αποφυγή καθετήρων με μπαλόνι, η χαμηλότερη πίεση έγχυσης του υγρού μέσου και η χρήση στείρου νερού ως υγρού μέσου για λύση των ελεύθερων κυττάρων. Σύμφωνα με πρόσφατες μελέτες ωστόσο, ο κίνδυνος διασποράς καρκινικών κυττάρων δεν αυξάνει με την υπερηχοϋστερογραφία σε ασθενείς με καρκίνο ενδομητρίου.[43]

ΣΥΜΠΕΡΑΣΜΑΤΑ

Η υπερηχοϋστερογραφία είναι μια εύκολη, ευαίσθητη και καλά ανεκτή μέθοδος διερεύνησης της ενδομήτριας κοιλότητας. Γενικά, δεν απαιτεί πολύ χρόνο ούτε αναισθησία. Όταν διενεργείται σε συνθήκες κατά το δυνατόν άσηπτες, δεν αυξάνει τη νοσηρότητα λόγω φλεγμονής.

Η ειδικότητα και η θετική προγνωστική αξία της μεθόδου αυξάνονται όταν εφαρμόζεται σε πρώιμη παραγωγική φάση του κύκλου, όταν παραμένουν μόνο οι πραγματικές αλλοιώσεις της ενδομήτριας κοιλότητας μετά την απόπτωση της λειτουργικής στιβάδας του ενδομητρίου. Η τελική διάγνωση στηρίζεται βέβαια στην ιστολογία του ενδομητρίου, αλλά όλο και λιγότερες γυναίκες κρίνεται απαραίτητο να υποβληθούν σε βιοψία ενδομητρίου, υστεροσκόπηση ή ακόμα και υστερεκτομία. Επιπλέον, με την υπερηχοϋστερογραφία έχουμε τη δυνατότητα να αξιολογήσουμε τις θεραπευτικές παρεμβάσεις που έχουμε κάνει στην ενδομήτρια κοιλότητα και να παρακολούθήσουμε την πορεία της θεραπείας με μεγάλη λεπτομέρεια, χωρίς να αλλοιώσουμε το θεραπευτικό αποτέλεσμα.

The Contribution of Hysterosonography in the Detection of Endometrial Pathology

N. Koutlaki, G. Galazios

Department of Obsterics and Gynecology, University Hospital of Alexandroupolis, Democritus University of Thrace

Correspondence: G. Galazios,
Assoc Prof Of Ob/ Gyn University Hospital of Alexandroupolis Democritus University of Thrace Alexandroupolis 68100 Greece
E-mail: ggalaz@med.duth.gr

Summary

Hysterosonography (HSG), coupled with routine transvaginal sonography (TVS), provides a valuable method to more closely inspect the uterine contents, permitting also the distinction between diffuse and focal endoluminal processes. The method's sensitivity surpasses the ones of blind endometrial biopsy and dilatation and curettage and its specificity rivals

the one of hysteroscopy in the detection and diagnosis of focal processes. Due to this reason hysterosonography considerably contributes to the evaluation and management of the subsequent endometrial pathology since identification of a focal endometrial process may direct further management to hysteroscopically guided evaluation and biopsy while exclusion of such a focal process increases the diagnostic accuracy of a blind biopsy or dilatation and curettage.

Key words: hysterosonography, endometrial pathology, diagnostic value

Βιβλιογραφία

1.Dudiak K. Hysterosonography: A key to what is inside the uterus. Ultrasound Q 2001;17:73-86.
2. Hamilton JA, Larson AJ, Lower AM et al. Routine use of saline hysterosonography in 500 consecutive, unselected, infertile women. Hum Reprod 1998;13:2463-73.
3.Hulka CA, Hall DA, McCarthy K et al. Endometrial polyps, hyperplasia and carcinoma in postmenopausal women: differentiation with endovaginal sonography. Radiology 1994;191:755-8.
4.Stovall TG, Solomon SK, Ling FW. Endometrial sampling before hysterectomy. Obstet Gynecol 1989;73:405-9.
5.Cincinelli E, Romani F, Anastasio PS et al. Sonohysterography versus hysteroscopy in the diagnosis of endouterine polyps. Gynecol Obstet Invest 1994;38:266-71.
6.Wildrich T, Bradley LD, Mitchinson AR et al. Comparison of saline infusion sonography with office hysteroscopy for the evaluation of the endometrium. Am J Obstet Gynecol 1996;174:1327 -34.
7.Saidi MH, Sadler RK, Theis VD et al. Comparison of sonography, sonohysterography and hysteroscopy for evaluation of abnormal uterine bleeding. J Ultrasoun Med 1997;16:587-91.
8.Chelo E, Branconi F, Tantini C et al. Dynamic echohysteroscopy: a new diagnostic technique in the study of female infertility. Acta Eur Fertil 1981;12:167-71.
9.Beyth Y, Beller U, Yarkoni S. Asimple technique for visualization of the uterine cavity and its pathology during ultrasound scanning. Isr J Med Sci 1982;18:817.
10. Richman TS, Viscomi GN, Decherney A et al. Fallopian tubal patency assessed by ultrasound following fluid injection. Radiology 1984;152:507-11.
11. Randolph JR, Ying YK, Maier DB et al. Comparison of real time ultrasonography, hysterosalpingography and laparoscopy in the evaluation of uterine abnormalities and tubal patency. Fertil Steril 1986;46:828-832.
12. Deichert U, Van de Sandt M, Lauth G et al. Transvaginal Contrast hysterosonography. A new diagnostic procedure for the differentiation of intrauterine and myometrial findings. Geburtshilfe unf Frauenheilkunde 1988;48:835-44.
13. Makris N, Kalmantis K, Skartados N et al. Three-dimensional hysterosonography versus hysteroscopy for the detection of intracavitary uterine abnormalities. Int J Gynecol Obstet 2007;97:6-9.
14. Makris N, Skartados N, Kalmantis K et al. Evaluation of abnormal uterine bleeding by transvaginal 3-D hysterosonography and diagnostic hysteroscopy. Eur J Gynaecol Oncol 2007;28:39-42.
15. ACR Practice Guideline for the performance of sonohysterography 2007;1021-1024.
16. Bonilla - Musoles F, Marti MC. Effect of hormone replacement therapy on uterine blood flow and endometrial status in post menopausal women. In: Fleischer AC, Kurjak A, Granberg S, eds. Ultrasound and the endometrium. New York: Parthenon Publishing Group, 1997:97-110.
17. Parsons AK, Lense JJ. Sonohysterography for endometrial abnormalities: preliminary results. J Clin Ultrasound 1993;21:87-95.
18. Jorizzo JR, Riccio G, Chen M et al. Sonohysterography: the next step in the evaluation of the abnormal endometrium. RadioGraphics 1999;19:117-30.
19. Carlson JA, Arger P, Thomson S et al. Clinical and pathologic correlation of endometrial cavity fluid detected by ultrasound in the postmenopausal patient. Obstet Gynecol 1991;77:119-23.
20. Davis P, O'Neil MJ, Yoder I et al. Sonohysterographic findings of endometrial and subendometrial conditions. RadioGraphics 2002;22:803-16.
21. Jorizzo J, Chen MY, Riccio G. Endometrial polyps: sonohysterographic evaluation. AJR 2001;176:617-621.
22. Baldwin MT, Dudiak KM, Gorman B et al. Focal intracavitary masses recognized with the hyperechoic

line sign at endovaginal US and characterized with hysterosonography. RadioGraphics 1999;19:927-35.
23. Bradley LD, Falcone T, Magen AB. Radiographic image techniques for the diagnosis of abnormal uterine bleeding. Obstet Gynecol Clin 2000;27:245-276.
24. Perez Medina T, Martinez Q, Folgueira G et al. Which endometrial polyps should be resected? J Am Assoc Gynecol Laparosc 1999;6:71-74.
25. Gronlund L, Hertz J, Helm P et al. Transvaginal sonohysterography and hysteroscopy in the evaluation of female infertility, habitual abortion, or metrorrhagia: a comparative study. Acta Obstet Gynecol Scand 1999;78:415-18.
26. Cohen LS, Valle RF. Role of vaginal sonography and hysterosonography in the endoscopic treatment of uterine myomas. Fertil Steril 2000;73:197-204.
27. Kurman RJ. Blaustein's pathology of the female genital tract. 4th ed. New York, NY: Springer Verlag, 1994.
28. Sheth S, Hamper UM, Mc Collum ME et al. Endometrial blood flow analysis in postmenopausal women: can it help differentiate benign from malignant causes of endometrial thickening? Radiology 1995;195:661-5.
29. Dubinsky TJ, Stroehlein K, Abu-Ghazzeh Y et al. Prediction of benign and malignant endometrial disease: hysterosonographic - pathologic correlation. Radiology 1999;210:393-7.
30. Hulka CA, Hall DA, McCarthy K et al. Endometrial polyps, hyperplasia and carcinoma in postmenopausal women: differentiation with endovaginal sonography. Radiology 1994;191:755-758.
31. Bree RL, Bowerman RA, Bohm-Velez M et al. US evaluation of the uterus in patients with postmenopausal bleeding: a positive effect on diagnostic decision making. Radiology 2000;216:260-264.
32. Goldstein SR, Zeltser I, Horan CK et al. Ultrasonography- based triage for perimenopausal patients with abnormal uterine bleeding. Am J Obstet Gynecol 1997;177:102-108.
33. Fedele L, Bianchi S, Dorta M et al. Intrauterine adhesions:detection with transvaginal US. Radiology 1996;199:757-759.
34. Brown S, Coddington Ch, Schnorr J et al. Evaluation of outpatient hysteroscopy, saline infusion hysterosonography and hysterosalpingography in infertile women: a prospective, randomized study. Fertil Steril 2000;74:1029-1034.
35. Alatas C, Aksoy E, Akarsu C et al. Evaluation of intrauterine abnormalities in infertile patients by sonohysterography. Hum Reprod 1997;12:487-490.
36. Bonilla - Musoles F, Simon C, Serra V et al. An assessment of hysterossalpingography as a diagnostic tool for uterine cavity defects and tubal patency. J Clin Ultrasound 1992;20:175-81.
37. Syrop CH, Sahakian V. Transvaginal sonographic detection of endometrial polyps with fluid contrast augmentation. Obstet Gynecol 1992;79:1041-3.
38. Qazidadeh Sh, Nezhad QA, Rashidi HB et al. Comparison of sonohysterography and hysterosalpingography with hysteroscopy in the diagnosis of intrauterine lesions. Iran J Radiol 2006;4:37-41.
39. Guimaraes Filho HA, Mattar R, Pires CR et al. Comparison of hysterosalpingography, hysterosonography, and hysteroscopy n evaluation of the uterine cavity in patients with recurrent pregnancy losses. Arch Gynecol Obstet 2006;274:284-288.
40. Dueholm M, Lundorf E, Hansen E et al. Evaluation of the uterine cavity with magnetic resonance imaging, transvaginal sonography, hysterosonographic examination and diagnostic hysteroscopy. Fertil Steril 2001;76:350-58.
41. de Kroon C, de Bock G, Dieben S et al. Saline contrast hysterosonography in abnormal uterine bleeding: a systematic review and meta-analysis. BJOG 2003;110:938-947.
42. Wolman I, Jaffa A, Hartoov J et al. Sensitivity and specificity of sonohysterography for the evaluation of the cavity in perimenopausal patients. J Ultrasound Med 1996;15:285-8.
43. Takac I. Saline infusion sonohysterography and the risk of malignant extrauterine spread in endometrial cancer. Ultrasound in Med & Biol 2008;34:7-11.
44. Ayida G, Chamberlain P, Barlow D et al. Uterine cavity assessment prior to in vitro fertilization: comparison of transvaginal scanning, saline contrast hysterosonography and hysteroscopy. Ultrasound Obstet Gynecol 1997;10:59-62.
45. Bernard JP, Lecuru F, Darles C et al. Saline contrast sonohysterography as first line investigation for women with uterine bleeding. Ultrasound in Obstet Gynecol 1997;10:121-5.
46. Chittacharoen A, Theppisai U, Linasmita V et al. Sonohysterography in the diagnosis of abnormal uterine bleeding. J Obstet Gynaecol Res 2000;26:277-281.
47. Dijkhuizen F, De Vries L, Mol B et al. Comparison of transvaginal ultrasonography and saline infusion

sonography for the detection of intracavitary abnormalities in premenopausal women. Ultrasound Obstet Gynecol 2000;15:372-376.
48. Gumus I, Keskin E, Kilic E et al. Diagnostic value of hysteroscopy and hysterosonography in endometrial abnormalities in asymptomatic postmenopausal women. Arch Gynecol Obstet 2008;24.
49. Hann L, Gretz E, Bach A et al. Sonohysterohraphy for evaluation of the endometrium in women treated with tamoxifen. AJR 2001;177:337 - 342.
50. Keltz M, Olive D, Kim A et al. Sonohysterography for screening in recurrent pregnancy loss. Fertil Steril 1997;67:670-674.
51. Porter B, Strates E, Brumsted JR et al. Sonohysterography is more sensitive than hysterosalpingography in the detection of intracavitary abnormalities. Fertil Steril 2001;76:S22.
52. Ragni G, Diaferia D, Vegetti W et al. Effectiveness of sonohysterography in infertile patient work-up: a comparison with transvaginal ultrasoography and hysteroscopy. Gynecol Obstet Invest 2005;59:184-188.
53. Schwarzler P, Concin A, Bosch H et al. An evaluation of SHG and diagnostic hysteroscopy for the assessment of intrauterine pathology. Ultrasound in Obstet and Gynaecol 1998;11:337-42.
54. Tamoxifen and endometrial cancer . ACOG Committee Opinion, 1996, No 169.
55. Williams C, Marshburn P. A prospective study of transvaginal hydrosonography in the evaluation of AUB. Am J Obstet Gynecol 1998;179:292-8.
56. Valenzano M, Lijoi D, Mistrangelo E et al. The value of sonohysterography in detecting intracavitary benign abnormalities. Arch Gynecol Obstet 2005;272:265-268.
57. Epstein E, Ramirez A, Skoog L et al. Transvaginal sonography, saline cntrast sonohysterography and hysteroscopy for the investigation of women with postmenopausal bleeding and endometrium >5mm. Ultrasound Obstet Gynecol 2001;18:157-162.
58. Soares S, dos Reis B, Camargos A. Diagnostic accuracy of sonohysterography, transvaginal sonography, and hysterosalpingography in patients with uterine cavity diseases. Fertil Steril 2000;73:406-411.