Κατερίνα Παπακωνσταντίνου[1], Ιωάννης Αργείτης[1], Λέων Αραβαντινός[1], Α. Κόνδη-Παφίτη[2] , Δημήτριος Μπότσης[1]

[1]Β' Μαιευτική-Γυναικολογική Κλινική Πανεπιστημίου Αθηνών, Αρεταίειο Νοσοκομείο, Αθήνα

[2]Παθολογοανατομικό εργαστήριο Αρεταίειου Νοσοκομείου

Συγγενείς κυστικές αδενωματώδεις δυσπλασίες του πνεύμονα: περιγραφή δυο περιπτώσεων & ανασκόπηση της βιβλιογραφίας

Περίληψη

Οι συγγενείς κυστικές αδενωματώδεις δυσπλασίες του πνεύμονα (congenital cystic adenomatoid malformations:CCAM) αποτελούν ασυνήθεις εμβρυϊκές ανωμαλίες διάπλασης. Θεωρούνται ως καλοήθεις αμαρτωματώδεις ή δυσπλαστικοί όγκοι του πνεύμονα και χαρακτηρίζονται από υπέρμετρη ανάπτυξη των τελικών αναπνευστικών βρογχιολίων. Χάρη στις τελευταίες εξελίξεις στην τεχνολογία των υπερήχων, η διάγνωση των περιστατικών αυτών γίνεται, στην πλειοψηφία των περιπτώσεων, προγεννητικά. Το υπερηχογράφημα βοηθά στη διαφορική διάγνωση των ανωμαλιών αυτών, η οποία βασίζεται στη μορφολογία των κύστεων, στην εντόπισή τους και στην αιμάτωσή τους. Στην παρούσα εργασία παρουσιάζουμε δυο περιπτώσεις CCAM, που διαγιγνώσθησαν στο νοσοκομείο μας τα τελευταία τέσσερα χρόνια. Περιγράφονται τα υπερηχογραφικά και ιστολογικά ευρήματα.

Λέξεις - κλειδιά: Συγγενείς κυστικές αδενωματώδεις δυσπλασίες του πνεύμονα, υπερηχογράφημα

Αλληλογραφία:
Αρεταίειο Νοσοκομείο-Βασ. Σοφίας 76, 11528 Αθήνα

Τηλ.: 210-7286353, Fax: 210-7286330

e-mail:
k_papakon@yahoo.gr

Κατατέθηκε 23/1/08
Έγινε δεκτή 20/2/08

Εισαγωγή

Οι συγγενείς κυστικές αδενωματώδεις δυσπλασίες του πνεύμονα (congenital cystic adenomatoid malformations: CCAM) αποτελούν εξαιρετικά ασυνήθεις εμβρυϊκές ανωμαλίες διάπλασης. Θεωρούνται ως καλοήθεις

αμαρτωματώδεις ή δυσπλαστικοί όγκοι του πνεύμονα και χαρακτηρίζονται από υπέρμετρη ανάπτυξη των τελικών αναπνευστικών βρογχιολίων, με σχηματισμό κυστικών βλαβών. Η εντόπισή τους είναι συνήθως ετερόπλευρη και αφορά τμήμα ή και ολόκληρο το εμβρυϊκό πνευμονικό παρέγχυμα, ενώ σε ένα ποσοστό έως και 15% των περιπτώσεων παρατηρείται αμφοτερόπλευρη ανάπτυξη[1]. Συχνά συνυπάρχει υδράμνιο, εμβρυϊκός ύδρωπας και υποπλασία του έτερου πνεύμονα, λόγω της συμπίεσης του από τον παθολογικό πνευμονικό ιστό. Οι εξελίξεις στην τεχνολογία των υπερήχων οδήγησαν σε αύξηση του αριθμού των περιπτώσεων CCAM, που διαγιγνώσκονται προγεννητικά. Το υπερηχογράφημα βοηθά στη διαφορική διάγνωση των ανωμαλιών αυτών, η οποία βασίζεται στη μορφολογία των κύστεων, στην εντόπισή τους και στην αιμάτωσή τους[2,3].

Στην παρούσα εργασία παρουσιάζουμε δυο περιπτώσεις CCAM, που διαγιγνώσθησαν στο νοσοκομείο μας τα τελευταία τέσσερα χρόνια. Περιγράφονται τα υπερηχογραφικά ευρήματα, η ιστολογική εκτίμηση και η αιτιολογία αυτής της οντότητας.

Περίπτωση 1η

Η πρώτη περίπτωση αφορά μια έγκυο 27 χρονών, πρωτοτόκο, η οποία εισήχθη στο νοσοκομείο μας την 24η εβδομάδα της κύησης, λόγω κολπικής αιμόρροιας και πιθανής αυτόματης ρήξης θυλακίου. Στο μαιευτικό ιστορικό της είχε τρεις αυτόματες αποβολές. Η εγκυμοσύνης της, ήταν μέχρι τη στιγμή της εισαγωγής της στο νοσοκομείο, χωρίς προβλήματα. Από τον υπερηχογραφικό έλεγχο διαπιστώθηκε μερική αποκόλληση πλακούντα και παρουσία αιματώματος. Υπερηχογραφικά το έμβρυο αντιστοιχούσε σε ηλικία κύησης 20+4 εβδομάδες και είχε βάρος 482gr. Το αμνιακό υγρό ήταν φυσιολογικό και οι εμβρυϊκές κινήσεις ήταν ικανοποιητικές. Όσον αφορά την ανατομία του εμβρύου, ο αριστερός πνεύμονας παρουσίαζε πολλές μικρές κυστικές βλάβες, η μέγιστη διάμετρο των οποίων ήταν τα 0,5cm. Διαπιστώθηκες επίσης, παρεκτόπιση της καρδιάς του εμβρύου. Ο δεξιός πνεύμονας δεν είχε επηρεαστεί. Δεν συνυπήρχαν άλλες συγγενείς ανωμαλίες. Τα υπερηχογραφικά αυτά ευρήματα ήταν συμβατά με μια τύπου-ΙΙ συγγενή κυστική αδενωματώδη δυσπλασία του πνεύμονα (Εικόνα 1). Δύο μέρες μετά την εισαγωγή στο νοσοκομείο, η έγκυος παρουσίασε αυτόματη ρήξη

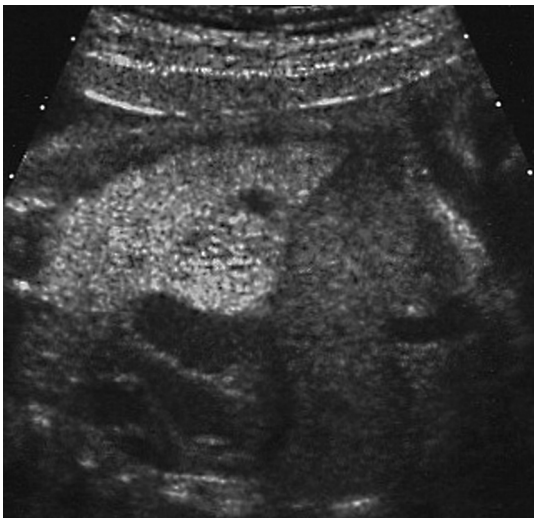

Εικόνα 1. *Διατομή του εμβρυϊκού θώρακα. Ο αριστερός πνεύμονας παρουσιάζει πολλές μικρές κυστικές βλάβες. Παρεκτόπιση της καρδιάς του εμβρύου προς τα δεξιά. Ο δεξιός πνεύμονας δεν έχει επηρεαστεί.*

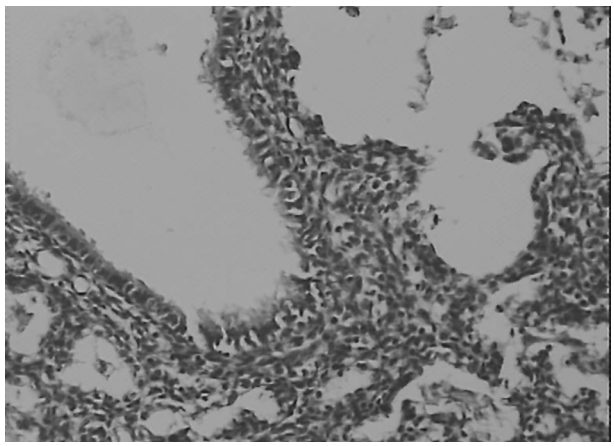

Εικόνα 2. *Ιστολογική τομή εμβρυϊκού πνεύμονα. Πρόκειται για κύστεις, που μοιάζουν με τελικά βρογχιόλια και καλύπτονται εσωτερικά από κυλινδρικό-αναπνευστικού τύπου- επιθήλιο (Αιματοξυλίνη-Ηωσίνη Χ250)*

θυλακίου και έτεκεν ένα νεκρό νεογνό άρρεν, βάρους 465 gr. Η ιστολογική έκθεση επιβεβαίωσε την διάγνωση της συγγενούς κυστικής αδενωματώδους δυσπλασίας του πνεύμονα. Επίσης, διαπιστώθηκε ένα οπισθοπλακουντιακό αιμάτωμα και πρόσφατα έμφρακτα. Η διατομή του εμβρυϊκού πνεύμονα ανέδειξε περιοχές με κύστεις διαμέτρου 0,4 ως 0,5 εκ, οι οποίες περιβαλλόταν από φυσιολογικό πνευμονικό παρέγχυμα. Οι κύστεις έμοιαζαν με τελικά βρογχιόλια και καλυπτόταν εσωτερικά από κυβοειδές ως κυλινδρικό κροσσωτό επιθήλιο (Εικόνα 2). Διατεταμένες κυψελίδες ανεβρέθηκαν ανάμεσα στις κύστεις αυτές (Εικόνα 3). Ο καρυότυπος έδειξε ότι πρόκειται για έμβρυο 46ΧΨ.

Περίπτωση 2η

Έγκυος 28 χρονών, πρωτοτόκος, εισήχθη στο νοσοκομείο μας στην 25η εβδομάδα της κύησης με αυτόματη ρήξη θυλακίου. Το μαιευτικό ιστορικό της ήταν ελεύθερο. Η εγκυμοσύνης της, ήταν μέχρι τη στιγμή της εισαγωγής της στο νοσοκομείο, χωρίς προβλήματα. Από τον υπερηχογραφικό έλεγχο διαπιστώθηκαν ελαττωμένες εμβρυϊκές κινήσεις και απουσία αμνιακού υγρού. Υπερηχογραφικά, η ηλικία του εμβρύου αντιστοιχούσε στις 23+2 εβδομάδες και το βάρος στα 635gr. Από τον έλεγχο της ανατομίας, δεν διαπιστώθηκαν κάποιες εμβρυϊκές ανωμαλίες. Η έγκυος, λόγω της απουσίας αμνιακού υγρού, οδηγήθηκε σε τερματισμό της κύησης. Έτεκεν, ένα νεογνό θήλυ, βάρους 639 gr, το οποίο απεβίωσε λίγο μετά τον τοκετό.

Η ιστολογική έκθεση έθεσε την διάγνωση της συγγενούς κυστικής αδενωματώδους δυσπλασίας του πνεύμονα, τύπου ΙΙ, η οποία αφορούσε και τους δυο πνεύμονες. Η διατομή των εμβρυϊκών πνευμόνων άμφω ανέδειξε περιοχές με κύστεις διαμέτρου 0,1 ως 0,2 εκ, οι οποίες περιβαλλόταν από φυσιολογικό πνευμονικό παρέγχυμα (Εικόνα 4). Οι κύστεις έμοιαζαν με τελικά βρογχιόλια και καλυπτόταν εσωτερικά από κυβοειδές ως κυλινδρικό κροσσωτό επιθήλιο (Εικόνα 5). Διατεταμένες κυψελίδες ανεβρέθηκαν ανάμεσα στις κύστεις αυτές. Ο καρυότυπος έδειξε ότι πρόκειται για έμβρυο 46ΧΧ.

Συζήτηση

Οι Chin και Tang, πρώτοι το 1947, περιέγραψαν αυτή την ενδοθωρακική βλάβη, που η διάγνωσή της μπορεί να τεθεί και προγεννητικά[4]. Έκτοτε, θεωρείται ως μια σπάνια αιτία νεογνικής αναπνευστικής δυσχέρειας και η πλειοψηφία των δημοσιευμένων κλινικών στοιχείων έχουν προέλθει κυρίως από υλικό νεκροτομής, αλλά και από παρασκευάσματα που αφαιρέθησαν κατά τη διάρκεια χειρουργικών επεμ-

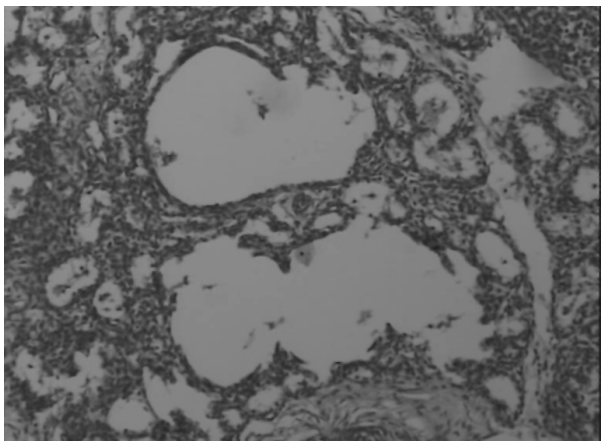

Εικόνα 3. *Ιστολογική τομή εμβρυϊκού πνεύμονα με διατεταμένες κυψελίδες, ανάμεσα στις συγγενείς κύστεις (Αιματοξυλίνη-Ηωσίνη Χ100).*

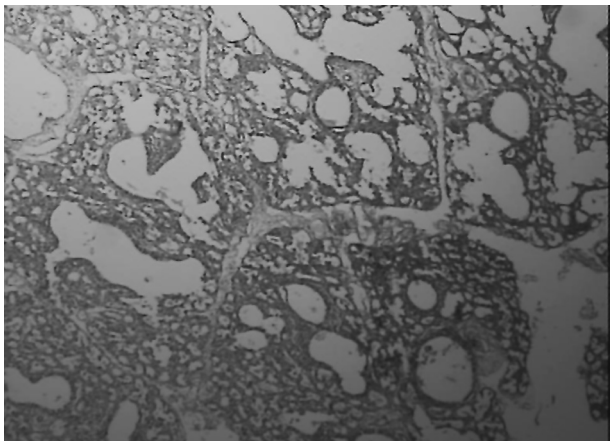

Εικόνα 4. *Ιστολογική τομή εμβρυϊκού πνεύμονα με πολλές κυστικές βλάβες (Αιματοξυλίνη-Ηωσίνη Χ25).*

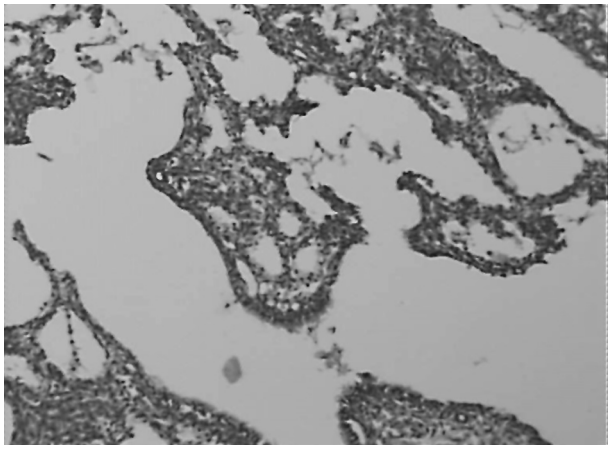

Εικόνα 5. *Ιστολογική τομή εμβρυϊκού πνεύμονα, με κύστεις που καλύπτονται εσωτερικά από κυλινδρικό-αναπνευστικού τύπου- επιθήλιο (Αιματοξυλίνη-Ηωσίνη Χ250).*

βάσεων[5]. Παρότι, η ακριβής συχνότητα της συγγενούς κυστικής αδενωματώδους δυσπλασίας είναι άγνωστη, υπάρχουν αναφορές που υπολογίζουν ότι η συχνότητα αυτή αντιστοιχεί περίπου σε 1 στις 25.000 κυήσεις[6].

Η ιστοπαθολογοανατομική ταξινόμηση των δυσπλασιών αυτών περιγράφηκε για πρώτη φορά το 1977. Ο Stocker και οι συνεργάτες του ταξινόμησαν τις συγγενείς κυστικές δυσπλασίες του πνεύμονα σε τρεις τύπους, στηριζόμενοι σε συγκεκριμένα κριτήρια αλλά κυρίως στις διαστάσεις των κύστεων[5]. Και οι τρεις τύποι χαρακτηρίζονται από ένα ανώμαλο πολλαπλασιασμό των τελικών βρογχιολίων, αυξημένη ποσότητα ελαστικού ιστού και έντονο πολλαπλασιασμό του πολυποειδούς κυλινδρικού ή κυβοειδούς επιθηλίου. Οι τρεις ιστολογικοί τύποι είναι οι παρακάτω:

(Α) Συγγενείς κυστικές αδενωματώδεις δυσπλασίες του εμβρυϊκού πνεύμονα τύπου-Ι:
Είναι οι πιο συνήθεις και αντιστοιχούν στο 50-70% των διαγεγνωσμένων περιστατικών. Οι δυσπλασίες αυτού του τύπου αφορούν μονήρεις ή πολλαπλές μεγάλες κύστεις (2 ως 7 εκατοστά σε διάμετρο), που περιορίζονται στον ένα λοβό, και περιέχουν υγρό. Οι κύστεις αυτές καλύπτονται εσωτερικά από κροσσωτό ψευδο-στοιβαδωτό κυλινδρικό επιθήλιο. Το τοίχωμα των κύστεων είναι αρκετά πεπαχυσμένο και αποτελείται κυρίως από λείο μυϊκό και ελαστικό ιστό. Στο ένα τρίτο των περιπτώσεων είναι δυνατόν να εντοπιστούν βλεννοπαραγωγά κύτταρα στο τοίχωμα των κύστεων, καθώς επίσης να διαπιστωθεί και η παρουσία χόνδρου. Ανάμεσα στις κύστεις μπορεί να ανευρεθούν φυσιολογικές κυψελίδες. Σε ορισμένες περιπτώσεις οι κυστικές αυτές βλάβες μπορεί να έχουν επικοινωνία με το φυσιολογικό βρογχικό δένδρο, ενώ συχνή είναι και η εμφάνιση κήλης του μεσοθωρακίου. Μόνο ένα ποσοστό 11% αυτών των βλαβών συνυπάρχει και με άλλες συγγενείς ανωμαλίες. Έχει υπολογιστεί ότι το 90% αυτών των ασθενών επιβιώνει. Η πρόγνωση για το νεογνό, ιδίως μετά την εκτομή της βλάβης είναι καλή[5].

Β) Συγγενείς κυστικές αδενωματώδεις δυσπλασίες του εμβρυϊκού πνεύμονα τύπου-ΙΙ:
Οι βλάβες αυτές ανευρίσκονται σε ένα ποσοστό 18-40% των διαγνωσμένων περιπτώσεων, και χαρακτηρίζονται από πολλαπλές ισοκατανεμημένες, μεσαίου μεγέθους κύστεις (<1 εκ σε διάμετρο) που προσομοιάζουν με τελικά βρογχιόλια. Οι κύστεις αυτές καλύπτονται εσωτερικά από κυβοειδές έως και υψηλό κυλινδρικό κροσσωτό επιθήλιο. Το τοίχωμα των κύστεων εμφανίζει μια λεπτή στοιβάδα χαλαρού συνδετικού ιστού και περιέχει ασυνεχείς δεσμίδες λείου μυϊκού και ελαστικού ιστού, ενώ είναι επίσης δυνατόν να αναγνωριστούν δεσμίδες και από γραμμωτές μυϊκές ίνες. Διατεταμένες κυψελίδες ανευρίσκονται ανάμεσα στις κύστεις αυτές, που η εσωτερική τους επιφάνεια καλύπτεται από επιθήλιο. Δεν διαπιστώνεται παρουσία βλεννωδών κυττάρων και χόνδρου. Οι συγγενείς κυστικές αδενωματώδεις δυσπλασίες τύπου-ΙΙ έχουν συσχετιστεί, σε μια μεγαλύτερη συχνότητα (50%), με άλλες συγγενείς ανωμαλίες και έχουν πτωχή πρόγνωση. Τέτοιες συγγενείς ανωμαλίες είναι η αγενεσία των νεφρών, η αμφοτερόπλευρη νεφρική δυσγενεσία και η συγγενής καρδιοπαθεια[5].

(Γ) Συγγενείς κυστικές αδενωματώδεις δυσπλασίες του εμβρυϊκού πνεύμονα τύπου-ΙΙΙ:
Οι βλάβες αυτές εντοπίζονται σε περίπου

10% των περιπτώσεων. Χαρακτηρίζονται από μια ευμεγέθη, ογκώδη βλάβη με ισοκατανεμημένες μικρές κύστεις και αφορούν ολόκληρο τον πνεύμονα ή και τους δυο πνεύμονες. Η μετατόπιση του μεσοθωρακίου θεωρείται ως ένα εξαιρετικά σύνηθες εύρημα. Οι βλάβες αυτού του τύπου έχουν την χειρότερη πρόγνωση[5].

Στα δυο περιστατικά της μελέτης μας, το ιστολογικό πόρισμα της νεκροψίας ήταν συγγενής κυστική αδενωματώδης δυσπλασία του εμβρυϊκού πνεύμονα τύπου ΙΙ.

Οι συγγενείς κυστικές αδενωματώδεις δυσπλασίες του εμβρυϊκού πνεύμονα είναι δυνατόν να προκαλέσουν αρκετές επιπλοκές, όπως υποπλασία του πνεύμονα, μετατόπιση του μεσοθωρακίου, υδράμνιο και ύδρωπα, ειδικά όταν ο παθολογικά αναπτυγμένος πνευμονικός ιστός αποκτά μεγάλες διαστάσεις κατά τη διάρκεια της ενδομήτριας ζωής[1,2].

Ο εμβρυϊκός ύδρωπας μπορεί να αποτελεί το αποτέλεσμα της επίδρασης του μεγάλου μεγέθους της βλάβης στις καταποτικές κινήσεις του εμβρύου, της μειωμένης φλεβικής επιστροφής, επακόλουθο της συμπίεσης της κάτω κοίλης φλέβας, αλλά και της μειωμένης μυοκαρδιακής συσταλτικότητας, εξαιτίας της έντονης μετατόπισης του μεσοθωρακίου που προκαλεί η βλάβη. Η ανάπτυξη εμβρυϊκού ύδρωπα αποτελεί πτωχό προγνωστικό σημείο. Επίσης, είναι δυνατόν να αναπτυχθεί υδράμνιο λόγω της συμπίεσης του εμβρυϊκού οισοφάγου ή λόγω της αυξημένης παραγωγής υγρού από τον εμβρυϊκό πνεύμονα, κυρίως από τον παθολογικό πνευμονικό ιστό. Στα περιστατικά που παρουσιάζονται δεν παρατηρήθηκε κάποια από τις παραπάνω επιπλοκές.

Ο ακριβής μηχανισμός που προκαλεί τη συγγενή κυστική αδενωματώδη δυσπλασία του πνεύμονα δεν είναι γνωστός. Η ανωμαλία αυτή θεωρείται αποτέλεσμα της αμαρτωματώδους εξαλλαγής στα τριτοταγή βρογχιόλια ή της διακοπής της εμβρυολογικής τους εξέλιξης ανάμεσα στην 7η και 17η εβδομάδα της κύησης[1,3,6].

Ο κίνδυνος επανεμφάνισης συγγενούς κυστικής αδενωματώδους δυσπλασίας του πνεύμονα σε μελλοντικές κυήσεις φαίνεται ελάχιστος, δεδομένου ότι αυτή η εμβρυϊκή αναπτυξιακή ανωμαλία αντιπροσωπεύει στις περισσότερες περιπτώσεις μια σποραδική μη κληρονομική βλάβη. Παράλληλα, η δυσπλασία αυτή συσχετίζεται με συγκεκριμένα γενετικά σύνδρομα, όπως η τρισωμία 18 [1]. Στα περιστατικά που μελετήθηκαν στην παρούσα εργασία, οι καρυότυποι των εμβρύων ήταν φυσιολογικοί.

Στο παρελθόν, πριν την έλευση της προγεννητικής υπερηχογραφικής απεικόνισης, η διάγνωση των συγγενών κυστικών αδενωματωδών δυσπλασιών γινόταν κατά τη διάρκεια νεκροτομών ή κατά τη διερεύνηση αναπνευστικής νόσου στην παιδική ηλικία. Οι Garrett και συν. το 1975, έκαναν την πρώτη υπερηχογραφική διάγνωση της συγγενούς κυστικής αδενωματώδους δυσπλασίας[7]. Οι εξελίξεις στην τεχνολογία των υπερήχων οδήγησαν σε αύξηση του αριθμού των περιπτώσεων CCAM που διαγιγνώσκονται προγεννητικά και σε αρχόμενες μάλιστα ηλικίες κύησης. Οι σύγχρονες υπερηχογραφικές περιγραφές βασίζονται σε μελέτες των Adzick και συν.[8], οι οποίοι ταξινόμησαν τις CCAM σε δυο υποομάδες στηριζόμενοι στην υπερηχογραφική εικόνα των κύστεων και στις διαστάσεις τους: τις μακροκυστικού τύπου συγγενείς κυστικές αδενωματώδεις δυσπλασίες του πνεύμονα, με μέγεθος κύστεων >5mm και τις μικροκυστικού τύπου, με μέγεθος κύστεων <5mm. Ο μικροκυστικός τύπος παρουσιάζει μια πιο δυσμενή πρόγνωση, ενώ βλάβες που παρουσιάζουν υποστροφή έχουν μια πιο ευνοϊκή πρόγνωση. Η υπερηχογραφική προγεννητική απεικόνιση απαιτεί ιδιαίτερη προσοχή όσον αφορά την ηχογένεια των πνευμόνων, ώστε να διαπιστωθούν βλάβες του εμβρυϊκού πνεύμονα. Κάποιες φορές η υπερηχογραφική διάγνωση δεν είναι εύκολη, όπως αποδείχθηκε και στο δεύτερο περιστατικό μας, όπου δεν κατέστη δυνατή η υπερηχογραφική απεικόνιση των βλαβών. Επίσης, έχει αναφερθεί εξαφάνιση πνευμονικών βλαβών με αυτόματη λύση αυτών κατά τη διάρκεια της ενδομητρίου ζωής[9]. Μια πιθανή εξήγηση είναι ότι σε ορισμένες περιπτώσεις το μέγεθος των πνευμονικών βλαβών αυξάνει ραγδαία, με αποτέλεσμα η υπάρχουσα αγγειακή παροχή να μην

επαρκεί κι έτσι οι βλάβες υποστρέφουν. Ακόμη, έχουν αναφερθεί περιπτώσεις συρρίκνωσης της βλάβης, εξαιτίας της διαφυγής του εμβρυϊκού υγρού που πληρεί τις κυστικές αυτές βλάβες, στους βρόγχους αλλά και στο γαστρεντερικό σωλήνα. Η πλειοψηφία των εμβρύων με CCAM που αναγνωρίζονται προγεννητικά έχουν καλή πρόγνωση, αλλά απαιτείται η συνεχής παρακολούθηση τους, λόγω της απρόβλεπτης εξελικτικής τους πορείας.

Στην περίπτωση των δυσπλασιών του πνεύμονα, η συνύπαρξη άλλων συγγενών ανωμαλιών ανέρχεται στο ποσοστό του 11%. Όταν διαπιστωθεί η παρουσία και άλλων μορφολογικών ανωμαλιών, τότε είναι αναγκαία η πραγματοποίηση καρυοτυπικής ανάλυσης. Τα όργανα που μπορεί να προσβληθούν είναι τα νεφρά (αγενεσία νεφρών), η καρδιά (ανοικτή επικοινωνία του αρτηριακού πόρου, τετραλογία Fallot) και ο γαστρεντερικός σωλήνας (ατρησία, διαφραγματοκήλη). Μπορεί επίσης να ανευρεθούν υδροκέφαλος και σκελετικές ανωμαλίες[1].

Το ραβδομυοσάρκωμα του πνεύμονα (RMS) και το βρογχοκυψελιδικό καρκίνωμα (BAC) αποτελούν αναφερόμενες επιπλοκές των συγγενών κυστικών αδενωματωδών δυσπλασιών[10]. Ο αυξημένος κυτταρικός πολλαπλασιασμός, η μειωμένη απόπτωση και η κακοήθης εξαλλαγή των αδενικών στοιχείων θεωρούνται ως καρκινογενετικοί μηχανισμοί στις δυσπλασίες αυτές. Το ραβδομυοσάρκωμα εμφανίζεται νωρίς στην παιδική ηλικία (περίπου σε ηλικία 3 ετών) και πρέπει να αντιμετωπίζεται με λοβεκτομή και συνδυασμένη κυτταροτοξική χημειοθεραπεία. Αντίθετα, το βρογχοκυψελιδικό καρκίνωμα αφορά περίπου το 15-20% όλων των καρκίνων του πνεύμονα και έχει ως μέσο όρο εκδήλωσης τα 50 έτη, εκτός από τις περιπτώσεις που σχετίζονται με τις συγγενείς κυστικές δυσπλασίες, όπου παρατηρείται μια πιο πρώιμη εκδήλωση (περίπου στα 20 έτη).

Επίσης, τα νεογέννητα με CCAM εκδηλώνουν διαφόρου βαθμού αναπνευστική δυσχέρεια1. Η αναπνευστική δυσχέρεια είναι δυνατόν να οφείλεται όχι μόνο στην υποπλασία ή στην αγενεσία του πνεύμονα, αλλά και στην πλήρωση με αέρα, με τις πρώτες αναπνευστικές κινήσεις του νεογνού, των παθολογικών κύστεων, καθώς και στην συμπίεση του παρακείμενου υγιούς πνευμονικού ιστού[8]. Η σύγχρονη νεογνική και παιδιατρική αντιμετώπιση περιλαμβάνει συνεχή παρακολούθηση και σταθεροποίηση στη νεογνική μονάδα. Το 10% των περιπτώσεων με CCAM παρουσιάζονται με προβλήματα μετά τον πρώτο χρόνο της ζωής και συνήθως τα προβλήματα αυτά αφορούν υποτροπιάζουσες λοιμώξεις του αναπνευστικού συστήματος. Η θωρακοτομή και η λοβεκτομή αποτελούν τη θεραπεία εκλογής. Εφόσον η βλάβη είναι πιο εκτεταμένη, μπορεί να κριθεί απαραίτητη μια περαιτέρω περιορισμένου βαθμού εκτομή τμήματος του πνεύμονα, ώστε να αποφευχθεί η παραμόρφωση του θωρακικού τοιχώματος. Χειρουργικές επεμβάσεις για την επιδιόρθωση τέτοιων εμβρυϊκών δυσπλασιών έχουν πραγματοποιηθεί ακόμα και σε έμβρυα κατά τη διάρκεια της ενδομήτριας ζωής[11]. Πάντως, εφόσον η δυσπλασία είναι σοβαρής μορφής και ο υπερηχογραφικός έλεγχος δεικνύει άλλες συσχετιζόμενες ανωμαλίες, όπως υποπλασία του παραμένοντος πνεύμονα, τότε η πρόγνωση είναι πτωχή[1].

Στα περιστατικά που περιγράψαμε, ο υπερηχογραφικός έλεγχος που έγινε στο πρώτο έμβρυο διέγνωσε περιοχές με μικρές κυστικές αλλοιώσεις, που έθεσαν την υποψία της συγγενούς αδενωματώδους δυσπλασίας του πνεύμονα, η οποία και επιβεβαιώθηκε ιστολογικά. Στο δεύτερο έμβρυο, ωστόσο, δεν παρατηρήθηκαν κάποιες κυστικές αλλοιώσεις ή άλλα παθολογικά υπερηχογραφικά ευρήματα. Η διάγνωση της συγγενούς αδενωματώδους δυσπλασίας τύπου ΙΙ, ετέθη μόνο με την ιστολογική εξέταση. Και οι δυο έγκυες εμφάνισαν αυτόματη ρήξη θυλακίου σε ηλικία κύησης κάτω από 24 εβδομάδες, όπου τα έμβρυα θεωρούνται μη βιώσιμα, οπότε και οδηγήθηκαν σε τερματισμό της κύησης. Συμπερασματικά, στην παρούσα εργασία παρουσιάστηκαν δυο σπάνιες περιπτώσεις CCAM τύπου ΙΙ και έγινε μια ανασκόπηση των υπερηχογραφικών και παθολογοανατομικών ευρημάτων της συγκεκριμένης οντότητας.

Congenital cystic adenomatoid lung malformation:report of two cases and literature review

K. Papakonstantinou[1], J. Argeitis[1], L. Aravantinos[1], A. Kondi-Pafiti[2], D. Botsis[1]

[1]2nd Clinic of Obstetrics and Gynecology and
[2]Pathology Department, Aretaieion University Hospital, Athens Medical School, Greece

Correspondence: Papakonstantinou K.,
2nd Department of Obstetrics and Gynecology, Vas Sofias 76, Athens, 11528
Aretaieion Hospital, Athens, Greece
Tel: 0030-210-7286353, 0030-210-9766878,
Fax: 0030-210-7233330
E-mail: k_papakon@yahoo.gr

Summary

Congenital cystic adenomatoid malformations of the fetal lung (CCAM) are rare embryonic developmental abnormalities. They are considered as benign hamartomatous or dysplastic lung tumors characterized by overgrowth of the terminal respiratory bronchioles at the expense of the saccular spaces. Improvements in ultrasound technology have led to an increase in the number of cases of CCAM diagnosed prenatally. The ultrasound differential diagnosis is based on the morphology of the cysts, the location of the lesion and their vascular supply. Two cases of congenital cystic adenomatoid malformation of the fetal lung diagnosed in our institution during the last four years are reported. The ultrasonographic and pathologic findings of these cases are discussed.

Key words: Congenital cystic adenomatoid malformations of the fetal lung (CCAM), ultrasonography

Βιβλιογραφία

1. Monni G, Paladini D, Ibba RM, Teodoro A, Zoppi MA, Lamberti A, Floris M, Putzolu M, Martinelli P. Prenatal ultrasound diagnosis of congenital cystic malformation of the lung : a report of 26 cases and review of the literature. Ultrasound Obstet Gynecol 2000; 16: 159-162
2. Gembruch U, Holzgreve W. The fetus with nonimmune hydrops fetalis. In: Harrison MR, Evans MI, Adzick NS, Holzgreve W (Eds) "The Unborn Patient". New York, WB Saunders, 2000, Vol 1, p 525-527
3. Sakala EP, Perrott WS, Grube GL. Sonographic characteristics of antenatally diagnosed extralobar pulmonary sequestration and congenital cystic adenomatoid malformation. Obstet Gynecol Surv 1994; 49: 647-655.
4. Chin KY, Tang MY. Congenital adenomatoid malformation of one lobe of a lung with general anasarca. Arch Pathol 1949; 48: 221-229.
5. Stocker JT, Madewell JE, Drake RM. Congenital cystic adenomatoid malformation of the lung: classification and morphologic spectrum. Hum Pathol 1977; 8: 155-171.
6. Laberge JM, Flageole H., Pugash D, Khalife S, Blair G, Filiatrault D, Russo P, Lees D, Wilson RD. Outcome of the prenatally diagnosed congenital cystic adenomatoid malformation : a Canadian experience. Fetal Diagn. Ther 2001; 16: 178-186.
7. Garrett WJ, Kossoff G, Lawrence R. Gray scale echography in the diagnosis of hydrops due to fetal lung tumor. J Clin Ultrasound, 1975; 3: 45-50.
8. Adzick NS, Harrison MR, Glick PL, Golbus MS, Anderson RL, Mahony BS, Callen RW, Hirsch JH, Luthy DA, Filly RA. Fetal cystic adenomatoid malformation: prenatal diagnosis and natural history. J Pediat Surg 1985; 20: 483-488.
9. MacGillivray TE, Harrison MR, Goldstein RB, Adzick NS. Disappearing fetal lung lesions. J Pediatr Surg 1993; 8:1321-1324.
10. Ozcan C, Celik A, Ural Z, Veral A, Kandiloglu G, Balik E. Primary pulmonary rhabdomyosarcoma arising within cystic adenomatoid malformation: A case report and review of the literature. J Pediatr Surg 2001;36:1062-1065.
11. Harrison MR, Adzick NS, Jennings RW, Duncan BW, Rosen MA, Filly RA, Goldberg JD, deLorimier AA, Golbus MS. Antenatal intervention for congenital cystic adenomatoid malformation. Lancet, 1990; 336: 965-967.