ΥΠΕΡΗΧΟΓΡΑΦΙΑ ΤΟΜ.5, ΤΕΥΧ.1, ΣΕΛ. 9-14, 2008

Ε. Αναστασάκης, Ν. Παπαντωνίου, Γ. Δασκαλάκης, Σ. Μεσογίτης, Α. Αντσακλής
Α' Μαιευτική & Γυναικολογική Κλινική Πανεπιστημίου Αθηνών
Νοσοκομείο «Αλεξάνδρα»

Μη Επεμβατική Αντιμετώπιση της Εμβρυικής Ερυθροβλάστωσης. Θα εγκαταλείψουμε τις βελόνες;

Περίληψη

Σκοπός: Η αξιολόγηση της κλινικής έκβασης των Rh ευαισθητοποιημένων κυήσεων που αντιμετωπίστηκαν μη επεμβατικά με τη μέτρηση της μέγιστης ταχύτητας ροής της μέσης εγκεφαλικής αρτηρίας. [Middle Cerebral Artery Peak Systolic Velocity (MCA - PCV)].

Υλικό-Μέθοδος: Προοπτική μελέτη Rh ευαισθητοποιημένων κυήσεων που αντιμετωπίστηκαν με υπερηχογραφική Doppler εξέταση της MCA-PCV κάθε επτά ημέρες έως τις 34 εβδομάδες κύησης από το 2001 έως το 2005. Επεμβατικές, διαγνωστικές και θεραπευτικές μέθοδοι πραγματοποιούνταν μόνο όταν η MCA-PCV ήταν ενδεικτική μέτριας ή βαριάς αναιμίας.

Αποτελέσματα: Η συνολική ευαισθησία στην ανίχνευση μέτριας-βαριάς εμβρυικής αναιμίας έως τις 34 εβδομάδες κύησης ήταν 100%. Εικοσιδύο περιστατικά αντιμετωπίστηκαν μόνο με τη χρήση της MCA-PCV. Σε δώδεκα περιστατικά απαιτήθηκε λήψη εμβρυικού αίματος και σε έξι περιπτώσεις απαιτήθηκαν ενδομήτριες μεταγγίσεις. Η ομφαλιδοπαρακέντηση αποκάλυψε αιματοκρίτη > 26% σε έξι έμβρυα.

Συμπέρασμα: Η αντιμετώπιση της εμβρυικής ερυθροβλάστωσης με MCA-PCV σε εβδομαδιαία διαστήματα αποτελεί ιδιαίτερα ευαίσθητη μέθοδο ανίχνευσης εμβρυικής αναιμίας. Μειώνει τον αριθμό των περιστατικών όπου απαιτείται λήψη εμβρυικού αίματος και ελαττώνει σημαντικά τη χρήση επεμβατικών μεθόδων.

Λέξεις - κλειδιά: εμβρυική αναιμία, εμβρυική ερυθροβλάστωση, μέση εγκεφαλική αρτηρία, μέγιστη ταχύτητας ροής, Doppler.

Αλληλογραφία: Ε. Αναστασάκης
Κουντουριώτου 14, 15235
Άνω Βριλήσσια, Αθήνα

Τηλ.: 210-8032236, Fax: 210-8054928

e-mail:
loufty28@yahoo.gr

Κατατέθηκε 11/2/08
Έγινε δεκτή 25/2/08

Εισαγωγή

Η Rhesus (Rh) ευαισθητοποίηση είναι γνωστή από το 1609. Παρολαυτά, το 1932 ο Diamond απέδειξε ότι ο εμβρυικός ύδρωπας και ο νεογνικός ίκτερος ανήκουν στην ίδια παθολογική ενδομήτρια οντότητα. Η αιμολυτική νόσος ονομάστηκε Εμβρυική Ερυθροβλάστωση λόγω της παρουσίας ερυθροβλαστών στο εμβρυικό και νεογνικό αίμα.[1]

Η Rh ανοσοσφαιρίνη είναι διαθέσιμη για τις Rh αρνητικές γυναίκες από το 1968 και έτσι, η συχνότητα της αιμολυτικής νόσου μειώθηκε από 13% σε 0.8/1000 νεογνά. Παρολαυτά, η παθολογική αυτή οντότητα απαντάται εως σήμερα λόγω της ύπαρξης άνω των 400 αντιγόνων ικανών να προκαλέσουν αιμολυτική νόσο και της αδυναμίας των μαιευτήρων να διερευνήσουν όλα τα αντιγόνα κατά την κύηση.[1]

Οι Rh ευαισθητοποιημένες κυήσεις, έως το 2001, παρακολουθούνταν στο νοσοκομείο μας με τη χρήση της υπερηχογραφίας, την έμμεσο Coombs και με επεμβατικές διαγνωστικές μεθόδους. Το 2000 αποδείχθηκε ότι σε Rh ευαισθητοποιημένες κυήσεις, η μέτρια και βαριά εμβρυική αναιμία μπορεί να ανιχνευθεί μη επεμβατικά με τη μέτρηση της μέγιστης ταχύτητας ροής της μέσης εγκεφαλικής αρτηρίας. [Middle Cerebral Artery Peak Systolic Velocity (MCA - PCV)].[2] Η τεχνική αυτή αποδείχθηκε ανώτερη από την παρακολούθηση με την έμμεσο Coombs ή τα επαναλαμβανόμενα υπερηχογραφήματα.

Καθώς η αντιμετώπιση της αιμολυτικής νόσου με MCA - PCV έδειξε υψηλότερη προγνωστική ακρίβεια και μείωσε την ανάγκη για λήψεις εμβρυικού αίματος, το νοσοκομείο μας αντικατέστησε την συμβατική αντιμετώπιση αυτών των υψηλού κινδύνου κυήσεων σύμφωνα με το πρωτόκολλο που περιέγραψε ο Mari.[2] Οι επεμβατικές μέθοδοι χρησιμοποιούνταν μόνο στις περιπτώσεις όπου η MCA - PCV ήταν ενδεικτική μέτριας - βαριάς εμβρυικής αναιμίας.

Ο σκοπός αυτής της μελέτης ήταν η εκτίμηση της έκβασης των Rh ευαισθητοποιημένων κυήσεων που αντιμετωπίστηκαν με MCA - PCV κατά τα έτη 2001 έως 2005. Το 1991 παρουσιάσαμε την εμπειρία της κλινικής μας σε 41 κυήσεις που επιπλέχθηκαν με Rh ευαισθητοποίηση.[3] Η σύγκριση των δύο διαφορετικών πρωτοκόλλων αντιμετώπισης οδήγησε σε χρήσιμα και σημαντικά συμπεράσματα.

Μέθοδος

Η Α' Μαιευτική και Γυναικολογική Κλινική, Μαιευτήριο «Αλεξάνδρα», αποτελεί το κέντρο αναφοράς για τις Rh ευαισθητοποιημένες κυήσεις στην Ελλάδα. Μελετήσαμε 36 Rh ευαισθητοποιημένες κυήσεις που αντιμετωπίσαμε κατά την διάρκεια μιας πενταετίας. Τα κριτήρια εισόδου στη μελέτη περιελάμβαναν ιστορικό ευαισθητοποίησης σε προηγούμενη κύηση και αυξημένο τίτλο αντισωμάτων κατά την έμμεσο Coombs.

Η ομάδα μελέτης αποτελούνταν από 36 μονήρεις κυήσεις που παρακολουθήθηκαν στο Μαιευτήριο Αλεξάνδρα από την 1.1.2001 έως 31.12.2005. Η απόφαση για λήψη εμβρυικού αίματος λαμβανόταν μόνο όταν οι τιμές της MCA - PCV ήταν ενδεικτικές μέτριας ή βαριάς αναιμίας. Τίτλος αντισωμάτων ≥ του 1:32 θεωρείτο σημαντικός και η παρακολούθηση ήταν εβδομαδιαία. Κυήσεις με τίτλους 1:16 παρακολουθούνταν μηνιαίως.[3] Εάν η επίτοκος ήταν ήδη ευαισθητοποιημένη δεν γινόταν έλεγχος αντισωμάτων. Η παρακολούθηση σε τέτοιες περιπτώσεις ξεκινούσε 10

Πίνακας 1: *Ευαισθησία, ειδικότητα, θετική και αρνητική προγνωστική αξία (%) με την συνεχή υπερηχογραφική αξιολόγηση.*

	%	95% όρια εμπιστοσύνης
Ευαισθησία	100.0	(54.1-100.0)
Ειδικότητα	78.6	(59.1-91.7)
Θετική προγνωστική αξία	50.0	(21.1-78.9)
Αρνητική προγνωστική αξία	100.0	(84.6-100.0)

εβδομάδες νωρίτερα από την εμφάνιση της νόσου κατά την τελευταία κύηση. Οι ιατρικοί φάκελοι των επιτόκων ελέγχθηκαν προκειμένου να επιβεβαιωθεί η παρουσία κλινικά σημαντικών αντισωμάτων, του τίτλου αυτών καθώς και η υπερηχογραφική σημειολογία.

Η ηλικία κύησης υπολογιζόταν σύμφωνα με την πρώτη ημέρα της τελευταίας εμμηνορρυσίας και επιβεβαιωνόταν με υπέρηχο πρώτου τριμήνου.

Οι υπερηχογραφικές μετρήσεις της MCA - PCV πραγματοποιούνταν σε εβδομαδιαία διαστήματα με τη χρήση διακοιλιακής υπερηχογραφίας (Advanced Technology Laboratories-ATL-Ultramark[9]).

Χρησιμοποιήθηκε η εγκάρσια τομή του εγκεφάλου που περιελάμβανε το διαφανές διάφραγμα, τους θαλάμους, και τον κύκλο του Willis. Η μέτρηση της μέγιστης ταχύτητας ροής της μέσης εγκεφαλικής αρτηρίας πραγματοποιούνταν 2 χιλιοστά έπειτα από την έκφυση της από την έσω καρωτιδική αρτηρία με γωνία 0 μοιρών μεταξύ της δέσμης των υπερήχων και του άξονα του αγγείου.[4] Οι Doppler κυματομορφές καταγράφονταν σε περίοδο που απουσίαζαν εμβρυικές, σωματικές και αναπνευστικές κινήσεις.

Τα ιδανικά επίπεδα τιμών της μέγιστης ταχύτητας ροής στη μέση εγκεφαλική αρτηρία για την ανίχνευση βαριάς, μέτριας και ήπιας αναιμίας ήταν 1.55, 1.50 και 1.29 MoM για την ηλικία κύησης.[2] Η αναμενόμενη μέση τιμή της PCV υπολογιζόταν με τον τύπο: MCA - PSV = e(2.31 + 0.046 GA), όπου GA ήταν η ηλικία κύησης.[2] Το πρωτόκολλο της μελέτης είχε εγκριθεί από την επιστημονική επιτροπή του νοσοκομείου μας και όλες οι ασθενείς παρείχαν έγγραφη πληροφορημένη συναίνεση. Μόνο δύο έμπειροι χειριστές (ΝΠ, ΓΔ) πραγματοποιούσαν τις μετρήσεις και έτσι δεν απαιτήθηκε μελέτη αξιολόγησης της συνέπειας των μετρήσεων (Reproducibility studies). Επιπλέον, προηγούμενες μελέτες έχουν δείξει ότι η Doppler μετρήσεις της MCA - PCV αναπαράγονται αξιόπιστα.

Στη στατιστική ανάλυση που πραγματοποιήθηκε, οι συνεχείς μεταβλητές εκφράζονται ως ± SD, ενώ οι κατηγορικές μεταβλητές εκφράζονται σε απόλυτη και σχετική συχνότητα. Για την υπερηχογραφική μέθοδο υπολογίστηκε η ευαισθησία, η ειδικότητα, η θετική και αρνητική προγνωστική αξία με διώνυμα όρια εμπιστοσύνης. Η ανάλυση έγινε με το στατιστικό πρόγραμμα SPSS 13 για Windows (SPSS Inc, Chicago, Illinois, USA).

Αποτελέσματα

34 επίτοκες ήταν σύμφωνες με τα κριτήρια εισόδου στη μελέτη ενώ 2 επίτοκες εξαιρέθηκαν της μελέτης. Μια Rh ευαισθητοποιημένη κύηση εξαιρέθηκε λόγω πρόωρης αποκόλλησης του πλακούντα και ενδομήτριου εμβρυικού θανάτου στις 28 εβδομάδες κύησης, ενώ μια άλλη κύηση εξαιρέθηκε λόγω ελλιπών στοιχείων στον ιατρικό φάκελο της επιτόκου.

Ο υπό εξέταση πληθυσμός αποτελούνταν από 34 επίτοκες, 34 κυήσεις και 34 έμβρυα. Η μέση ηλικία κύησης κατά την πρώτη μέτρηση της MCA - PCV ήταν 25.7 εβδομάδες ± 3.9 εβδομάδες (εύρος: 18.2 - 34.2 εβδομάδες). Ο μέσος αριθμός υπερηχογραφημάτων για την Doppler εκτίμηση της MCA - PCV ήταν 9.1 ± 3.6 (εύρος: 2-17). Κανένα από τα υπό εξέταση έμβρυα δεν παρουσίασε ύδρωπα. Σε 32 από τις περιπτώσεις ανιχνεύθηκε το D αντίσωμα ενώ σε 2 το Kell αντίσωμα.

Σε 22 έμβρυα η MCA - PCV παρέμεινε εντός των φυσιολογικών τιμών και η καθησυχαστι-

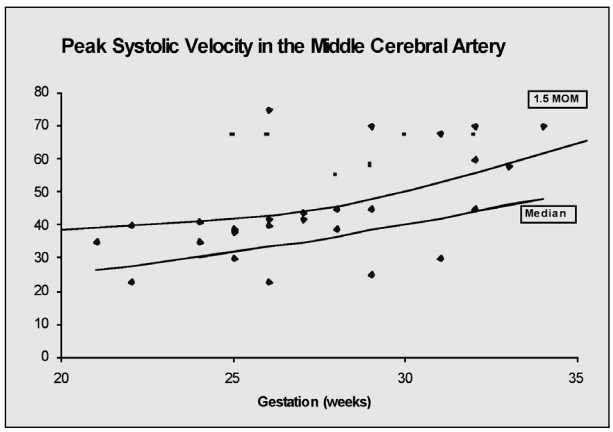

Εικόνα 1: *Μέτρηση της μέγιστης ταχύτητας ροής της μέσης εγκεφαλικής αρτηρίας σε 34 έμβρυα. (Αναιμικά έμβρυα στα οποία απαιτήθηκε ενδομήτρια μετάγγιση).*

Πίνακας 2: *Χαρακτηριστικά των μη υδρωπικών εμβρύων οπού απαιτήθηκε λήψη εμβρυικού αίματος (ομάδα Β).*

Ομάδα Β	**N=12**
Αριθμός λήψεων εμβρυικού αίματος	24
Αριθμός επεμβάσεων ανά ασθενή	1-3
Ηλικία κύησης στην πρώτη λήψη	18-32
Τιμή αιματοκρίτη	22-37
Περιγεννητική θνησιμότητα	00%

κή υπερηχογραφική εικόνα υποδήλωνε απουσία αναιμίας επιτρέποντας συντηρητική αντιμετώπιση (ομάδα Α). Σε αυτή την ομάδα εμβρύων, πραγματοποιήθηκε λήψη εμβρυικού αίματος σε μια περίπτωση για την καθησύχαση των γονέων και αποκαλύφθηκε φυσιολογική τιμή αιμοσφαιρίνης. Σε 12 έμβρυα, τα αποτελέσματα της MCA - PCV παρουσίασαν αυξητική τάση και αφού πραγματοποιήθηκε λήψη εμβρυικού αίματος, σε 6 περιπτώσεις απαιτήθηκε θεραπεία με ενδομήτριες μεταγγίσεις (ομάδα Β). Οι 6 ψευδώς θετικές περιπτώσεις αποκάλυψαν αιματοκρίτη > 26% που αντιστοιχεί σε ψευδώς θετικό ποσοστό της τάξης του 21.4%. Ο πίνακας 1 συνοψίζει την ευαισθησία και ειδικότητα της μεθόδου. Γραφική αναπαράσταση των τιμών απεικονίζεται στην εικόνα 1.

Στις ψευδώς θετικές περιπτώσεις η παρακολούθηση συνεχίστηκε με λήψεις εμβρυικού αίματος κάθε δύο εβδομάδες. Δεν παρατηρήθηκε ύδρωπας ή ενδομήτριος θάνατος στις ομάδες Α και Β. Ένα από τα έμβρυα, στις 34 εβδομάδες κύησης, με τιμή της MCA - PCV πολύ κοντά στο 1.5 MoM για την ηλικία κύησης γεννήθηκε με αναιμία απαιτώντας αφαιξομετάγγιση λόγω νεογνικού ίκτερου. Τα υπόλοιπα έμβρυα δεν παρουσίασαν αναιμία κατά τη γέννηση τους και δεν απαιτήθηκε αφαιξομετάγγιση. Τα χαρακτηριστικά της ομάδας Β παρουσιάζονται στον πίνακα 2.

Συμπεράσματα

Τα αποτελέσματα της μελέτης μας επιβεβαιώνουν και ενισχύουν τα αποτελέσματα προηγούμενων μελετών [5-9] που χαρακτήριζαν την MCA - PCV ως μη επεμβατικό μέσο υψηλής ευαισθησίας για την διάγνωση και παρακολούθηση της εμβρυικής αναιμίας. Η ευαισθησία της μεθόδου για την ανίχνευση μέτριας-βαριάς εμβρυικής αναιμίας προ των 34 εβδομάδων κύησης ήταν 100% με τη χρήση της εβδομαδιαίας παρακολούθησης. Ολες οι περιπτώσεις βαριάς αναιμίας ανιχνεύθηκαν κατά την πρώτη υπερηχογραφική εξέταση. Με τη χρήση αυτής της μεθόδου, τα υπό εξέταση έμβρυα απαλλάχθηκαν από τουλάχιστον 2-3 επεμβατικές διαγνωστικές μεθόδους σε κάθε έμβρυο και ο υπό εξέταση πληθυσμός από τουλάχιστον 60-70 λήψεις εμβρυικού αίματος. Με αυτό τον τρόπο, οι επιπλοκές κι οι εμβρυικές απώλειες ήταν σημαντικά χαμηλότερες σε σύγκριση με τη συμβατική μέθοδο αντιμετώπισης.

Αξίζει να σημειωθεί η υψηλή ευαισθησία της μεθόδου στο υλικό μας που εν μέρει θα πρέπει να αποδοθεί στο εβδομαδιαίο διάστημα παρακολούθησης που χρησιμοποιήσαμε. Πιστεύουμε ότι η εβδομαδιαία αξιολόγηση αυξάνει την ικανότητα ανίχνευσης της εμβρυικής αναιμίας και η υψηλή ευαισθησία είναι απότοκος της στενότερης παρακολούθησης. Επιπρόσθετα, διαπιστώσαμε ότι οι ασθενείς αλλά και οι θεράποντες ιατροί προτιμούν την εβδομαδιαία παρακολούθηση συγκριτικά με την παρακολούθηση κάθε δύο εβδομάδες. Βαριά εμβρυική αναιμία μπορεί να αναπτυχθεί σε βραχύ χρονικό διάστημα έπειτα από ένα καθησυχαστικό αποτέλεσμα. Τα αποτελέσματα από σταδιακή μελέτη της MCA - PCV ανέδειξαν ότι εάν ο θεράπων ιατρός βασίζεται αποκλειστικά σε αυτό το δείκτη για να υπολογίσει το χρόνο των ενδομήτριων μεταγγίσεων, η MCA - PCV θα πρέπει να αξιολογείται εβδομαδιαία.[10]

Το 1991 δημοσιεύσαμε την εμπειρία της κλινικής μας[3] σε 18 έμβρυα που αντιμετωπίστηκαν με επαναλαμβανόμενες λήψεις εμβρυικού αίματος χωρίς να απαιτηθούν ενδομήτριες μεταγγίσεις. Εκείνη την χρονική περίοδο, η λήψη εμβρυικού αίματος πραγματοποιούνταν όταν ο τίτλος των αντισωμάτων ήταν ≥ 1:32, σύμφωνα με την ύπαρξη υπερηχογραφικών δεικτών της νόσου (υδράμνιο, ασκίτης) και σε περιπτώσεις με ιστορικό της νόσου και αυξανόμενους τίτλους αντισωμάτων. Στη μελέτη εκεί-

νη, οι απώλειες οι σχετιζόμενες με τη μέθοδο, ήταν μηδενικές.

Αν και οι δύο μελέτες παρουσιάζουν εντυπωσιακά αποτελέσματα, πιστεύουμε ότι ο σχετιζόμενος κίνδυνος με την επεμβατική παρακολούθηση, ξεπερνά τον κίνδυνο παράβλεψης βαριάς αναιμίας που πιθανόν να οδηγήσει σε εμβρυικό θάνατο. Κατά αυτό τον τρόπο, η MCA - PCV μπορεί να χρησιμεύει σαν ένα ιδιαίτερα ευαίσθητο μέσο ελέγχου, ώστε η λήψη εμβρυικού αίματος να περιορίζεται σε κυήσεις ιδιαίτερα υψηλού κινδύνου για ανάπτυξη αναιμίας για διαγνωστικούς και δυνητικά θεραπευτικούς σκοπούς. Παρόμοια αποτελέσματα σχετικά με τον ρόλο της μέσης εγκεφαλικής αρτηρίας στην μη επεμβατική διάγνωση εμβρυικής αναιμίας έχουν παρουσιαστεί επίσης σε περιπτώσεις λοίμωξης από παρβοιό[11] αλλά και σε περιπτώσεις εμβρυομητρικής αιμορραγίας.[12]

Οταν οι τιμές της MCA - PCV είναι αυξημένες, αντικατοπτρίζοντας υπερδυναμική κυκλοφορία ενδεικτική εμβρυικής αναιμίας, η λήψη εμβρυικού αίματος έχει απόλυτη ένδειξη. Ενδείκνυται η χρήση του ορίου 1.5 MoM για την ηλικία κύησης. Αν και στη μελέτη μας η MCA - PCV είχε 21.4% ψευδώς θετικά αποτελέσματα, η χρήση της ξεπερνά τις παραδοσιακές ενδείξεις λήψης εμβρυικού αίματος. Αυτό επιβεβαιώθηκε από την πολυκεντρική μελέτη DIAMOND που συμπέρανε ότι η Doppler μετρήσεις στη μέση εγκεφαλική αρτηρία της μέγιστης ταχύτητας ροής μπορούν να αντικαταστήσουν με ασφάλεια την επεμβατική παρακολούθηση των Rh ευαισθητοποιημένων κυήσεων.[13]

Συμπερασματικά, πιστεύουμε ότι η MCA - PCV αποτελεί μέγιστη εξέλιξη στην παρακολούθηση της Εμβρυικής Ερυθροβλάστωσης. Υποστηρίζουμε ότι η μη επεμβατική παρακολούθηση είναι επαρκής για την μεγάλη πλειοψηφία των ευαισθητοποιημένων κυήσεων έως τις 34 εβδομάδες κύησης. Επιπρόσθετα, το κόστος παρακολούθησης αυτών των κυήσεων μειώνεται σημαντικά. Καθώς λιγότερο από το 25% των Rh ευαισθητοποιημένων κυήσεων θα αναπτύξουν εμβρυική αναιμία,[5] θα πρέπει να δημιουργηθούν συγκεκριμένα κριτήρια για την λήψη εμβρυικού αίματος. Ωστόσο, αν και η ομφαλιδοπαρακέντηση επιτρέπει την άμεση μέτρηση της εμβρυικής αιμοσφαιρίνης, συσχετίζεται με λοιμώξεις, αιμορραγία, εμβρυική βραδυκαρδία, πρόωρη ρήξη των υμένων και επιπλοκές, απότοκες της μεθόδου, σε ποσοστό 1%.

Περαιτέρω μελέτες απαιτούνται για να αξιολογηθεί εάν οι πολλαπλές μετρήσεις στη μέση εγκεφαλική αρτηρία μπορούν να αυξήσουν την ευαισθησία έναντι μιας μέτρησης. Τέλος, για να καθοριστεί το ιδανικό χρονικό διάστημα παρακολούθησης αυτών των υψηλού κινδύνου κυήσεων. Ωστόσο, σε πολλές περιπτώσεις μπορούμε πλέον να αφήσουμε στην άκρη τις βελόνες όταν αξιολογούμε τα έμβρυα αυτά.[14]

The noninvasive management of erythroblastosis fetalis. Is it time to put the needles away?

E. Anastasakis, N. Papantoniou, G. Daskalakis, Sp. Mesogitis, Aris Antsaklis

1st Department of Obstetrics and Gynaecology, "Alexandra" Maternity Hospital, University of Athens, Athens, Greece

Correspondence: Eleftherios Anastasakis, MD
14, Kountouriotou street
152 35, Ano Vrilissia
Athens, Greece
Tel: +30 6944697762
Fax: +30 210 8054928
E-mail: loufty28@yahoo.gr

Summary

Objective: To determine the clinical outcome of isoimmunized pregnancies managed by middle cerebral artery peak systolic velocity (MCA - PSV) in an intention-to-treat study.

Method: Rhesus isoimmunized pregnancies were managed with serial ultrasound and Doppler studies at 7-day intervals up to 34 gestational weeks from 2001 to 2005. Invasive diagnostic and therapeutic procedures were

carried out when MCA - PSV was indicative of moderate or severe anemia.
Results: The overall sensitivity in detecting moderate to severe fetal anemia at less than 34 weeks was 100%. Twenty-two cases were managed with MCA - PSV. Twelve cases needed fetal blood sampling and 6 cases needed intrauterine transfusion. Cordocentesis revealed a hematocrit of more than 26% in 6 fetuses.
Conclusion: Management by MCA - PSV Doppler at weekly intervals is a highly sensitive method for detecting fetal anemia. It reduces the number of fetal blood samples needed and significantly lowers interventional procedures.

Key words: fetal anemia, red cell alloimmunization, middle cerebral artery, peak systolic velocity, Doppler assessment

Βιβλιογραφία

1.Papantoniou N. Is there any role for cordocentesis and amniocentesis in assessment of rhesus disease? Ultrasound Rev Obstet Gynecol 2004;4(4): 239-244.
2.Mari G. Non invasive Diagnosis by Doppler Ultrasonography of fetal anemia due to maternal red - cell alloimmunization. N Engl J Med 2000; 342: 9- 14.
3.Antsaklis A, Papantoniou N, Mesogitis S, Koutra P, Hassan S, Aravantinos D. In utero diagnosis and treatment of severe rhesus iso-immunisation by use of intravascular techniques. J Obstet Gynecol 1991; 11:171-174.
4.Mari G, Abuhamad A, Cosmi E, Segata M, Altaye M, Akiyama M. Middle cerebral peak systolic velocity: Technique and variability. J Ultrasound Med 2005; 24: 425-430
5.Zimmermann R, Durig P, Carpenter R, Mari G. Longitudinal measurement of peak systolic velocity in the fetal middle cerebral artery for monitoring pregnancies complicated by red cell alloimmunisation: a prospective multicentre trial with intention-to-treat. BJOG 2002; 109:746-752.
6.Pereira L, Jenkins T, Berghella V. Conventional management of maternal red cell alloimmunization compared with management by Doppler assessment of middle cerebral artery peak systolic velocity. Am J Obstet Gynecol 2003; 189:1002-1006.
7.Stefos T, Cosmi E, Detti L, Mari G. Correction of fetal anemia on the middle cerebral artery peak systolic velocity. Obstet Gynecol 2002; 99: 221-215.
8.Nishie E, Brizot M, Liao A, Carvalho MH, Toma O, Zugaib M. A comparison between middle cerebral artery peak systolic velocity and amniotic fluid optical density at 450 nm in the prediction of fetal anemia. Am J Obstet Gynecol 2003; 188:214-219.
9.McLean L, Hedriana H, Lanouette J, Haesslein H. A retrospective review of issoimmunized pregnancies managed by middle cerebral artery peak systolic velocity. Am J Obstet Gynecol 2004; 190:1732-1736.
10. Detti L, Mari G, Akiyama M, Cosmi E, Moises KJ, Stefos T, Conaway M, Deter R. Longitudinal assessment of the middle cerebral artery peak systolic velocity in healthy fetuses at risk at anemia. Am J Obstet Gynecol 2002;187(4):937-939.
11. Cosmi E, Mari G, Delle CL, Detti L, Akiyama M, Murphy J, Stefos T, Ferguson JE 2nd, Hunter D, Hau CD, Abuhamad A, Bahado-Singh R. Noninvasive diagnosis by Doppler Ultrasonography of fetal anemia resulting from parvovirus infection. Am J Obstet Gynecol 2002;187:1290-1293.
12. Cosmi E, Litta P, Andrisani A, Di Lenardo L, Fadda GM, Ambrosini G. Non-invasive diagnosis by Doppler ultrasonography of fetal anaemia due to massive fetomaternal haemorrhage in a case of twin-twin transfusion syndrome treated with serial amnioreduction. Ultrasound Obstet Gynecol 2005;25:415-417.
13. Diagnostic amniocentesis of noninvasive doppler (DIAMOND) study group. Doppler ultrasonography versus amniocentesis to predict fetal anemia. N Engl J Med 2006;355:156-64.
14. Moises KJ. Diagnosing hemolytic disease of the fetus - Time to put the needles away? N Engl J Med 2006;355:192-4.