

Κ. Καλμαντής, Ν. Σκαρτάδος, Γ. Δασκαλάκης, Α. Ροδολάκης, Ν. Παπαντωνίου, Σ. Μεσογίτης, Α. Αντσακλής

Α' Μαιευτική & Γυναικολογική Κλινική
Πανεπιστημίου Αθηνών,
Νοσοκομείο «Αλεξάνδρα»

Η συμβολή της Τρισδιάστατης Υπερηχογραφίας και Power Doppler στην διαφορική διάγνωση εξαρτηματικών όγκων

Περίληψη

Η τρισδιάστατη υπερηχογραφία είναι ένα νέο τεχνολογικό επίτευγμα παρέχοντας λεπτομερειακή εκτίμηση της μορφολογίας του ωθηκικού όγκου και ανάλυση της αγγειογενετικής του λειτουργίας. Στην παρούσα μελέτη εκτιμήθηκαν προεγχειρητικά 320 γυναίκες ηλικίας 18-67 ετών με μονόπλευρη ωθηκική μάζα.

Τα ευρήματα της τρισδιάστατης υπερηχογραφίας συγκρίθηκαν με τα αποτελέσματα της ιστολογικής εξέτασης. Η ευαισθησία και ειδικότητα ήταν 98,2% και 98,5% αντίστοιχα.

Η τρισδιάστατη απεικόνιση, συμβάλει στην αντικειμενική ανάλυση και στην διαφορική διάγνωση των ωθηκικών νεοπλασμάτων με σκοπό την σημαντική μείωση της νοσηρότητας και θνητότητας από καρκίνο των ωθηκικών.

Λέξεις - κλειδιά: τρισδιάστατη υπερηχογραφία, power doppler, καρκίνος ωθηκικών, αγγειογένεση

Αλληλογραφία:
Κων/νος Καλμαντής
Ιφιγενείας 15, Π. Φάληρο 175 63
Τηλ.: (210) 9854173

e-mail:
e-mail: kkalman@med.uoa.gr

Κατατέθηκε 06.06.2006
Έγινε δεκτή 13.06.2006

Εισαγωγή

Το διακολπικό και έγχρωμο υπερηχογράφημα έχει καθιερωθεί σαν πρωταρχικό μέσο απεικόνισης, απαραίτητο για την ανίχνευση και διαφορική διάγνωση των εξαρτηματικών όγκων. Επιτρέπει την δισδιάστατη παρουσίαση ενός εξαρτηματικού όγκου σε δύο πλάνα (μετωπιαίο-εγκάρσια και την απεικόνιση των αγγείων στην υπό μελέτη περιοχή.¹

Η ανάγκη για πιο λεπτομερειακή και αντικειμενική εκτίμηση της μορφολογίας και της αγγειογενετικής λειτουργίας των ωθηθικών όγκων οδήγησε στην δημιουργία ενός νέου τεχνολογικού επιτεύγματος, της τρισδιάστατης υπερηχογραφίας (3-D και 3-D Power Doppler).²

Η παρουσίαση των πληροφοριών του 3-D είναι η απεικόνιση 3 πλάνων, ορθογώνιων μεταξύ τους, του στεφανιαίου, του μετωπιαίου και του εγκάρσιου. Όταν αναγνωρισθεί η περιοχή ενδιαφέροντος, τίθεται πλαίσιο οριοθέτησης και με σταθερή την υπερηχογραφική κεφαλή (5-7,5 Hz), αρχίζει η εξέταση. Γίνεται σάρωση της υπό εξέταση περιοχής, αυτόματα και σε 360°. Ο απαιτούμενος χρόνος είναι 2-11sec και κύριο πλεονέκτημα αποτελεί η αποθήκευση και επεξεργασία των πληροφοριών σε μεταγενέστερο χρόνο. Επιπλέον, ο υπέρηχος 3-D με την λεπτομερή ανάλυση της εικόνας (Surface rendering, niche aspect, transparent max/min, volume) επιτρέπει την ακριβή εκτίμηση της ανατομίας των ωθηθικών, την χαρτογράφηση του μεγέθους και του όγκου του εξαρτήματος και τέλος την διαφορική διάγνωση σύνθετων ωθηθικών νεοπλασμάτων (δερμοειδείς κύστεις, ενδομητρίωματα, ινώματα, ωχρινικές κύστεις) από κακοήθεις όγκους.

Η τρισδιάστατη έγχρωμη υπερηχογραφία (3-DPD), μέσω της εκτίμησης του φαινομένου της αγγειογένεσης, επιτρέπει τον διαχωρισμό των ωθηθικών όγκων σε καλοήθεις και κακοήθεις.^{3,4} Ενδεικτική ωθηθικής κακοήθειας αποτελεί η ανώμαλη διάταξη και αρχιτεκτονική των αγγείων (ενδοαγγειακές λίμνες, αρτηριοφλεβικές αναστομώσεις) και η απουσία της γεωμετρίας του αγγειακού «δένδρου» που καταλήγει σε «κλάδους» μικρότερου εύρους και διαμέτρου.

Η μέτρηση του αριθμού των μικροαγγείων στο υπόστρωμα του όγκου, η ποιοτική ανάλυση της αρχιτεκτονικής των αγγείων (διάταξη-διακλάδωση) και η ανίχνευση αγγείων μικρότερων των 2mm, οδήγησε στον καθορισμό της κακοήθειας ενός ωθηθικού νεοπλασματος.

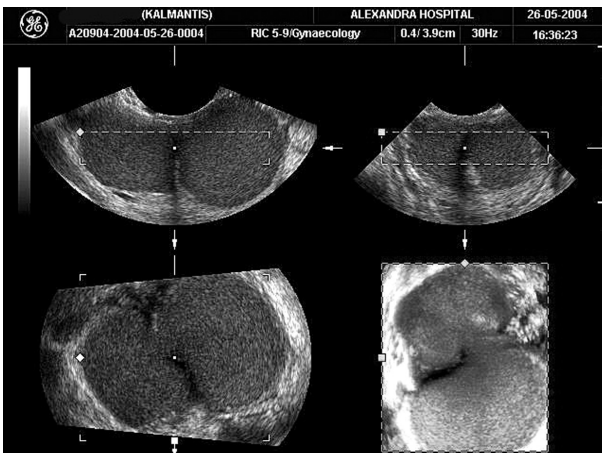
Η δημιουργία νέου αγγειακού δικτύου, μπορεί να είναι είτε φυσιολογικό φαινόμενο (εμ-

βρυϊκή ανάπτυξη, ωορηξία) είτε παθολογικό φαινόμενο (κατά την διάρκεια της καρκινογένεσης). Τα καρκινικά κύτταρα εκκρίνουν μοριακές ουσίες (ενεργοποιητές αγγειογένεσης) οι σημαντικότερες των οποίων είναι ο αγγειακός επιθηλιακός παράγοντας (VEGF) και ο βασικός ινοβλαστικός παράγοντας (bFGF). Οι ουσίες αυτές δεσμεύονται από τον κυτταροπλασματικό υποδοχέα που βρίσκεται στην επιφάνεια του ενδοθηλιακού κυττάρου (ξενιστής) με αποτέλεσμα την ενεργοποίηση σειράς πρωτεϊνών που μεταδίδουν σήμα στον πυρήνα των ενδοθηλιακών κυττάρων για την έκφραση γονιδίων. Ακολούθως, ενεργοποιούνται και απελευθερώνονται από τα ενδοθηλιακά κύτταρα μεταλλοπρωτεϊνάσες (MMPs) οι οποίες καταστρέφουν τον ιστό, εξωκυτταρικά των ενδοθηλιακών κυττάρων με αποτέλεσμα την μετανάστευση και διαίρεση των ενδοθηλιακών κυττάρων, τα οποία οργανώνονται σε κενούς σωληνώδεις σχηματισμούς, σχηματίζοντας ένα ώριμο αγγειακό δίκτυο. Τα νεο-αγγεία του όγκου, παρέχουν στα νεοπλασματικά κύτταρα θύρα εισόδου προς την αιματική κυκλοφορία και δυνατότητα διασποράς σε απομακρυσμένες θέσεις.

Υλικό και μέθοδος

Στην Α' Μαιευτική και Γυναικολογική Κλινική του Πανεπιστημίου Αθηνών, του Νοσοκομείου «Αλεξάνδρα», από τον Ιανουάριο του 2003, βρίσκεται σε εξέλιξη, προοπτική μελέτη προεγχειρητικής εκτίμησης και διάγνωσης ωθηθικών νεοπλασμάτων με τη συνδυασμένη χρήση των 3-D και 3-DPD. Σκοπός της μελέτης είναι να καθορισθεί η διαγνωστική ακρίβεια της τρισδιάστατης υπερηχογραφίας στη διαφορική διάγνωση των εξαρτηματικών όγκων.

Από τον Ιανουάριο του 2003 έως και τον Μάρτιο του 2006 έχουν λάβει μέρος στη μελέτη, 320 γυναίκες ηλικίας (18-67 ετών), μέσος όρος 46 έτη, με μονόπλευρη ωθηθική μάζα. Αναλύθηκαν 8 μορφολογικά κριτήρια με τη χρήση 3-D (τοιχωματικές ανωμαλίες, υπερηχογραφική σκίαση, διαφραγμάτια ≥ 3 mm και συμπαγή στοιχεία, ηχογένεια, ύπαρξη ελεύ-



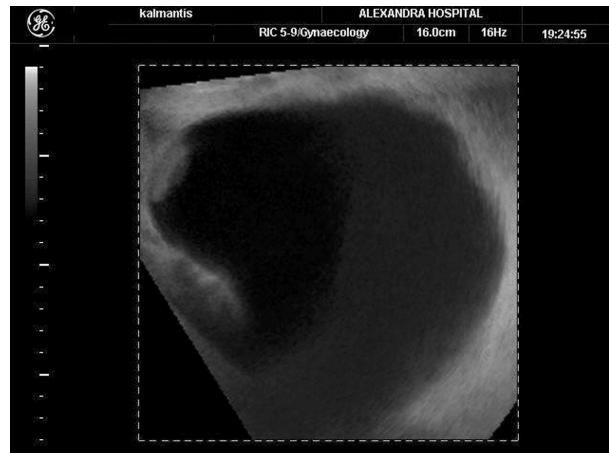
Εικόνα 1: 3-D περίπτωση ενός ωθηκικού ενδομητριώματος.

θερου περιτοναϊκού υγρού, η επιφάνεια του ωθηκικού όγκου και η σχέση με παρακείμενους ιστούς και όργανα) και 3 κριτήρια με την εφαρμογή του 3-DPD (αγγειακή διάταξη, αγγειακή διακλάδωση, δείκτης αγγειακής αντίστασης [R.I]), με βάση την βαθμολογική κλίμακα (scoring system) κατά Kurjak.⁵ Βαθμολογία μεγαλύτερη ή ίση του 7, συνδυάζεται με κίνδυνο για κακοήθεια ωθηκών (Πίνακας 1).

Όλες οι γυναίκες χειρουργήθηκαν (λαπαροτομία) και τα αποτελέσματα της ιστολογικής εξέτασης συγκρίθηκαν με τα ευρήματα της τρισδιάστατης υπερηχογραφίας. Από τις 320 γυναίκες, 105 είχαν αναπτύξει καρκίνο ωθηκών και οι υπόλοιπες 215 παρουσίαζαν καλόηθες ωθηκικό νεόπλασμα. Τα κακοήθη ωθηκικά νεοπλασμάτα σταδιοποιήθηκαν σύμφωνα με την διεθνή ομοσπονδία Μαιευτήρων-Γυναικολόγων (F.I.G.O.).

Αποτελέσματα

Το συχνότερο καλόηθες ωθηκικό νεόπλασμα στην αναπαραγωγική ηλικία (18-46 ετών) ήταν το ενδομητρίωμα (εικ. 1) ενώ στη μετεμμηνοπαυσιακή ηλικία (55-67 ετών) ήταν το ορώδες κυσταδένωμα (εικ. 2). Το συχνότερο κακόηθες ωθηκικό νεόπλασμα στην μετεμμηνοπαυσιακή ηλικία ήταν το ορώδες κυσταδενοκαρκίνωμα. (εικ.3,4). Η μέθοδος της τρισδιάστατης υπερηχογραφίας δεν αναγνώρισε 2 περιπτώσεις ωθηκικής κακοήθειας,



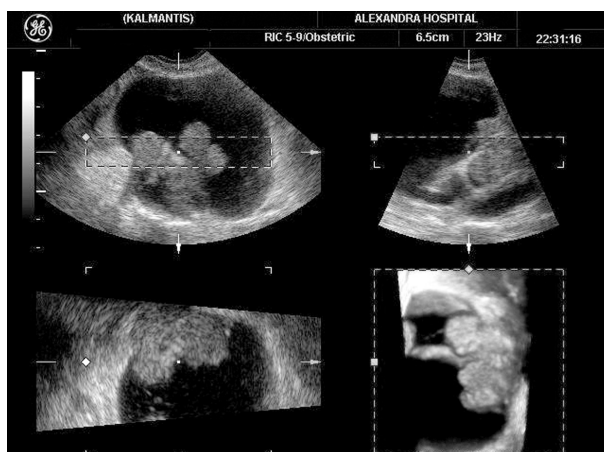
Εικόνα 2: Τρισδιάστατη απεικόνιση, Ορώδες κυσταδένωμα.

ενώ αντιθέτως 2 περιπτώσεις ενδομητριωμάτων και μια περίπτωση ορώδους κυσταδενώματος θεωρήθηκαν θετικά για κακοήθεια. Έτσι, η ευαισθησία και η ειδικότητα των 3-D και 3-DPD στην ανεύρεση των κακόηθων νεοπλασμάτων ήταν 98,2% και 98,5% αντίστοιχα, ενώ η θετική προγνωστική αξία ήταν 96,4% και η αρνητική προγνωστική αξία ήταν 98%.

Συζήτηση

Η εκτίμηση της μορφολογίας των εξαρτηματικών όγκων χρησιμοποιώντας παραμέτρους, όπως οι θηλωματώδεις προσεκβολές, η ύπαρξη συμπαγών στοιχείων ή διαφραγμάτων (μικρότερων των 3 mm) καθώς και η υπερηχογραφική σκίαση είναι σημαντική στην ανίχνευση του δείκτη κακοήθειας.⁶ Στην παρούσα μελέτη, η δισδιάστατη και έγχρωμη υπερηχογραφία (2DCD) διέκρινε τα ωθηκικά νεοπλασμάτα σε κυστικά και συμπαγή αλλά παρουσίασε μειωμένη ευαισθησία συγκριτικά με την τρισδιάστατη υπερηχογραφία (3DPD), αφού δεν κατέστη δυνατή η λεπτομερειακή μορφολογική απεικόνιση και η ποιοτική ανάλυση της αγγειογενετικής λειτουργίας των όγκων αυτών (πίνακας 2).

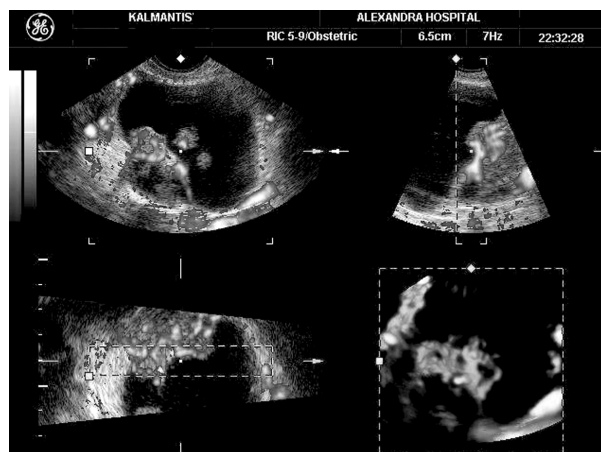Η εισαγωγή του υπερήχου 3-D προσφέρει πιο λεπτομερειακή ανάλυση της ωθηκικής βλάβης, διαχωρίζοντας έτσι σύνθετα καλοήθη ωθηκικά νεοπλασμάτα (ενδομητρίωμα, δερμοειδής κύστη, ωχρινική κύστη) από τα



Εικόνα 3: Πολυεπίπεδη παρουσίαση ενός συμπαγούς ωθηκικού νεοπλασματος. Θηλωματώδεις προσεκβολές προβάλλουν μέσα στην κοιλότητα υποδηλώνοντας ωθηκική κακοήθεια. Ορώδες κυσταδενοκαρκίνωμα.

κακοήθη και παράλληλα μειώνοντας τα ψευδώς θετικά αποτελέσματα. Η πολυεπίπεδη παρουσίαση ενός ωθηκικού όγκου, επιτρέπει την άμεση και με ακρίβεια αναγνώριση τοιχωματικών ανωμαλιών, την επέκταση της νόσου πέραν της κάψας και την σχέση με παρακείμενους ιστούς και όργανα. Επιπλέον, καθορίζεται ο όγκος, το μέγεθος της ωθηκικής μάζας και η σχέση του υγιούς ωθηκικού ιστού με το νεόπλασμα. Είναι εξέταση όχι χρονοβόρα, καλώς ανεκτή από την ασθενή και χαμηλού κόστους σε σύγκριση με τις άλλες απεικονιστικές μεθόδους.⁷

Το τρισδιάστατο Power Doppler είναι χρήσιμο στην ανίχνευση και μελέτη της αγγειογένεσης. Η μορφολογική ανάλυση των νεοαγγείων αποτελεί μια σημαντική προσέγγιση στη διάγνωση ενός κακοήθους ωθηκικού νεοπλασματος. Η ποιοτική και ποσοτική ανάλυση του αγγειακού δένδρου και η απεικόνιση διασκορπισμένων αγγείων τόσο στο στρώμα όσο και στην περιφέρεια της ωθήκης, οι ανώμαλες διχοτομήσεις, τα μικροανευρύσματα, οι ενδαγγειακές λίμνες αποτελούν παθολογικά υπερηχογραφικά κριτήρια της νεοπλαστικής αγγείωσης.^{8,9} Η μέτρηση της αγγειογένεσης μπορεί να αποβεί ιδιαίτερα χρήσιμη για την αξιολόγηση του θεραπευτικού αποτελέσματος σε κλινικές δοκιμές φαρμάκων με αντιαγγειογενετική δράση ή για την εφαρμο-



Εικόνα 4: Τρισδιάστατη έγχρωμη υπερηχογραφία όπου αναδυνκνείται νεόπλαστη αγγείωση.

γή συμπληρωματικής θεραπείας που αποσκοπεί στον περιορισμό της επέκτασης του καρκίνου των ωθηκών και κυρίως στην αποτροπή δημιουργίας μεταστάσεων στην περιτοναϊκή κοιλότητα. Χορήγηση αναστολέων της αγγειογένεσης (αγγειοστατίνες και ενδοστατίνη) σε θυμεκτομηθέντα ποντίκια οδήγησε σε μείωση των αγγείων του όγκου.^{10,11}

Η αποδοχή και η ευρεία κλινική εφαρμογή της τρισδιάστατης υπερηχογραφίας οδήγησαν στην αναζήτηση μελλοντικών προοπτικών για περαιτέρω διερεύνηση της αγγειογενετικής λειτουργίας. Ο Pairleitner και οι συνεργάτες του¹², παρουσίασαν το έγχρωμο 3-D ιστόγραμμα, σύμφωνα με το οποίο μέσω ειδικού προγράμματος ανιχνεύεται ο αριθμός των αγγείων, το μέγεθος αυτών, το ποσοστό αγγείωσης και η μέση ταχύτητα ροής των κινούμενων ερυθροκυττάρων. Ο Kurjak και οι συνεργάτες του¹³, με τη χρήση σκιαγραφικών παραγόντων αντίθεσης (Isonovist, echovist) στο τρισδιάστατο έγχρωμο υπερηχογράφημα (Echo-enhanced 3-D P.D.) ανέλυσαν πληρέστερα τον αριθμό και τη μορφολογία ακόμα και μικρών αγγείων (μικρότερων του 1 mm). Η καθαρή απεικόνιση του εκμαγείου του αγγειακού δικτύου, εικόνα όμοια με εκείνη της αγγειογραφίας, εξασφαλίζει την άμεση απεικόνιση της συνέχειας των αγγείων και τη διάταξη αυτών, ευρήματα τα

Πίνακας 1: Διαγνωστικά κριτήρια ωοθηκικών όγκων (βαθμολογία ≥ 7 , συνδυάζεται με κίνδυνο για κακοήθεια ωοθηκών)

Παράμετροι	Χαρακτηριστικά	Βαθμολογία
Τοιχωματικές ανωμαλίες	Λεία επιφάνεια	0
	Θηλωματώδεις προσεκβολές	2
Σκίαση υπερηχογραφική	Παρούσα	0
	Απούσα	1
Διαφραγμάτια	Απουσία ή Θ 3mm	0
	Παρουσία ή \geq 3mm	1
Συμπαγή στοιχεία	Απουσία	0
	Παρουσία	2
Ηχογένεια	Χαμηλού βαθμού	0
	Μικτή ή υψηλή	2
Ύπαρξη περιτοναϊκού υγρού	Απουσία	0
	Παρουσία	1
Επιφάνεια	Κανονική	0
	Ανώμαλη	1
Σχέση με παρακείμενους ιστούς και όργανα	Κανονική	0
	Ανώμαλη	2
Αρχιτεκτονική αγγείων	Γραμμική διάταξη	0
	Ακανόνιστη διάταξη	2
Αγγειακή διακλάδωση	Απλή	0
	Σύνθετη	2
RI (δείκτης αντίστασης)	$> 0,42$	0
	$< 0,42$	2

οποία επιτρέπουν τον αντικειμενικό διαχωρισμό των ωοθηκικών όγκων σε καλοήθεις και κακοήθεις.⁵

Αναντίρρηση, είναι σημαντικός ο ρόλος της τρισδιάστατης υπερηχογραφίας στη διαφορική διάγνωση των ωοθηκικών νεοπλασμάτων. Στην συγκεκριμένη εργασία, η διαγνωστική ακρίβεια της τρισδιάστατης υπερηχογραφίας στην διαφορική διάγνωση των εξαρτηματικών όγκων είναι υψηλή αλλά αναφέρεται σε μικρό αριθμό ασθενών. Ως εκ τούτου, η νέα

αυτή υπερηχογραφική μέθοδος δεν θα μπορούσε να θεωρηθεί μέσο μαζικού πληθυσμιακού ελέγχου (screening test) για την ανίχνευση ωοθηκικής κακοήθειας. Απαιτούνται πολυκεντρικές μελέτες, με μεγάλο αριθμό ασθενών για να καθιερώσουν και να πιστοποιήσουν την αξία της μεθόδου αυτής, στην διερεύνηση των ωοθηκικών νεοπλασμάτων και στην μείωση της νοσηρότητας και θνητότητας από καρκίνο των ωοθηκών.

Πίνακας 2: Συγκριτική μελέτη δισδιάστατης (2DCD) και τρισδιάστατης (3DPD), υπερηχογραφίας.

Τεχνική	Ευαισθησία %	Ειδικεύση %	Θετική Προγνωστική αξία %	Αρνητική Προγνωστική αξία %
2DCD	89	97	87	98
3DPD	98,2	98,5	96,4	98

The contribution of 3-dimensional ultrasound and Power Doppler in differential diagnosis of adnexal tumours

K. Kalmantis, N. Skartados, G. Daskalakis, A. Rodolakis, N. Papantoniou, S. Mesogitis, A. Antsaklis

1st Department of Obstetrics and Gynaecology, Alexandra Hospital, University of Athens

Correspondence: K. Kalmantis

15 Ifigenias str., 175 63 P. Faliro

Tel.: (210) 9854173

E-mail: kkalmed@med.uoa.gr

Summary

Three-Dimensional ultrasound is a new emerging technology that provides detailed evaluation for the morphology of ovarian tumours and analysis of their angiogenic status. In this current study were examined by 3-Dimensional ultrasound and 3-Dimensional Power Doppler 320 women with unilateral ovarian mass, aged 18-67 years. The findings of the ultrasonographic exam compared with the results of the histopathological diagnosis. The sensitivity and specificity of 3-D was 98,2% and 98,5% respectively. Three-D imaging has an important role in differential diagnosis of ovarian tumours and permits an objective analysis of them, which might lead to a significant reduction of morbidity and mortality from ovarian cancer.

Key words: 3-Dimensional ultrasound, power doppler, ovarian cancer, angiogenesis

Βιβλιογραφία

1. Sassone AM, Timor-Tritsch RE, Artner A, Westhoff C, Warren B. Transvaginal sonographic characterization of ovarian disease: evaluation of a new scoring system to predict ovarian malignancy. *Obstet Gynecol* 1991;78:70-6.
2. Bonilla Musoles F, Raga F, Osbone NG. Three-Dimensional ultrasound evaluation of ovarian masses. *Gynecol Obstet* 1995;59:129-35.
3. Kurjak A, Kupesic S, Anic T, Kosuta D. Three-Dimensional ultrasound and Power Doppler improve the diagnosis of ovarian lesions. *Gynecol Oncol* 2000;76:28-32.
4. Downey BD, Fenster A. Vascular imaging with a three-Dimensional Power Doppler system. *Am J Roentgenol* 1995;165:665-8.
5. Kurjak A, Kupesic S. Three-Dimensional ultrasound and Power Doppler in assessment of uterine and ovarian angiogenesis: a prospective study. *Croat Med J* 1999;40:413-20.
6. Benacerraf BR, Finkler NJ, Knapp RC. Sonographic accuracy in the diagnosis of ovarian masses. *J Reproduct Med* 1990;35:491-5.
7. Kurjak A, Kupesic S, Sparac V, Bekavac I. Preoperative evaluation of pelvic tumors by Doppler and 3-D sonography. *J Ultras Med* 2001;20:829-40.
8. Weber G, Merz E, Bahlmann F, Machiella D. Ultrasound assessment of ovarian tumors: comparison between 3-Dimensional technique and conventional 2 dimensional vaginal ultrasonography. *Ultrascholl Med* 1997;18(1):26-30.
9. Kurjak A, Kupesic S, Breyer B, Sparac V, Jukic S. The assessment of ovarian tumor angiogenesis: what does three-dimensional Power Doppler add? *Ultrasound Obstet Gynecol* 1998;12:136-46.
10. Holmgren L, O' Reilley MS, Folkman J. Dormancy of micrometastases: balanced proliferation and apoptosis in the presence of angiogenesis suppression. *Nature Med* 1995;1:149-53.
11. Boehm T, Folkman J, Browder T, O'Reilley MS. Antiangiogenic therapy of experimental cancer does not induce acquired drug resistance. *Nature (London)* 1997;390:404-7.
12. Pairleitner H, Steiner H, Hasenoehrl G, Staudach A. Three-Dimensional Power Doppler sonography: imaging and quantifying blood flow and vascularization. *Ultrasound Obstet Gynecol* 1999;14:139-43.
13. Saren A, Osmers R, Kuhn W. Three-Dimensional Power Angio imaging: a new method to assess intracervical vascularization in benign and pathological conditions. *Ultrasound Obstet Gynecol* 1995;11:133-7.