ΥΠΕΡΗΧΟΓΡΑΦΙΑ ΤΟΜ.2, ΤΕΥΧ.3, ΣΕΛ. 145-149, 2005

Υπερηχογραφική διάγνωση συγγενούς διαφραγματοκοίλης στο πρώτο τρίμηνο της κύησης

Γ. Δασκαλάκης, Κ. Μπασαγιάννης, Αθ. Π. Σούκα, Θ. Χαρίτος, Αθ. Πιλάλης, Π. Αντσακλής, Αρ. Αντσακλής
Α' Μαιευτική & Γυναικολογική Κλινική Πανεπιστημείου Αθηνών, Τμήμα Εμβρυομητρικής Ιατρικής & Υπερήχων, Νοσοκομείο «Αλεξάνδρα», Αθήνα 11528

Περίληψη
Η συγγενής διαφραγματοκήλη αποτελεί σπάνια ανατομική ανωμαλία που συνήθως διαγιγνώσκεται υπερηχογραφικά κατά τη διάρκεια του δευτέρου ή του τρίτου τριμήνου της κύησης. Παρουσιάζουμε μία περίπτωση αριστερής συγγενούς διαφραγματοκήλης, η οποία διαγνώστηκε στη 12η εβδομάδα της κύησης και ανασκόπηση της βιβλιογραφίας σχετικά με τη διάγνωση αυτής της ανωμαλίας στο πρώτο τρίμηνο της κύησης.

Λέξεις κλειδιά: διαφραγματοκήλη, πρώτο τρίμηνο, υπερηχογράφημα

Αλληλογραφία:
Αθηνά Π. Σούκα
Λαμψάκου 11, Ιλίσσια
11528, Αθήνα
Τηλ.: 210 7787317

e-mail:
athena@spark.net.gr

Κατατέθηκε 11.7.2004
Έγινε δεκτή 5.8.2004

Εισαγωγή
Η διαφραγματοκήλη αποτελεί σπάνια ανατομική ανωμαλία με επίπτωση περίπου 2-6 περιπτώσεις ανά 10,000 ζώντα νεογνά.[1,2] Περίπου στο 50% των νοσούντων εμβρύων συνυπάρχει χρωμοσωμική ανωμαλία ή κάποια άλλη ανατομική ανωμαλία.[1,2] Η διαφραγματοκήλη είναι αποτέλεσμα ανώμαλου σχηματισμού ή ατελούς συνένωσης των πλευροπεριτοναϊκών μεμβρανών με το κάθετο διάφραγμα και διορθώνεται χειρουργικά.[3] Ωστόσο, το ποσοστό επιβίωσης τον νεογνών με μεμονωμένη διαφραγματοκήλη, στα οποία επιχειρείται χειρουργική αντιμετώπιση είναι σχετικά χαμηλό (περίπου 50%), ενώ τα υπόλοιπα συνήθως καταλήγουν εξαιτίας πνευμονικής υποπλασίας και πνευμονικής υπερτασης.[4]

Η διάγνωση της διαφραγματοκήλης στο πρώτο τρίμηνο της εγκυμοσύνης δεν είναι εύκολη. Η πρόωρη διάγνωσή της έχει συσχετιστεί με κακή πρόγνωση για το έμβρυο καθώς και με την συνύπαρξη επιπρόσθετων ανωμαλιών.[1,2,5] Παρουσιάζουμε μία περίπτωση μονήρους συγγενούς διαφραγματοκήλης, που διαγνώσθηκε την 12η εβδομάδα της κύησης, κατά τη διάρκεια του υπερηχογραφικού ελέγχου ρουτίνας του 1ου τριμήνου (11-14 εβδομάδες), που πραγματοποιείται στο τμήμα εμβρυομητρικής ιατρικής του νοσοκομείου «Αλεξάνδρα».

Παρουσίαση περιστατικού

Γυναίκα 28 ετών προσήλθε στο τμήμα Εμβρυομητρικής Ιατρικής της ΑæΜαιευτικής κλινικής του νοσοκομείου «Αλεξάνδρα», για τον υπερηχογραφικό έλεγχο ρουτίνας του 1ου τριμήνου (11-14 εβδομάδες) στη 12η εβδομάδα της κύησής της. Πριν από την εξέταση, σύμφωνα με το πρωτόκολο του τμήματος μας, η γυναίκα ενημερώθηκε πλήρως για τη διαδικασία και έδωσε έγγραφη συγκατάθεση. Το ιατρικό ιστορικό της ήταν ελεύθερο, ενώ από το μαιευτικό ιστορικό ανέφερε μόνο μία αυτόματη αποβολή (ΑΑ) 1ου τριμήνου. Το κεφαλουριαίο μήκος (CRL) του εμβρύου ήταν 60 mm και η αυχενική διαφάνεια (ΑΔ) 1.4 mm. Κατά την εξέταση της ανατομίας του εμβρύου ο στόμαχος ανευρέθηκε στο αριστερό ημιθωράκιο, ενώ παρατηρήθηκε παρεκτόπιση του μεσοθωρακίου και της καρδιάς (Εικόνες 1 και 2). Περαιτέρω υπερηχογραφικοί έλεγχοι στις 14 και 16 εβδομάδες της κύησης, επιβεβαίωσαν το εύρημα της αριστερής διαφραγματοκήλης (Εικόνα 3). Δεν διαπιστώθηκαν άλλες ανωμαλίες. Μετά από εκτενή ενημέρωση οι γονείς επέλεξαν να διακόψουν την κύηση. Οι γονείς αρνήθηκαν την πραγματοποίηση παθολογοανατομικής εξέτασης-νεκροψίας του εμβρύου.

Συζήτηση

Πρόσφατα μία μεγάλη, προοπτική, πολυκεντρική ευρωπαϊκή μελέτη ανέφερε ένα ποσοστό προγεννητικής διάγνωσης συγγενούς διαφραγματοκήλης περίπου 60%, με μεγάλες διακυμάνσεις μεταξύ διαφορετικών χωρών. Έτσι στις χώρες χωρίς προγεννητικό έλεγχο ρουτίνας το ποσοστό αυτό ήταν χαμηλό γύρω στο 30%, ενώ στις χωρες όπου ο προγεννητικός έλεγχος ρουτίνας έχει καθιερωθεί το ποσοστό αυτό ανερχόταν στο 74%.[2] Η μέση ηλικία κύησης για τη διάγνωση της διαφραγματοκήλης υπολογίστηκε στις 24 εβδομάδες, ενώ ελάχιστες περιπτώσεις διαγνώστηκαν πριν από τη 14η εβδομάδα.[2]

Όντως, η διάγνωση της διαφραγματοκήλης σπάνια επιτυγχάνεται στο πρώτο τρίμηνο της

Εικόνα 1. *Εγκάρσια τομή του εμβρυϊκού θώρακα. Το βέλος υποδεικνύει το στόμαχο.*

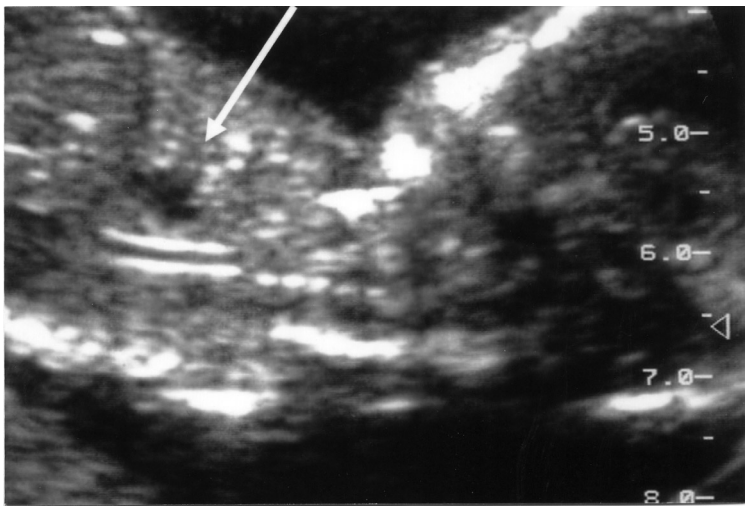

Εικόνα 2. *Οβελιαία τομή του εμβρύου 12-εβδομάδων. Ο στόμαχος φαίνεται μέσα στο θώρακα.*

εγκυμοσύνης. Σε μία προοπτική μελέτη όπου συμμετείχαν περίπου 78,000 κυήσεις που είχαν ελεγχθεί για χρωμοσωμικές ανωμαλίες με μέτρησης της αυχενικής διαφάνειας, εντοπίστηκαν 19 χρωμοσωμιακά φυσιολογικά έμβρυα με συγγενή διαφραγματοκήλη, εκ των οποίων το ένα διαγνώστηκε στο 1ο τρίμηνο. Η διάγνωση τέθηκε με τον εντοπισμό του στόμαχου στο θώρακα.[6] Η αυχενική διαφάνεια ήταν αυξημένη περίπου στο ένα τρίτο των περιπτώσεων με συγγενή διαφραγματοκήλη. Ενδιαφέρον παρουσιάζει το γεγονός ότι η αυχενική διαφάνεια ήταν αυξημένη στην πλειοψηφία (83%) των νεογνών που απεβίωσαν κατά τη νεογνική περίοδο λόγω πνευμονικής υποπλασίας, ενώ στα νεογνά που επιβίωσαν η αυχενική διαφάνεια βρέθηκε αυξημένη μόλις στο 22%.[6] Οι συγγραφείς κατέληξαν στο συμπέρασμα ότι η αύξηση του αυχενικού υγρού οφείλεται σε φλεβική συμφόρηση λόγω ενδοθωρακικής συμπίεσης, που προκαλείται δευτεροπαθώς από τον πρόωρο εγκολεασμό του κοιλιακού περιεχομένου μέσα στο θώρακα και υπέθεσαν ότι η αυξημένη αυχενική διαφάνεια είναι πιο συχνό εύρημα στις περιπτώσεις όπου μεγάλες διαφραγμα-

Εικόνα 3. *Ο στόμαχος στη θωρακική κοιλότητα του εμβρύου στις 16 εβδομάδες.*

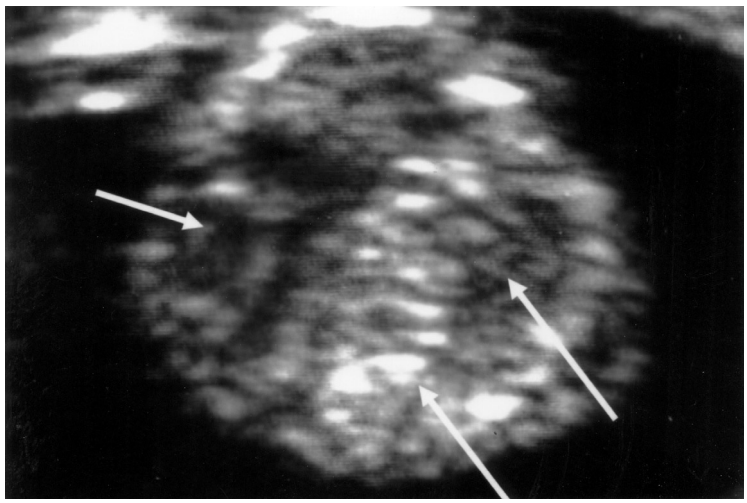

Εικόνα 4. *Η καρδιά παρεκτοπίζεται στα αριστερά του εμβρυϊκου θώρακα στις 16 εβδομάδες. Παρατηρείστε την παρουσία του στομάχου και του εντέρου μέσα στη θωρακική κοιλότητα.*

τοκήλες αναπτύσσονται νωρίς στην εμβρυϊκή ζωή. Η σχέση μεταξύ συγγενούς διαφραγματοκήλης και αυξημένης αυχενικής διαφάνειας έχει αναφερθεί και σε μία άλλη μελέτη με 1,320 χρωμοσωμιακά φυσιολογικά έμβρυα με αυχενική διαφάνεια > 3.5 mm στις 11-14 εβδομάδες.[7] Σε αυτή την πληθυσμιακή ομάδα η επίπτωση της διαφραγματοκήλης (6/1,320, 45 ανά 10,000) ήταν πολύ μεγαλύτερη απ'ότι στον γενικό πληθυσμό.

Οι Lam και συν. διέγνωσαν μία περίπτωση αριστερής συγγενούς διαφραγματοκήλης σε ένα έμβρυο 12 εβδομάδων με κεφαλουριαίο μήκος (CRL) 65 mm και αυξημένη αυχενική διαφάνεια (ΑΔ= 2.7 mm).[8] Ο στόμαχος και ο αριστερός λοβός του ήπατος κατελάμβαναν τμήμα του αριστερού ημιθωρακίου πιέζοντας την καρδιά προς τα δεξιά. Λεπτομερής εξέταση της καρδιάς απεκάλυψε έλλειμα του μεσοκοιλιακού διαφράγματος και την έξοδο ενός μεγάλου μονήρους αγγείου από την πρόσθια κοιλία. Η παθολογοανατομική εξέταση του εμβρύου μετά τον τερματισμό της κύησης έδειξε φυσιολογικό καρυότυπο, ενώ επιβεβαίωσε τα υπερηχογραφικά ευρήματα. Οι Varlet και συν. ανέφεραν τη διάγνωση διαφραγματοκήλης στη 10η και 12η εβδομάδα κύησης αντίστοιχα σε δύο έμβρυα με αυξημένη αυχενική διαφάνεια.[9] Στην πρώτη περίπτωση ύδρωπας (ΑΔ= 11mm) και μία υποηχογενής κοιλιοθωρακική μάζα που παρεκτόπιζε το μεσοθωράκιο προς τα πάνω παρατηρήθηκαν κατά τη 10η εβδομάδα της κύησης. Η παθολογοανατομική εξέταση του εμβρύου μετά τον τερματισμό της εγκυμοσύνης στη 15η εβδομάδα της κύησης, έδειξε συγγενή διαφραγματοκήλη αριστερά με το διευρυσμένο στόμαχο να παρεκτοπίζει την καρδιά και τους πνεύμονες, δωδεκαδακτυλική ατρησία και ανώμαλη στροφή του εντέρου. Στη δεύτερη πρίπτωση παρατηρήθηκε αυξημένη αυχενική διαφάνεια (ΑΔ= 4mm) και παρεκτόπιση του μεσοθωρακίου στη 10η εβδομάδα της κύησης. Η διαφραγματοκήλη διαγνώστηκε στις 12 εβδομάδες οπότε το στομάχι διακρινόταν στο θώρακα επί τα εκτός της καρδιάς. Το νεογνό απεβίωσε αμέσως μετά τον τοκετό και η νεκροψία απεκάλυψε μεγάλη διαφραγματοκήλη αριστερά η οποία περιείχε ήπαρ, στόμαχο, σπλήνα, πάγκρεας, λεπτό έντερο και κόλον. Επίσης, διαπιστώθηκε σύμπλοκη καρδιακή ανωμαλία με στένωση τριγλώχινας, υποπλασία δεξιάς κοιλίας και ανωμαλία του μεσοκοιλιακού διαφράγματος, η οποία δεν είχε διεγνωσθεί προγεννητικά.

Η υπερηχογραφική διάγνωση των σοβαρών περιπτώσεων συγγενούς διαφραγματοκήλης με πρόωρη ενδοθωρακική προσεκβολή των κοιλιακών σπλάχνων είναι εφικτή στον υπερηχογραφικό έλεγχο ρουτίνας πρώτου τρίμηνου, εφόσον πραγμτοποιείται συστηματική εκτίμηση της εμβρυϊκής ανατομίας. Διαγνω-

στικά σημεία της διαφραγματοκήλης για το πρώτο τρίμηνο, αλλά και για τα επόμενα στάδια της εγκυμοσύνης αποτελούν η παρουσία του στομάχου, εντέρου ή ήπατος στη θωρακική κοιλότητα και η παρεκτόπιση του μεσοθωρακίου και της καρδιάς.

1st trimester. Sonographic diagnosis of congenital diaphragmatic hernia

G. Daskalakis, K. Basagiannis, A. Souka, Th. Charitos, A. Pilalis, P. Antsaklis, A. Antsaklis

1st Department of Obstetrics and Gynecology
University of Athens, "Alexandra" Maternity Hospital, Athens Greece

Correspondence: A. Souka, 11 Λαμψάκου str., Ilissia 11528, Athens
E-mail: athena@spark.net.gr

Summary
Congenital diaphragmatic hernia is a rare structural defect usually diagnosed in the second or third trimester of pregnancy. We present a case of left-sided diaphragmatic hernia diagnosed at 12 weeks of gestation and review the literature on first trimester diagnosis of the defect. Ultrasound diagnosis of the severest cases of congenital diaphragmatic hernia with early herniation of the viscera in the thorax is possible in the first trimester if fetal anatomy is routinely examined in a systematic way. Hallmarks of the diagnosis in the first trimester as well as in later pregnancy are the presence of the stomach, bowel or liver in the chest, the shift of the mediastinum and the displacement of the heart.

Key words: diaphragmatic hernia, 1st trimester, sonographic

Βιβλιογραφία

1. Garne E, Quataert P, de Vigan C. Congenital diaphragmatic hernia: a European population-based study of epidemiology, prenatal diagnosis and mortality. Prenat Neonat Med 1999; 4: 441-447.
2. Garne E, Haeusler M, Barisic I, Gjergja R, Stoll C, Clementi M and the Euroscan study group. Congenital diaphragmatic hernia: evaluation of prenatal diagnosis in 20 european regions. Ultrasound Obstet Gynecol 2002; 19:329-333.
3. Moore KL. 1988. In: The Developing Human, 4th ed. WB Saunders, 164-169.
4. Skari H, Bjornland K, Haugen T, Emblem R. Congenital diaphragmatic hernia: a meta-analysis of mortality factors. J Pediatr Surg 2000; 35: 1187-1197.
5. Harrison MR, Adzick NS, Estes JM, Howell LJ. A prospective study of the outcome of fetuses with diaphragmatic hernia. JAMA 1994; 271: 382-384.
6. Sebire NJ, Snijders RJM, Davenport M, Greenough A, Nicolaides KH. Fetal nuchal translucency thickness at 10-14 weeks of gestation and congenital diaphragmatic hernia. Obstet Gynecol 1997; 90: 943-947.
7. Souka AP, Krampl E, Bakalis S, Heath V, Nicolaides KH. Outcome of pregnancy in chromosomally normal fetuses with increased nuchal translucency in the first trimester. Ultrasound Obstet Gynecol 2001;18:9-17.
8. Lam YH, Tang MHY, Yuen ST. Ultrasound diagnosis of fetal diaphragmatic hernia and complex congenital heart disease at 12 weeks' gestation-a case report. Prenat Diagn 1998; 1159-1162.
9. Varlet F, Bousquet F, Clemenson A, Chauleur C, Kopp-Dutour N, Tronchet M, Teyssier G, Prieur F, Varlet M-N. Congenital diaphragmatic hernia. Two cases with early prenatal diagnosis and increased nuchal translucency. Fetal Diagn Ther 2003; 18: 33-35.