

**Μ. Θεοδωρά, Π. Μπεναρδής,
Α. Αντσακλής**

Τμήμα Εμβρυομητρικής Ιατρικής και Υπε-
ρήχων, Α' Μαιευτική και Γυναικολογική
Κλινική Πανεπιστημίου Αθηνών, ΓΠΝΑ
«Αλεξάνδρα».

Υπερηχογραφική εκτίμηση και διάγνωση των σκελετικών ανωμα- λιών του εμβρύου

Περίληψη

Δυσπλασία είναι η ανώμαλη αύξηση ή ανάπτυξη των μελών και οργάνων του σώματος. Παρόλο που η εισαγωγή των υπερηχογραφημάτων στην τακτική μαιευτική παρακολούθηση έχει συμβάλλει θετικά στην πρόωμη διάγνωση κάποιων σκελετικών δυσπλασιών, η διάγνωση των συνδρόμων αυτών παρουσιάζει ακόμη δυσκολίες κυρίως λόγω της σπανιότητάς τους, της δυσχέρειας απεικόνισης των ευρημάτων με τις συνήθεις μεθόδους που χρησιμοποιούνται για την ενδομήτρια διάγνωση αλλά και λόγω του γεγονότος ότι η βαρύτητα των κλινικών εκδηλώσεων των διαφόρων συνδρόμων εξαρτάται από την ηλικία κύησης στην οποία πραγματοποιείται ο υπερηχογραφικός έλεγχος.

Στο άρθρο αυτό παρουσιάζεται αλγόριθμος που διευκολύνει την διαγνωστική προσέγγιση του θέματος.

Λέξεις - κλειδιά: σκελετικές ανωμαλίες, υπερηχογραφική διάγνωση, βραχύ μηριαίο οστό.

Αλληλογραφία:

Μαριάννα Θεοδωρά,
Μακεδονίας 34, Βριλήσσια 15235 Αθήνα
Τηλ.: 210 6007352

e-mail:

m.theodora@praksis.gr

Κατατέθηκε 12.4.2006

Έγινε δεκτή 20.4.2006

Εισαγωγή

Δυσπλασία είναι η ανώμαλη ανάπτυξη ή αύξηση. Οι σκελετικές δυσπλασίες αποτελούν ανομοιογενή ομάδα περισσότερων από 200 παθήσεων οι οποίες χαρακτηρίζονται από διαταραχή στην ανάπτυξη των οστών και των χόνδρων του σώματος. Οι διαταραχές αυτές προκαλούν ανωμαλίες στο σχήμα ή το μέγεθος του σκελετού και έχουν ως αποτέλεσμα

τα μακρά οστά, η σπονδυλική στήλη και η κεφαλή να είναι δυσανάλογα με το υπόλοιπο σώμα. Στις περισσότερες περιπτώσεις το άτομο που πάσχει έχει χαμηλό ύψος με ασύμμετρο σώμα.¹ Στις περιπτώσεις που ένα άτομο είναι κοντό αλλά η αναλογία των τμημάτων του σώματος του είναι φυσιολογική, η κατάσταση πιθανότατα οφείλεται σε κάποιο ενδοκρινικό ή μεταβολικό νόσημα (π.χ. υποφυσιτικός νανισμός λόγω ανεπάρκειας αυξητικής ορμόνης).²

Οι σκελετικές ανωμαλίες παρουσιάζουν ιδιαιτερότητες σε σχέση με τις υπόλοιπες συγγενείς διαμαρτίες. Αν και πολλές από αυτές προκαλούν το θάνατο του εμβρύου ή του νεογνού, υπάρχουν περιπτώσεις που το άτομο που πάσχει όχι μόνο επιβιώνει αλλά μπορεί να ζήσει φυσιολογική ζωή χωρίς κάποια θεραπευτική παρέμβαση. Έτσι η διάγνωση και η περιγραφή των σκελετικών ανωμαλιών παρουσιάζεται ακόμη και σε αρχαία κείμενα καθώς η γέννηση ενός παιδιού με αχονδροπλασία προκαλούσε μεγάλο ενδιαφέρον.³

Πριν την εισαγωγή των υπερηχογραφημάτων στην τακτική μαιευτική παρακολούθηση, η διάγνωση των σκελετικών ανωμαλιών δεν ήταν δυνατή πριν από την γέννηση. Με την εισαγωγή των υπερήχων στην μαιευτική κάποιες από τις σκελετικές ανωμαλίες μπορούν να διαγνωστούν ακόμη και στο πρώτο τρίμηνο της κύησης.⁴

Αν και η χρήση των υπερήχων στην τακτική μαιευτική παρακολούθηση έχει συμβάλει θετικά στην πρώιμη διάγνωση κάποιων σκελετικών δυσπλασιών, η διάγνωση των συνδρόμων αυτών παρουσιάζει ακόμη δυσκολίες κυρίως λόγω της σπανιότητάς τους, της δυσχέρειας απεικόνισης των ευρημάτων με τις απεικονιστικές μεθόδους που χρησιμοποιούνται για την ενδομήτρια διάγνωση αλλά και λόγω του ότι η βαρύτητα των κλινικών εκδηλώσεων των διαφόρων συνδρόμων εξαρτάται από την ηλικία κύησης στην οποία πραγματοποιείται ο υπερηχογραφικός έλεγχος.⁵

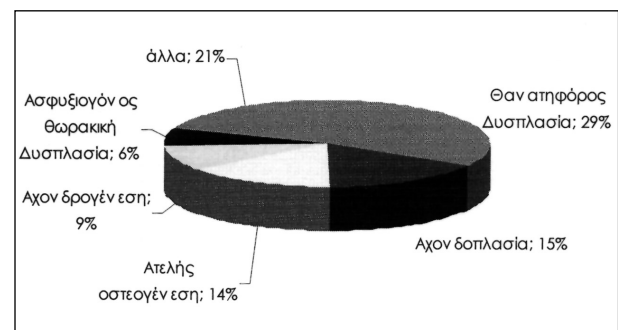
Επίπτωση και κλινική έκβαση των σκελετικών ανωμαλιών

Η εκτίμηση των επιπτώσεων των σκελετικών

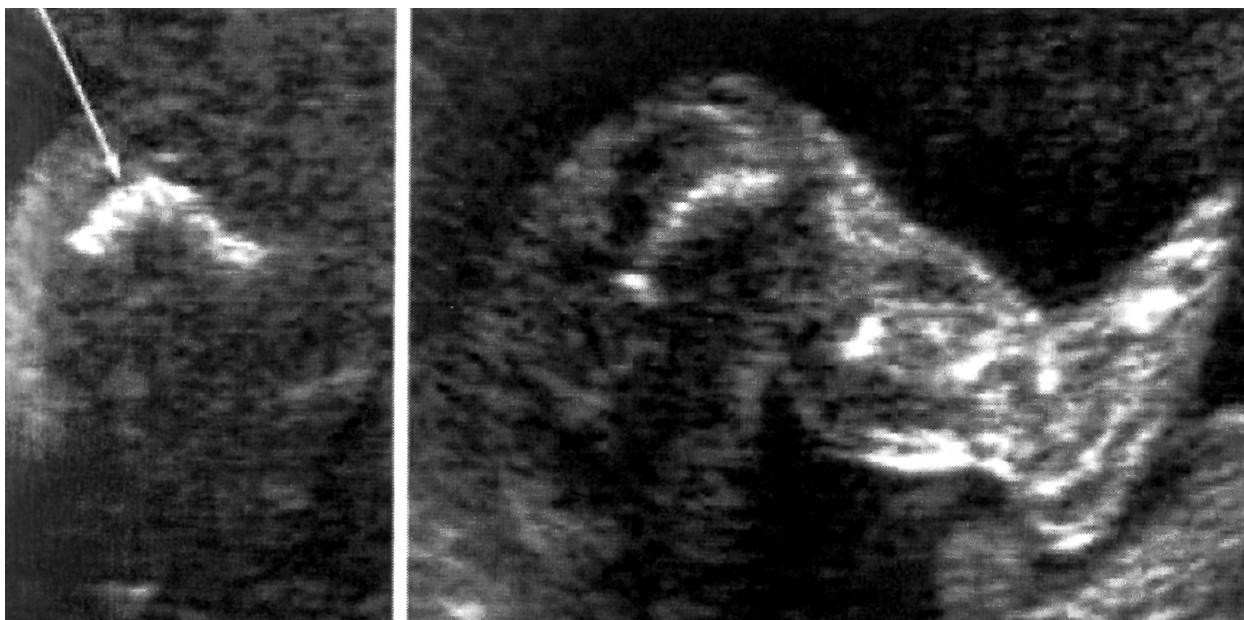
ανωμαλιών είναι αρκετά δύσκολη εξαιτίας της ανομοιογένειας των νοσολογικών καταστάσεων που περιλαμβάνονται σε αυτή την κατηγορία. Επιπλέον από τις 125 μορφές σκελετικών δυσπλασιών που έχουν περιγραφεί, μόνο οι 25 είναι κλινικά εμφανείς κατά την γέννηση και έτσι η πραγματική επίπτωση συνήθως υποεκτιμάται. Στις Η.Π.Α υπολογίζεται σε 1 ανά 4000 γεννήσεις. Το 25% των πασχόντων εμβρύων γεννιούνται νεκρά και το 30% πεθαίνουν στην άμεση νεογνική περίοδο⁶ (Εικόνα 1). Αντίστοιχα στοιχεία για την Ιταλία υπάρχουν στη μελέτη των Camera και συν. όπου αναφέρεται ότι η επίπτωση των σκελετικών ανωμαλιών οι οποίες αναγνωρίζονται στην άμεση νεογνική περίοδο, εξαιρουμένων των ακρωτηριασμών των άκρων, είναι 2.4/ 10.000 γεννήσεις.⁷ Στην ίδια μελέτη υπολογίζεται ότι οι σκελετικές ανωμαλίες ευθύνονται για 9.1/1.000 νεογνικών θανάτων. Τέλος σε μελέτη η οποία αφορά την επίπτωση των θανατηφόρων σκελετικών ανωμαλιών στην Δυτική Σκωτία η επίπτωση υπολογίζεται σε 1.1/1000 γεννήσεις⁸ (Εικόνα 2).

Οι συχνότερες σκελετικές δυσπλασίες που διαγιγνώσκονται τόσο προγεννητικά όσο και μετά τη γέννηση είναι η αχονδροπλασία, η θανατηφόρος δυσπλασία, η αχονδρογένεση και η ατελής οστεογένεση.

Η θανατηφόρος δυσπλασία και η αχονδρογένεση ευθύνονται για το 62% των θανάτων που οφείλονται σε σκελετικές ανωμαλίες. Το 13% των πασχόντων εμβρύων πεθαίνουν ενδομητρώως ενώ το 44% πεθαίνουν κατά την άμεση νεογνική περίοδο.



Εικόνα 1: Συχνότητα σκελετικών δυσπλασιών. Από Jeanty P., Valero G., *The assessment of the fetus with a skeletal dysplasia*.



Εικόνα 2: Υπερηχογραφική απεικόνιση κάτω άκρων εμβρύου με θανατηφόρο δυσπλασία. Χαρακτηριστικό το βραχύ μηριαίο, «δίκην ακουστικού τηλεφώνου» (βέλος).

Η συχνότερη μη θανατηφόρος σκελετική ανωμαλία είναι η αχονδροπλασία.

Κάποιες από τις σκελετικές ανωμαλίες παρουσιάζουν φυσιολογικό ή σχεδόν φυσιολογικό προσδόκιμο επιβίωσης. Στις σκελετικές ανωμαλίες στις οποίες το προσδόκιμο επιβίωσης είναι φυσιολογικό η έκβαση της νόσου εξαρτάται από το βαθμό των σκελετικών ανωμαλιών και τα συνοδά παθολογικά ευρήματα.⁷

Κατάταξη

Η ισχύουσα ταξινόμηση των σκελετικών ανωμαλιών είναι ιδιαίτερα περίπλοκη καθώς οι παθοφυσιολογία των ασθενειών αυτών είναι στο μεγαλύτερο ποσοστό άγνωστη και έτσι το υπάρχον σύστημα βασίζεται κατά βάση στα κλινικά, τα ακτινολογικά και τα μοριακά-παθογενετικά ευρήματα.

Σύμφωνα με την κλινική κατάταξη που ισχύει από το 2001, οι σκελετικές δυσπλασίες ταξινομούνται σε πέντε κατηγορίες⁹:

1. Οστεοχονδροδυσπλασίες (παθολογία στην ανάπτυξη των οστίτη ή και του χόνδρινου ιστού)
2. Δυσοστώσεις (παθολογία στην ανάπτυξη ενός ή περισσότερων οστών)

3. Ιδιοπαθής οστεόλυση (διαταραχές που σχετίζονται με πολυεστιακή απορρόφηση του οστού)

4. Σκελετικές δυσπλασίες στα πλαίσια χρωμοσωμικών ανωμαλιών

5. Πρωτοπαθείς μεταβολικές διαταραχές.

Φυσιολογική απεικόνιση του σκελετού με τη χρήση των υπερήχων

Οι καταβολές των άκρων είναι ορατές υπερηχογραφικά την 8η εβδομάδα της κύησης. Το μηριαίο και το βραχιόνιο οστό είναι ορατά από την 9η εβδομάδα, η κνήμη, η περόνη, η κερκίδα και η ωλένη γίνονται ορατά την 10η εβδομάδα, ενώ τα δάκτυλα των χεριών και των ποδιών μετά την 11η εβδομάδα. Όλα τα μακρά οστά είναι ορατά και μεγαλώνουν αρμονικά μετά την 11η εβδομάδα της κύησης. Κινήσεις του σώματος του εμβρύου παρατηρούνται για πρώτη φορά την 9η εβδομάδα και μέχρι την 11η εβδομάδα το έμβρυο κινεί τα άκρα του. Στο υπερηχογράφημα β' επιπέδου και τα τρία τμήματα του κάθε άκρου πρέπει να απεικονίζονται και εφόσον είναι συμμετρικά είναι αρκετό να μετράται το μήκος του μηριαίου και του βραχιόνιου οστού. Απαραίτητη είναι επίσης η εκτίμηση της σχέσης

του κνήμης με τον άκρο πόδα για να αποκλεισθεί η στρεβλοποδία (ραιβοιποποδία, βλαισοποδία κτλ).⁶

Διαγνωστική προσέγγιση και διαφορική διάγνωση

Παρά την πρόοδο στην προγεννητική διάγνωση με τη χρήση του υπερηχογραφήματος, η ακριβής διάγνωση συγκεκριμένης σκελετικής ανωμαλίας προγεννητικά παραμένει αρκετά δύσκολη και υπολογίζεται ότι τίθεται στο 30% των περιπτώσεων.^{10,11} Το Διεθνές Αρχείο Καταγραφής Σκελετικών Ανωμαλιών (International Skeletal Dysplasia Registry) έδωσε τη δυνατότητα υψηλότερης διαγνωστικής ακρίβειας (81,5%), το οποίο πιθανά οφείλεται στη μεγαλύτερη εμπειρία του κέντρου. Στην ίδια μελέτη αναφέρεται ότι αν και η διάγνωση κάποιων σκελετικών ανωμαλιών μπορεί να γίνει και στο πρώτο τρίμηνο, η καλύτερη περίοδος για την διάγνωση των ανωμαλιών αυτών είναι μεταξύ 18ης και 20ης εβδομάδας κύησης.¹⁰

Αυξημένη αυχενική διαφάνεια στο πρώτο τρίμηνο σε έμβρυα με φυσιολογικό καρύτυπο μπορεί να σχετίζεται με σοβαρές σκελετικές ανωμαλίες όπως αχονδρογένεση II, αχονδροπλασία, θανατηφόρο δυστροφία, ατελή οστεογένεση, οστεοχονδροδυσπλασία Blomstrand, Body stalk anomaly, σύνδρομο Jarcho-Levin κ.α.^{12,13} Στις περισσότερες περιπτώσεις εκτός από την αυξημένη διαφάνεια τα έμβρυα είχαν κοντά άκρα (<5η εκατοστιαία θέση) και η κινητικότητα τους ήταν περιορισμένη.

Υψηλό ποσοστό διάγνωσης περιγράφεται στο τρίτο τρίμηνο στα πλαίσια ελέγχου κάποιας επιπλοκής της κύησης όπως π.χ. πολυυδραμνίου ή σε διαπίστωση βραχέος μηριαίου οστού στα πλαίσια υπερηχογραφήματος ανάπτυξης.

Πρέπει να τονισθεί ότι καταρχήν η υπερηχογραφική εξέταση θέτει απλά την υποψία της σκελετικής δυσπλασίας. Τα συχνότερα ευρήματα τα οποία είναι συμβατά με σκελετικές δυσπλασίες είναι τα κοντά άκρα (κυρίως το βραχύ μηριαίο) και το πολυυδράμνιο. Το βασικό ερώτημα που πρέπει να απαντηθεί είναι

αν το έμβρυο πάσχει πράγματι από κάποια δυσπλασία ή αν τα υπερηχογραφικά ευρήματα οφείλονται σε άλλο αίτιο υπολειπόμενης ενδομήτριας ανάπτυξης.^{14,15} Είναι σημαντικό να διαφοροδιαγνωσθούν οι περιπτώσεις εκείνες στις οποίες η δυσπλασία που παρατηρείται είναι πρωτοπαθής από τις περιπτώσεις εκείνες στις οποίες η βράχυνση των οστών οφείλεται σε υπολειπόμενη ενδομήτρια ανάπτυξη ή κάποιο άλλο γενετικό σύνδρομο το οποίο μοιάζει υπερηχογραφικά με σκελετική δυσπλασία.¹⁴ Αυτό μπορεί να είναι εξαιρετικά δύσκολο όταν η βράχυνση των μελών παρατηρηθεί για πρώτη φορά κατά το τρίτο τρίμηνο.

Συνήθως στα έμβρυα με υπολειπόμενη ανάπτυξη η μορφολογία των υποπλαστικών οστών είναι κατά τα άλλα φυσιολογική. Αντίθετα στις περιπτώσεις οστεοχονδροπλασιών συνυπάρχουν διαταραχές στις διαφύσεις και τις επιφύσεις των οστών που οδηγούν σε διαταραχές του σχήματος των μελών. Ένας χρήσιμος υπερηχογραφικός δείκτης για την διαφοροδιάγνωση των εμβρύων με σκελετική ανωμαλία από τα έμβρυα με ενδομήτρια καθυστέρηση ανάπτυξη είναι το πηλίκο μήκους μηριαίου: μήκος άκρου πόδα. Όπως έχουν δείξει οι Campbell και συν. σε περιπτώσεις δυσπλαστικής βράχυνσης των κάτω άκρων, το πηλίκο αυτό είναι μικρότερο από 0.87 (<από την 5η εκατοστιαία θέση βάση ηλικίας κύησης).¹⁶

Λεπτομερής έλεγχος του σκελετού του κορμού και των άκρων καθώς και ο έλεγχος τυχόν συμμετοχής άλλων οργάνων μπορούν να βοηθήσουν στην διαφορική διάγνωση. Η παρουσία παθολογικών ροών Doppler στα εμβρυϊκά αγγεία καθώς και η παρουσία ολιγαμνίου μπορούν να δώσουν επιπλέον στοιχεία για την τελική διάγνωση.

Καθώς στις περιπτώσεις υπολειπόμενης ενδομήτριας ανάπτυξης το κοντά άκρα έχουν φυσιολογική μορφολογία, η λεπτομερής εξέταση όλων των οστών του σκελετού μπορεί να βοηθήσει στη διαφοροδιάγνωση.⁴ Παθολογικά ευρήματα όσον αφορά στο μέγεθος, στο σχήμα και στην επιμετάλλωση του οστού καθώς και συγκεκριμένα ευρήματα συμβατά με

σύνδρομα, μπορούν να δώσουν σημαντικές πληροφορίες για τη διάγνωση.

Ακολούθως παρουσιάζεται ένας πρακτικός αλγόριθμος για την υπερηχογραφική εξέταση στη διαγνωστική προσέγγιση τέτοιων καταστάσεων (σχήμα 1).⁴

Το πρώτο ερώτημα που θα πρέπει να απαντήσει κανείς είναι εάν πράγματι το έμβρυο φαίνεται μικρότερο από ότι αναμένεται βάσει της ηλικίας κύησης. Στην περίπτωση που φαίνεται μικρότερο θα πρέπει να διευκρινισθεί εάν είναι συμμετρική η υπολειπόμενη ανάπτυξη. Σε περίπτωση που οι μετρήσεις αντιστοιχούν στην ίδια εκατοστιαία θέση τότε πρόκειται για συμμετρική ενδομήτρια καθυστέρηση της ανάπτυξης και τα αίτια θα πρέπει να αναζητηθούν σε υποξία του εμβρύου, μεταβολικές διαταραχές, ενδοκρινικές διαταραχές ή άλλα γενετικά σύνδρομα.

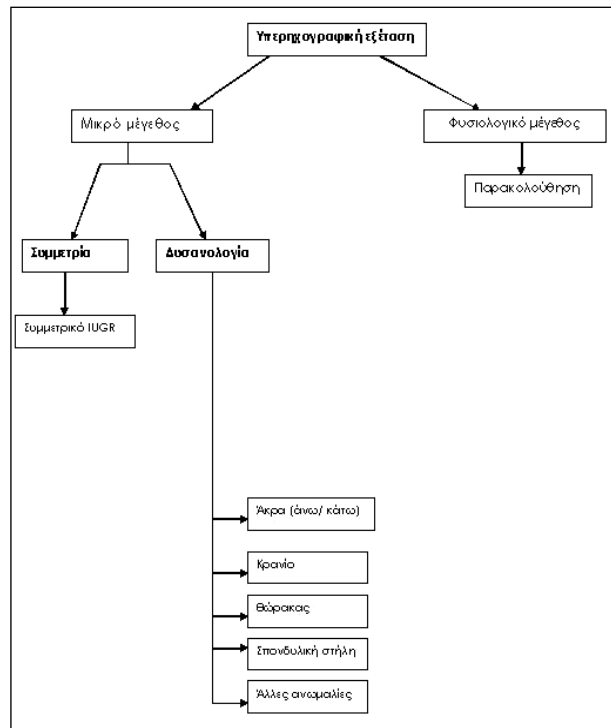
Στην περίπτωση που η καθυστέρηση της ανάπτυξης είναι ασύμμετρη θα πρέπει να διευκρινισθεί ποιο τμήμα του εμβρύου είναι περισσότερο επηρεασμένο.

Πρακτικά σε μία υπερηχογραφική εξέταση εμβρύου με υποψία σκελετικής δυσπλασίας θα πρέπει να ελεγχθούν τα παρακάτω:

Μακρά οστά

Όλα τα μακρά οστά και στα τέσσερα άκρα πρέπει να μετρώνται. Όταν παρατηρείται βράχυνση ενός από τα μέλη πρέπει να ελέγχεται αν αυτή αφορά σε όλα τα τμήματα του. Λεπτομερής εξέταση κάθε οστού είναι απαραίτητη ώστε να αποκλεισθεί υποπλασία ή απλασία κάποιου οστού

(π.χ. κερκίδας ή ωλένης) ή μορφολογική ανωμαλία. Στις περιπτώσεις που παρατηρείται κύρτωση κάποιου οστού πρέπει να αναφέρεται και ο βαθμός της κύρτωσης (Εικόνα 2). Αν και υπάρχουν τεχνικές δυσκολίες πρέπει να γίνεται προσπάθεια εκτίμησης και αναφοράς στο βαθμό της επιμετάλλωσης του οστού με την εξέταση της ακουστικής σκιάς που δημιουργείται αλλά και της ηχογένειας του οστού. Τέλος πρέπει να εξετάζεται η ύπαρξη καταγμάτων τα οποία μπορεί να είναι υποκλινικά ή να οδηγήσουν σε διαχωρισμό και γωνίωση των δύο τμημάτων.



Σχήμα 1: Διαγνωστικός αλγόριθμος για την υπερηχογραφική προγεννητική διάγνωση των σκελετικών ανωμαλιών από: *Fetal skeletal malformations revisited: steps in the diagnostic approach (editorial) Israel Meizner. Ultrasound Obstet Gynecol. 10, 303-307.*

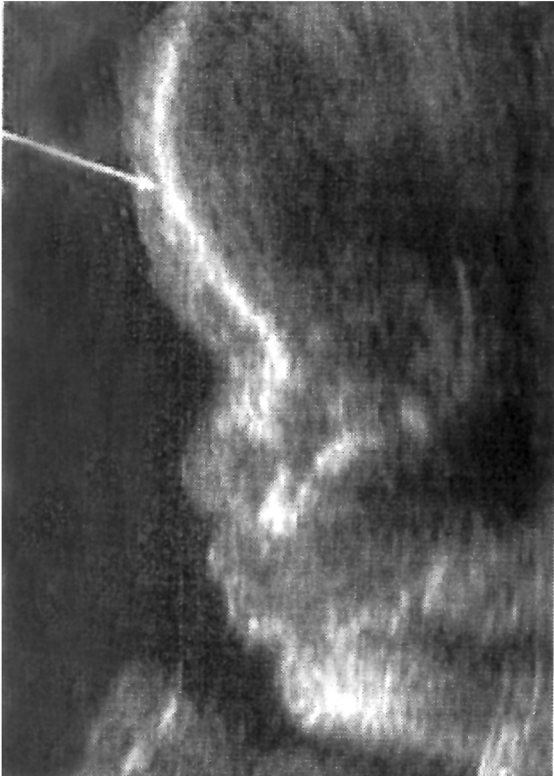Κρανίο

Το σχήμα του κρανίου και ο βαθμός οστεοποίησης πρέπει να εκτιμώνται. Απαραίτητη είναι η μέτρηση της απόστασης μεταξύ των δύο οφθαλμικών κογχών. Η απόσταση αυτή πρέπει να αποτελεί το ένα τρίτο της συνολικής απόστασης ώστε να αποκλείεται υπερτελορισμός ή υποτελορισμός. Το πρόσωπο πρέπει να εξετάζεται λεπτομερώς για προπέτεια του μετωπιαίου οστού (Εικόνα 3), μικρογοναθία, δυσμορφίες των πτερυγίων των αυτιών ή σχιστίες.

Η περίμετρος της κεφαλής αλλά και η αμφιβρεγματική διάμετρος πρέπει να μετρώνται ώστε να αποκλείονται διαταραχές όπως μικροκεφαλία ή μακροκεφαλία.

Θώρακας

Ο υποπλαστικός θώρακας είναι εύρημα σε πολλές σκελετικές δυσπλασίες και αποτελεί την κύρια αιτία νεογνικής θνησιμότητας στις



Εικόνα 3: Υπερηχογραφική απεικόνιση κρανίου εμβρύου 32 εβδομάδων με αχονδροπλασία. Χαρακτηριστική η προπέτεια του μετωπιαίου οστού (βέλος).

καταστάσεις αυτές λόγω της πνευμονικής υποπλασίας που προκαλεί.¹⁷ Οι διαστάσεις του θώρακα μπορούν να υπολογισθούν με την μέτρηση της περιμέτρου του θωρακικού κλωβού στο ύψος της τομής που είναι ορατές οι τέσσερις καρδιακές κοιλότητες. Η ακεραιότητα καθώς και το σχήμα του θωρακικού κλωβού πρέπει να εξετάζεται με μεγάλη προσοχή. Το μέγεθος καθώς και το σχήμα των κλειδών και των πλευρών πρέπει να ελέγχεται καθώς σε μεγάλο αριθμό σκελετικών ανωμαλιών είναι παθολογικές (Εικόνα 4).

Άκρα χείρα και άκρος πόδας

Η άκρα χείρα και ο άκρος πόδας πρέπει να εξετάζονται αναλυτικά ώστε να διαπιστωθεί πιθανή έλλειψη δακτύλων, πολυδακτυλία, συνδακτυλία. Επίσης πρέπει να γίνεται εξέταση για στρεβλοποδία (Εικόνα 5) και στρεβλοχειρία.

Σπονδυλική στήλη

Η προσεκτική εξέταση της σπονδυλικής στήλης είναι σημαντική. Πρέπει να μελετάται η σχέση μήκους της σπονδυλικής στήλης και των άκρων αλλά και η οστεοποίηση των σωμάτων των σπονδύλων, η ακεραιότητα του σπονδυλικού σωλήνα και η παρουσία ευρημάτων συμβατών με δισχιδή ράχη. Επίσης η εξέταση του μεγέθους και της μορφολογίας των σπονδυλικών σωμάτων δίνει αρκετές πληροφορίες αν και πρέπει να έχουμε υπόψη ότι η αξιολόγηση των ευρημάτων αυτών είναι ιδιαίτερα δύσκολη ακόμη και από εξειδικευμένους εξεταστές.

Πύελος

Είναι απαραίτητο να εκτιμάται το σχήμα της πυέλου και των επιμέρους οστών.

Κινητικότητα μελών και αρθρώσεων

Οι αντίληψη των εμβρυϊκών σκιριτημάτων είναι μειωμένη στις γυναίκες που κωφορούν έμβρυα με αχονδρογένεση ή θανατηφόρο δυσπλασία.

Υπερηχογραφικά μπορεί να διαπιστωθεί περιορισμός της κάμψης ή της έκτασης των άκρων (π.χ. σε περίπτωση αρθρογρύπωσης).

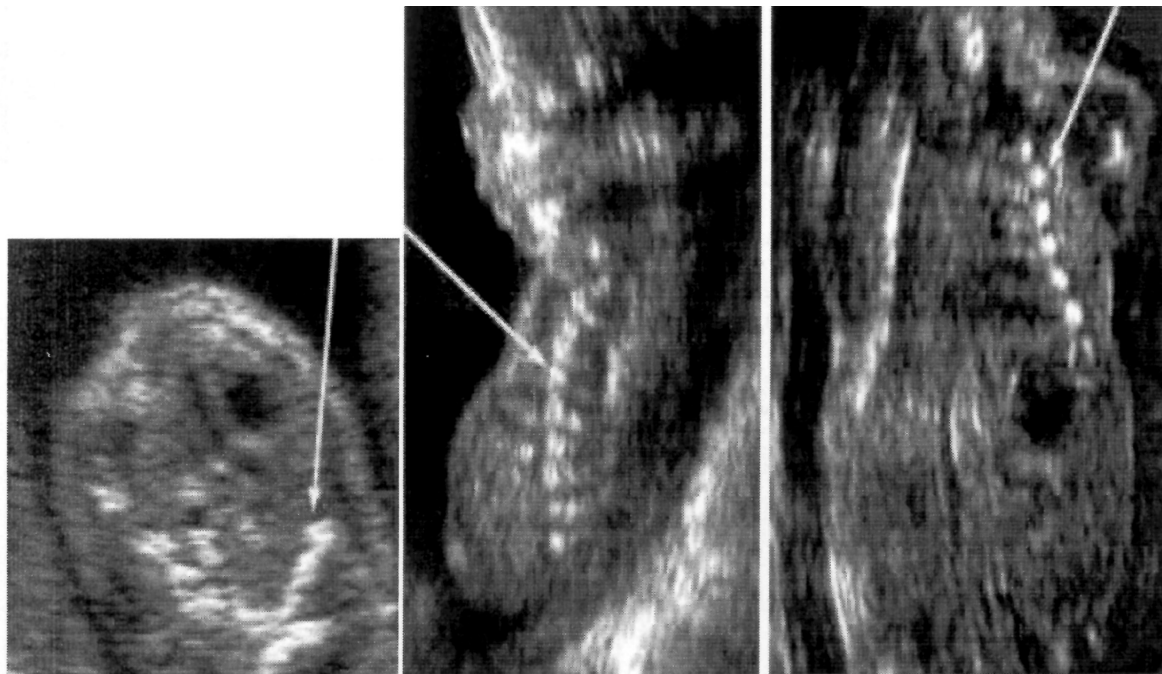
Συμπληρωματικές εξετάσεις

Προγεννητικά ο έλεγχος μπορεί να συμπληρωθεί με εξέταση χρωμοσωμάτων, ανάλυση DNA ή βιοχημικές εξετάσεις (π.χ. έλεγχο επιπέδων φωσφόρου στον όρο).

Διαφοροδιαγνωστικά υπερηχογραφικά ευρήματα για την ανίχνευση των πέντε συχνότερων σκελετικών δυσπλασιών παρουσιάζονται στον πίνακα 1.

Πρέπει να τονισθεί ότι η ακριβής διάγνωση κάποιας δυσπλασίας μπορεί να μην είναι επιτυχής. Αν και η ανίχνευση των θανατηφόρων σκελετικών ανωμαλιών υπολογίζεται στο 94-97% των περιπτώσεων, η ακριβής προγεννητική διάγνωση γίνεται στο 40-50% των περιστατικών.

Είναι αναγκαίο σε όλα τα έμβρυα με υπερηχογραφικές ενδείξεις σκελετικής δυσπλασίας, να γίνεται προσπάθεια προσδιορισμού της πρόγνωσης της κατάστασης με την ανεύ-



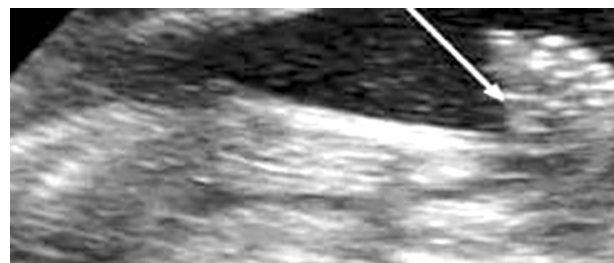
Εικόνα 4: Υπερηχογραφική απεικόνιση υποπλαστικού θώρακα σε έμβρυο με θανατηφόρο δυσπλασία. Χαρακτηριστικές υποπλαστικές πλευρές (βέλη).

ρηση δεικτών υψηλής θνησιμότητας ώστε να κατευθυνθεί η συμβουλευτική προς τους γονείς. Επιπλέον είναι χρήσιμο τα ευρήματα να μπορούν να αξιολογηθούν πριν την 24η εβδομάδα της κύησης ώστε να είναι δυνατή η επιλογή της θεραπευτικής διακοπής της κύησης σε περίπτωση θανατηφόρου σκελετικής δυσπλασίας του εμβρύου. Οι δείκτες αυτοί θα πρέπει να αξιολογούνται σε έμβρυα με σκελετική ανωμαλία έτσι ώστε να προσδιορίζεται η βιωσιμότητα του πάσχοντος εμβρύου.

Σε περιπτώσεις λοιπόν όπου υπερηχογραφικά τίθεται η πιθανότητα εμβρύου με σκελετική δυσπλασία, το πηλίκο μήκος μηριαίου: περίμετρο κοιλίας θα πρέπει να υπολογίζεται καθώς έτσι μπορεί να προβλεφθεί η πιθανότητα θνησιγενούς εμβρύου. Στις μελέτες των Ramus και συν. και Rahemtullah και συν. έμβρυα με σκελετική δυσπλασία και πηλίκο μήκους μηριαίου / περίμετρο κοιλίας μικρότερο από 0.16 σε οποιαδήποτε ηλικία κύησης είναι πιθανότερο να πάσχουν από θανατηφόρο σκελετική δυσπλασία.^{18,19}

Επιπλέον και καθώς η κυριότερη αιτία θανάτου των νεογνών με σκελετική ανωμαλία είναι η πνευμονική υποπλασία θα πρέπει να

γίνεται προσπάθεια διάγνωσης της προγεννητικά. Ως δείκτες πνευμονικής υποπλασίας έχουν χρησιμοποιηθεί το πηλίκο περίμετρος θώρακα: περίμετρος κοιλίας (φυσιολογικά $\geq 80\%$), η περίμετρος του θώρακα, το πηλίκο διαμέτρου πνευμόνων: περίμετρο θώρακα και το σχήμα του θώρακα. Το 1999 οι Mertz και συν. έδειξαν ότι είναι δυνατή η προγεννητική διάγνωση της πνευμονικής υποπλασίας σε έμβρυα με σκελετικές ανωμαλίες όταν η διάμετρος των πνευμόνων ή η περίμετρος του θώρακα ήταν μικρότερη από την 5η εκατοστιαία θέση για την αντίστοιχη ηλικία κύησης.²⁰



Εικόνα 5: Υπερηχογραφική απεικόνιση στρεβλοποδίας.

Πίνακας 1: Διαφοροδιαγνωστικά υπερηχογραφικά ευρήματα στις πέντε συχνότερες σκελετικές δυσπλασίες: Αχονδροπλασία, Θανατηφόρο Δυσπλασία, Υποχονδροπλασία, Αχονδροπλασία και Ατελή Οστεογένεση. Από Koble και συν. *Ultrasound Obstet Gynecol* 2002; 19:92-98.

	Ηλικία κύησης U/S διάγνωσης	Υπερηχογραφικά χαρακτηριστικά					
		Μακρά οστά	Κρανίο	Θώρακας	Σπονδυλική Στήλη	Επιμετάλλωση οστών	Άλλα ευρήματα
ΑΧΟΝΔΡΟΠΛΑΣΙΑ ετερέζυγος	>24 ⁿ εβδομάδα	Φυσιολογικό μέγεθος κατά το 1 ^ο και 2 ^ο τρίμηνο. Σταδιακή μείωση σε <10 ⁿ εκ. θέση στο 3 ^ο τρίμηνο Κόρτωση των άκρων	BPD>95 ⁿ θέση			Λόρδωση	Βραχυδακτυλία Επίπεδη μύτη Προπέτεια μετωπιαίου οστού Ευρεία κάτω γνάθος
ΥΠΟΧΟΝΔΡΟΠΛΑΣΙΑ A (ήπια)	>24 ⁿ εβδομάδα	Φυσιολογικό μέγεθος κατά το 1 ^ο και 2 ^ο τρίμηνο. Σταδιακή μείωση σε <10 ⁿ εκ. θέση στο 3 ^ο τρίμηνο Κόρτωση των άκρων	BPD>95 ⁿ θέση				
ΘΑΝΑΤΗΦΟΡΟΣ ΔΥΣΠΛΑΣΙΑ	< 20 ⁿ εβδομάδα	Μήκος 30-80% του μέσου όρου για την ηλικία + μηριαίο δίκην ακουστικού τηλεφώνου	BPD>95 ⁿ θέση + κεφαλή δίκην φύλλου τριφυλλιαίου	Υποπλαστικός θώρακας Κοντές πλευρές	Πλατείς σπόνδυλοι	Μειωμένη οστεοποίηση σπονδυλικής στήλης	Υδροκεφάλος, πολυδράμιο
ΑΧΟΝΔΡΟΓΕΝΕΣΗ (θανατηφόρος)	< 20 ⁿ εβδομάδα	Μήκος < 30% του μέσου όρου για την ηλικία	Μακροκρανία	Βραχύς θώρακας, πλευρές με κατάργματα	Τετράγωνα λαγόνια ακρολοφίες	Μερική ή πλήρης έλλειψη οστεοποίησης του κρανίου, της ΣΣ και των ισχιακών οστών	Υδροσπας, Πολυδράμιο
ΑΤΕΛΗΣ ΟΣΤΕΟΓΕΝΕΣΗ ΤΥΠΟΥ I (ήπια)	>24 ⁿ εβδομάδα	Φυσιολογικό μήκος				Μειωμένη επιμετάλλωση οστών στο 3 ^ο τρίμηνο	
ΑΤΕΛΗΣ ΟΣΤΕΟΓΕΝΕΣΗ ΤΥΠΟΥ II (θανατηφόρος)	< 20 ⁿ εβδομάδα	Μήκος 30-80% του μέσου όρου για την ηλικία + μηριαίο δίκην ακουστικού τηλεφώνου	BPD<5 ⁿ εκ Λεπτό κρανίο που παραμορφώνεται με την πίεση	Βραχύς θώρακας, πλευρές δίκην κολλιέ από χάνδρες		Σοβαρή μείωση στη επιμετάλλωση των οστών	
ΑΤΕΛΗΣ ΟΣΤΕΟΓΕΝΕΣΗ ΤΥΠΟΥ III (σοβαρή)	> 20 ⁿ εβδομάδα	Προδευτική βράχυνση των οστών				Μείωση στην επιμετάλλωση των οστών	

BPD: αμφιβρογματική διάμετρος, + μη σταθερό εύρημα

Τέλος οι Hersh και συν. έδειξαν ότι η μειωμένη οστική ηχογένεια αποτελεί δείκτη υψηλής πιθανότητας για θανατηφόρο μορφή σκελετικής δυσπλασίας.²¹

Άλλες απεικονιστικές μέθοδοι

Πριν την εισαγωγή του υπερηχογραφήματος η διάγνωση των σκελετικών ανωμαλιών σε κυήσεις υψηλού κινδύνου γινόταν με τη χρήση ακτινογραφιών ή με την αμνιογραφία. Σήμερα μετά την ευρεία εφαρμογή των υπερήχων στην παρακολούθηση του εμβρύου οι μέθοδοι αυτές χρησιμοποιούνται μόνο για την συλλογή πληροφοριών που μπορούν να βοηθήσουν στη διάγνωση και δεν είναι δυνατόν να ληφθούν με τη χρήση των υπερήχων όπως π.χ. ο βαθμός της επιμετάλλωσης των οστών. Η χρήση της Μαγνητικής Τομογραφίας παρουσιάζει πολλούς περιορισμούς καθώς οι εμβρυϊκές κινήσεις δυσχεραίνουν την απεικόνιση.

Η συμβολή της τρισδιάστατης υπερηχογρα-

φίας στη διάγνωση των σκελετικών ανωμαλιών είναι ιδιαίτερα σημαντική. Χρησιμοποιώντας της διάφορες τεχνικές δυνατότητες της τρισδιάστατης υπερηχογραφίας μπορούμε να δούμε με ακρίβεια τα οστικά τμήματα του σκελετού και να εκτιμήσουμε τη βαρύτητα μίας σκελετικής ανωμαλίας (π.χ. βαρύτητα σκολίωσης). Επιπλέον μας δίνεται η δυνατότητα μελέτης των αρθρώσεων και των ανωμαλιών οι οποίες χαρακτηρίζονται από γωνίωση π.χ. ραιβοιπποποδία. Τέλος τα δάκτυλα είναι ευδιάκριτα και ανωμαλίες όπως πολυδακτυλία ή έλλειψη δακτύλων μπορεί να γίνουν σαφέστερα ορατές.²² Σε μελέτη όπου έμβρυα με πιθανή σκελετική ανωμαλία μελετήθηκαν τόσο με δισδιάστατη όσο και με τρισδιάστατη υπερηχογραφία, οι Krakow και συν. έδειξαν ότι η τρισδιάστατη υπερηχογραφία συμβάλλει σημαντικά στην περαιτέρω μελέτη των χαρακτηριστικών του προσώπου και στην διάγνωση της σχετικής ασυμμετρίας των τμημάτων των άκρων.⁵ Ωστόσο τονίζεται ότι με τη

διοδιάστατη υπερηχογραφία μελετώνται καλύτερα ο θώρακας και η μορφολογία των σπονδύλων (π.χ. πλατυσπονδυλία). Προσφάτως και με τη χρήση της τετραδιάστατης υπερηχογραφίας διευρύνονται οι δυνατότητες εξέτασης των κινήσεων του εμβρύου δίνοντας περισσότερες πληροφορίες για την κινητικότητα των επιμέρους αρθρώσεων.

Εκτίμηση μετά τη γέννηση

Το μεγαλύτερο ποσοστό των εμβρύων με σοβαρές σκελετικές ανωμαλίες αποβάλλονται ή πεθαίνουν ενδομητρίως ή λίγες ώρες μετά τη γέννηση. Είναι λοιπόν καθοριστικής σημασίας η λεπτομερής εξέταση του εμβρύου ώστε να τεθεί η σωστή διάγνωση της υποκείμενης νόσου. Ο βασικότερος λόγος για αυτή την εκτίμηση είναι η συμβουλευτική για τον κίνδυνο επανεμφάνισης που πρέπει να δοθεί στους γονείς για επόμενες εγκυμοσύνες. Η εκτίμηση θα πρέπει να γίνεται από ομάδα ειδικών, στην οποία θα συμμετέχουν νεογνολόγοι και γενετιστές.

Οι απαραίτητες εξετάσεις είναι:

- Ενδεδειγμένη φυσική εξέταση του νεογνού ή του αποβληθέντος κηρύματος
- Απλές ακτινογραφίες του σκελετού
- Χρωμοσωμικός έλεγχος
- Μικροσκοπική εξέταση του οστίτη ιστού
- Σε επιλεγμένες περιπτώσεις πρέπει να γίνονται ειδικές εξετάσεις όπως αναλύσεις βιοχημικές, ενζύμων ή DNA σε κυτταρικές καλλιέργειες.⁴

Συμπέρασμα

Αν και η χρήση των υπερηχογραφημάτων στην μαιευτική έχει συμβάλει θετικά στην πρόωμη διάγνωση κάποιων σκελετικών δυσπλασιών, η διάγνωση των συνδρόμων αυτών παρουσιάζει ακόμη δυσκολίες κυρίως λόγω της σπανιότητάς τους, της δυσχέρειας απεικόνισης των ευρημάτων με τις συνήθεις μεθόδους που χρησιμοποιούνται για την ενδομήτρια διάγνωση αλλά και λόγω του γεγονότος ότι η βαρύτητα των κλινικών εκδηλώσεων των διαφόρων συνδρόμων εξαρτάται από την ηλικία κύησης στην οποία πραγματοποιείται

ο υπερηχογραφικός έλεγχος.

Η χρήση ενός αλγορίθμου ο οποίος θα επιτρέψει την ολοκληρωμένη εξέταση του εμβρύου μπορεί να συμβάλλει στο να αναγνωρίζονται έμβρυα με μεγάλη πιθανότητα εμφάνισης κάποιου από αυτά τα σύνδρομα. Ωστόσο και λόγω της σπανιότητας των συνδρόμων αυτών, είναι απαραίτητη η παραπομπή και εξέταση των εμβρύων υψηλού κινδύνου σε εξειδικευμένα κέντρα.

Ultrasound assessment and diagnosis of fetal skeletal dysplasias

Theodora M., Benardis P., Antsaklis A.

Fetal Medicine Unit, 1st Department of Obstetrics and Gynaecology,
University of Athens Medical School, 'Alexandra' General Hospital, Athens, Greece

Correspondence: M. Theodora, 34 Makedonias Street,
152 35 Vrillissia, Greece
Tel: +30 210 6007352,
E-mail: m.theodora@praksis.gr

Summary

The term dysplasia means abnormal development or growth. Skeletal dysplasias are a mixed group of more than 200 disorders that are marked by abnormalities of cartilage and bone growth. Although genetic ultrasound has helped in early recognition in some cases, prenatal precise diagnosis is still ambiguous due to the rarity of these conditions, the fact that the clinical and radiological findings are not well visualized by ultrasound imaging and the fact that the gestational age of the fetus at the time of imaging can influence the degree and the severity of the dysplasia.

Key words: skeletal dysplasias, genetic ultrasound, short femur.

Βιβλιογραφία

1. Unger S. A Genetic Approach to the Diagnosis of Skeletal Dysplasia. *Clin Orthop Rel Research* 401p32-38.
2. Skeletal Dysplasia - Treatments/Programs Cedars-Sinai.
3. Jeanty P., Valero G., The assessment of the fetus with a skeletal dysplasia.
4. Israel Meizner . Fetal skeletal malformations revisited: steps in the diagnostic approach (editorial) *ultrasound Obstet. Gynecol.* 10, 303-307.
5. Krakow D., Williams III J., Poehl M., Rimoin DL., Platt LD. Use of the three dimensional ultrasound imaging in the diagnosis of prenatal -onset skeletal dysplasias.
6. Pilu G., Romero R., Skeleton: in Diagnosis of fetal abnormalities . The 18-23-week scan G. Pilu and K.H. Nicolaidis Parthenon Publishing p87-98.
7. Camera G, Mastroiacovo P: "Birth prevalence of skeletal dysplasias in the Italian multicentric monitoring system for birth defects." In Papadatos CJ, Bartsocas CS (eds): "Skeletal Dysplasias." Alan R Liss, New York, 1982:441-449.
8. Connor JM, Connor RAC, Sweet EM, et al: "Lethal neonatal chondrodysplasias in the West of Scotland 1970-1983 with a description of a thanatophoric, dysplasia-like, autosomal recessive disorder, Glasgow variant." *Am J Med Genet* 22:243-53,1985.
9. Hall C M. International Nosology and Classification of Constitutional Disorders of Bone (2001) *Am. J. Med Gen* 113:65-77.
10. Sharony, R, Browne C, Lachman RS, et al: Prenatal diagnosis of the skeletal dysplasias. *Am J Obstet Gynecol* 169:668-675, 1993.
11. Rimoin DL, Krakow D: Skeletal dysplasias, in New M (ed): *Diagnosis and Treatment of the Unborn Child*. Reddick, Fla, Idelson-Gnocchi,1999, pp 63-65.
12. Souka A., Health V. Increased Nuchal translucency with normal karyotype p67-95 In: *The 11-14-week scan. The diagnosis of fetal abnormalities*. K.H. Nicolaidis, NJ. Sebire & RJ Snijders. London 1999 Parthenon Publishing.
13. Makrydimas G, Souka A, Skentou H, et al: Osteogenesis imperfecta and other skeletal dysplasias presenting with increased nuchal translucency in the first trimester. *Am J Med Genet* 98:117-120, 2001.
14. Pattarelli P, Pretorius DH, Edwards DK: Intrauterine growth retardation mimicking skeletal dysplasia on antenatal ultrasound. *J Ultrasound Med* 12:737-739, 1990.
15. Gaffney G., Manning N., Boyd P.A., Ra V., Gould S., Chambarelain P., Prenatal Sonographic diagnosis of skeletal dysplasias- A report of diagnostic and prognostic accuracy in 35 cases. *Prenatal Diagn.*18, 357-362.
16. Campbell J., Henderson A., Campbell S. The fetal femur/ foot length ratio: a new parameter to assess dysplastic limb reduction. *Obstet Gynecol* 1988;72:181-184.
17. Benacerraf B., Osathanondh R., Rieber F.R., Achondrogenesis type I: ultrasound Diagnosis in utero. *J. Clin. Ultrasound*,12, 357.
18. Ramus RM, Martin LB, Twickler DM: Ultrasonographic prediction of fetal outcome in suspected skeletal dysplasias with use of the femur length-to-abdominal circumference ratio. *J Obstet Gynecol* 1998; 179:1348-1352.
19. Rahemtullah A., McGillivray B., Wilson R.D. Suspected skeletal dysplasias: Femur length to abdominal circumference ratio can be used in ultrasonographic prediction of fetal outcome *Am J Obstet Gynecol* 1997 ; 177:864-869.
20. Mertz E., Miric-Tesanic D., Bahlmann F., Weber G., Hallermann C. Prenatal Sonographic Chest and Lung Measurements for Predicting Severe Pulmonary Hypoplasia. *Prenat Diagn* 1999;19: 614-619.
21. Hersh JH, Angle B, Pietrantonio M, et al: Predictive value of fetal ultrasonography in the diagnosis of a lethal skeletal dysplasia. *South Med J* 12:1137-1142, 1998.
22. Mertz, E(1997) Three- dimensional ultrasound in the evaluation of fetal malformations. In Baba, K. and Jurkovic, D. *Three Dimensional Ultrasound in Obstetrics and Gynecology*, p.37-44 (Carnforth, UK: Parthenon Publishing.